This is a digital copy of a book that was preserved for generations on library shelves before it was carefully scanned by Google as part of a project to make the world's books discoverable online.

It has survived long enough for the copyright to expire and the book to enter the public domain. A public domain book is one that was never subject to copyright or whose legal copyright term has expired. Whether a book is in the public domain may vary country to country. Public domain books are our gateways to the past, representing a wealth of history, culture and knowledge that's often difficult to discover.

Marks, notations and other marginalia present in the original volume will appear in this file - a reminder of this book's long journey from the publisher to a library and finally to you.

Usage guidelines

Google is proud to partner with libraries to digitize public domain materials and make them widely accessible. Public domain books belong to the public and we are merely their custodians. Nevertheless, this work is expensive, so in order to keep providing this resource, we have taken steps to prevent abuse by commercial parties, including placing technical restrictions on automated querying.

We also ask that you:

+ *Make non-commercial use of the files* We designed Google Book Search for use by individuals, and we request that you use these files for personal, non-commercial purposes.

+ *Refrain from automated querying* Do not send automated queries of any sort to Google's system: If you are conducting research on machine translation, optical character recognition or other areas where access to a large amount of text is helpful, please contact us. We encourage the use of public domain materials for these purposes and may be able to help.

+ *Maintain attribution* The Google "watermark" you see on each file is essential for informing people about this project and helping them find additional materials through Google Book Search. Please do not remove it.

+ *Keep it legal* Whatever your use, remember that you are responsible for ensuring that what you are doing is legal. Do not assume that just because we believe a book is in the public domain for users in the United States, that the work is also in the public domain for users in other countries. Whether a book is still in copyright varies from country to country, and we can't offer guidance on whether any specific use of any specific book is allowed. Please do not assume that a book's appearance in Google Book Search means it can be used in any manner anywhere in the world. Copyright infringement liability can be quite severe.

About Google Book Search

Google's mission is to organize the world's information and to make it universally accessible and useful. Google Book Search helps readers discover the world's books while helping authors and publishers reach new audiences. You can search through the full text of this book on the web at `http://books.google.com/`

Über dieses Buch

Dies ist ein digitales Exemplar eines Buches, das seit Generationen in den Regalen der Bibliotheken aufbewahrt wurde, bevor es von Google im Rahmen eines Projekts, mit dem die Bücher dieser Welt online verfügbar gemacht werden sollen, sorgfältig gescannt wurde.

Das Buch hat das Urheberrecht überdauert und kann nun öffentlich zugänglich gemacht werden. Ein öffentlich zugängliches Buch ist ein Buch, das niemals Urheberrechten unterlag oder bei dem die Schutzfrist des Urheberrechts abgelaufen ist. Ob ein Buch öffentlich zugänglich ist, kann von Land zu Land unterschiedlich sein. Öffentlich zugängliche Bücher sind unser Tor zur Vergangenheit und stellen ein geschichtliches, kulturelles und wissenschaftliches Vermögen dar, das häufig nur schwierig zu entdecken ist.

Gebrauchsspuren, Anmerkungen und andere Randbemerkungen, die im Originalband enthalten sind, finden sich auch in dieser Datei – eine Erinnerung an die lange Reise, die das Buch vom Verleger zu einer Bibliothek und weiter zu Ihnen hinter sich gebracht hat.

Nutzungsrichtlinien

Google ist stolz, mit Bibliotheken in partnerschaftlicher Zusammenarbeit öffentlich zugängliches Material zu digitalisieren und einer breiten Masse zugänglich zu machen. Öffentlich zugängliche Bücher gehören der Öffentlichkeit, und wir sind nur ihre Hüter. Nichtsdestotrotz ist diese Arbeit kostspielig. Um diese Ressource weiterhin zur Verfügung stellen zu können, haben wir Schritte unternommen, um den Missbrauch durch kommerzielle Parteien zu verhindern. Dazu gehören technische Einschränkungen für automatisierte Abfragen.

Wir bitten Sie um Einhaltung folgender Richtlinien:

+ *Nutzung der Dateien zu nichtkommerziellen Zwecken* Wir haben Google Buchsuche für Endanwender konzipiert und möchten, dass Sie diese Dateien nur für persönliche, nichtkommerzielle Zwecke verwenden.

+ *Keine automatisierten Abfragen* Senden Sie keine automatisierten Abfragen irgendwelcher Art an das Google-System. Wenn Sie Recherchen über maschinelle Übersetzung, optische Zeichenerkennung oder andere Bereiche durchführen, in denen der Zugang zu Text in großen Mengen nützlich ist, wenden Sie sich bitte an uns. Wir fördern die Nutzung des öffentlich zugänglichen Materials für diese Zwecke und können Ihnen unter Umständen helfen.

+ *Beibehaltung von Google-Markenelementen* Das "Wasserzeichen" von Google, das Sie in jeder Datei finden, ist wichtig zur Information über dieses Projekt und hilft den Anwendern weiteres Material über Google Buchsuche zu finden. Bitte entfernen Sie das Wasserzeichen nicht.

+ *Bewegen Sie sich innerhalb der Legalität* Unabhängig von Ihrem Verwendungszweck müssen Sie sich Ihrer Verantwortung bewusst sein, sicherzustellen, dass Ihre Nutzung legal ist. Gehen Sie nicht davon aus, dass ein Buch, das nach unserem Dafürhalten für Nutzer in den USA öffentlich zugänglich ist, auch für Nutzer in anderen Ländern öffentlich zugänglich ist. Ob ein Buch noch dem Urheberrecht unterliegt, ist von Land zu Land verschieden. Wir können keine Beratung leisten, ob eine bestimmte Nutzung eines bestimmten Buches gesetzlich zulässig ist. Gehen Sie nicht davon aus, dass das Erscheinen eines Buchs in Google Buchsuche bedeutet, dass es in jeder Form und überall auf der Welt verwendet werden kann. Eine Urheberrechtsverletzung kann schwerwiegende Folgen haben.

Über Google Buchsuche

Das Ziel von Google besteht darin, die weltweiten Informationen zu organisieren und allgemein nutzbar und zugänglich zu machen. Google Buchsuche hilft Lesern dabei, die Bücher dieser Welt zu entdecken, und unterstützt Autoren und Verleger dabei, neue Zielgruppen zu erreichen. Den gesamten Buchtext können Sie im Internet unter `http://books.google.com` durchsuchen.

Harvard University

Library of

The Medical School

and

The School of Public Health

Henry F. Sears, M.D.

26 6.

Archiv

für

pathologische Anatomie und Physiologie

und für

klinische Medicin.

Herausgegeben

von

Rudolf Virchow.

Band 128.

Folge XII. Band VIII.

Mit 16 Tafeln.

Berlin,

Druck und Verlag von Georg Reimer.

1892.

HARVARD UNIVERSITY
SCHOOL OF MEDICINE AND PUBLIC HEALTH
LIBRARY
41

Inhalt des 128. Bandes.

Erstes Heft (1. April).

Seite

I. Zur Aetiologie des Kopftetanus (Rose). (Aus der medicinischen Universitätsklinik zu Göttingen.) Von Dr. Arthur Nicolaier, Privatdocenten und I. Assistenzarzt der medicinischen Klinik zu Göttingen. 2

II. Klinische Beiträge zur hypertrophischen Lebercirrhose. (Aus dem Berliner städtischen Krankenhause im Friedrichshain, Abtheilung des Herrn Prof. Fürbringer.) Von Dr. Freyhan, Assistenzarzt. 20

III. Ueber die Einwirkung des Tuberculins auf die Gallenfarbstoffbildung. (Aus der medicinischen Klinik des Herrn Prof. Quincke in Kiel.) Von G. Hoppe-Seyler. 43

IV. Ueber die Medianstellung des Stimmbandes bei Recurrenslähmung. Von Dr. J. Katzenstein in Berlin, I. Assistenten an der Poliklinik von Dr. B. Baginsky. 48

V. Schlummernde Zellen im normalen und pathologisch veränderten Fettgewebe. Von Dr. Hermann Schmidt, Volontair-Assistenten am pathologischen Institut zu Greifswald. (Hierzu Taf. I.) 58

VI. Die chemische Reizbarkeit thierischer Zellen. Ein Beitrag zur Lehre von der Entzündung und Eiterung. Von Dr. Friedrich Roemer aus Alzei. (Hierzu Taf. II.). 98

VII. Beiträge zur Histiologie der Nasengeschwülste. (Aus Dr. A. Hartmann's Heilanstalt für Nasen- und Ohrenkrankheiten.) Von Dr. C. Zarniko, Assistenten an der Anstalt. (Hierzu Taf. III.) 132

VIII. Die uχdu im Papyros Ebers. Ein Beitrag zur ältesten Geschichte der Lepra und Syphilis (?). Von Dr. med. Heinrich Joachim in Berlin. 140

IX. Blutuntersuchungen in den Tropen. Von Dr. Max Glogner, prakt. Arzt in Padang auf Sumatra. 160

X. Ueber das Vorkommen von Brenzkatechin im Kaninchenharn bei Lyssa. Von Regulus Moscatelli in Rom. 181

XI. Besprechung.

Grashey, Experimentelle Beiträge zur Lehre von der Blutcirculation in der Schädel-Rückgrathöhle. Von Dr. Geigel in Würzburg. 182

Zweites Heft (7. Mai).

XII. Ueber die Fragmentation des Myocardium. (Aus dem Pathologischen Institut zu Berlin und dem Pathologisch-anatomischen Institut zu Siena.) Von Dr. Alessandro Tedeschi. . . 185

XIII. Ueber einen Fall von septischer Totalnekrose der Muskeln. Von Dr. R. Stierlin, Secundararzt der chirurg. Klinik in Zürich. (Hierzu Taf. IV.) 205

Seite

XIV. Beitrag zur pathologischen Anatomie der Lepra anaesthetica, insbesondere des Rückenmarks. (Aus dem pathologisch-anatomischen Laboratorium des Lungegaardshospitals zu Bergen, Norwegen.) Von Dr. Carl Looft, Assistenzarzt am Lungegaardshospital. (Hierzu Taf. V.). 215

XV. Ueber Ausgüsse von Schädeln Geisteskranker. Von Dr. Alfred Richter, Oberarzt an der Irrenanstalt der Stadt Berlin zu Dalldorf. (Hierzu Taf. VI—VII.) 224

XVI. Ueber Entwickelung, Bau und pathologische Veränderungen des Hornhautgewebes. Von Dr. Alfred Kruse, Assistenten am Pathologischen Institut der Universität Greifswald. (Hierzu Taf. VIII.) 251

XVII. Veränderungen im Nervensystem, besonders in den peripherischen Nerven des Hundes, nach Exstirpation der Schilddrüse. Von Josef Kopp, Arzt in Bern. (Hierzu Taf. IX.) . . . 290

XVIII. Ueber Veränderungen in den peripherischen Nerven bei Cachexia thyreopriva des Menschen und Affen, sowie bei Cretinismus. Von Professor Dr. Theodor Langhans in Bern. (Hierzu Taf. X—XII. und 6 Zinkographien.) 318

XIX. Berichtigung, das Vorkommen von Eleïdin in Epidermoidzellen betreffend. Von Dr. Felix Franke in Braunschweig. . . 368

Drittes Heft (1. Juni).

XX. Ueber Veränderungen in den peripherischen Nerven bei Cachexia thyreopriva des Menschen und Affen, sowie bei Cretinismus. Von Professor Dr. Theodor Langhans in Bern. (Schluss von S. 366.) 369

XXI. Ueber die quantitative Salzsäurebestimmung im Mageninhalt. Aus dem Bürgerspital Hagenau (Oberarzt Herr Dr. Biedert). Von G. Langermann, Assistenten. 408

XXII. Ueber die Rückbildung und Entwickelung der quergestreiften Muskelfasern. Von Dr. Rudolf Krösing, Volontair-Assistenten am Pathologischen Institut zu Greifwald. (Hierzu Taf. XIII.) 445

XXIII. Ueber die cadaverösen Veränderungen der Altmann'schen Granula. (Aus dem Pathologischen Institut zu Berlin.) Von Dr. Paul Dannehl in Berlin.) 485

XXIV. Untersuchungen über den Bau des Rückenmarks und der Medulla oblongata eines Mikrocephalen. (Aus dem Pathologischen Institut in Bern.) Von Barbara Kossowitsch, Dr. med. aus Moskau. (Hierzu Taf. XIV—XV.) 497

XXV. Ueber compensatorische Hypertrophie der Lunge. (Aus dem Pathologischen Institut zu Halle.) Von Dr. F. Haasler. (Hierzu Taf. XVI. Fig. 1.) 527

XXVI. Ein Fall von Myositis ossificans progressiva. Beobachtet und beschrieben von Ludwig Rabek, Hausarzt an dem Warschauer Kinderhospital. (Hierzu Taf. XVI. Fig. 2—3.) 537

XXVII. Eleïdin in Carcinomperlen. Von Dr. Julius Steinhaus aus Warschau. 542

Archiv
für
pathologische Anatomie und Physiologie
und für
klinische Medicin.

Bd. 128. (Zwölfte Folge Bd. VIII.) Hft. 1.

I.

Zur Aetiologie des Kopftetanus (Rose).

(Aus der medicinischen Universitätsklinik zu Göttingen.)

Von Dr. Arthur Nicolaier,
Privatdocenten und I. Assistenzarzt der medicinischen Klinik zu Göttingen.

E. Rose[1]) berichtete im Jahre 1870 über drei Fälle einer besonderen Form von Tetanus, welche sich nach Wunden im Bereich der 12 Hirnnerven entwickelt hatte, und welche er als Kopftetanus oder Tetanus hydrophobicus bezeichnete. Diese Fälle waren dadurch ausgezeichnet, dass sich bei ihnen eine einseitige Facialislähmung, welche sämmtliche Gesichtsäste betraf, fand und neben den übrigen tetanischen Erscheinungen heftige Krämpfe in der Schlundmusculatur auftraten, wodurch das Krankheitsbild an das der Hydrophobie erinnerte. Die Casuistik des Kopftetanus umfasst bis jetzt, soweit mir bekannt, nur 42 Fälle, und es ergiebt sich aus derselben, dass in allen Fällen der Ausgangspunkt der Erkrankung eine Wunde am Kopf war.

Von den Symptomen, welche nach Rose den Kopftetanus auszeichnen, kann jedoch das eine, die Schlundkrämpfe, nicht als charakteristisch für diese Erkrankung angesehen werden, denn bei einer Reihe von Fällen wird dasselbe vermisst, andererseits

[1]) E. Rose, Ueber den Starrkrampf. Pitha u. Billroth, Allgemeine und specielle Chirurgie. Bd. I. 2. Abthl. S. 86 ff.

ist es aber auch bekannt, dass tonische Krämpfe der Schlundmusculatur zuweilen bei dem gewöhnlichen Tetanus zur Beobachtung kommen.

Anders ist es mit der Facialislähmung; sie findet sich in allen Fällen von Rose'schem Kopftetanus. Die Lähmung betrifft meist sämmtliche Gesichtsäste dieses Nerven, und sie entspricht in fast allen Fällen der Seite der Verletzung. Dagegen ist sie bis jetzt beim Tetanus, der sich von Wunden entwickelt, die nicht im Bereich der 12 Hirnnerven liegen, nie zur Beobachtung gekommen.

Bisher ist noch nicht gelungen, bei Thieren experimentell durch Einimpfung von Tetanusbacillen im Bereich des Gesichtes eine dem Rose'schen Kopftetanus analoge Erkrankung zu erzeugen. Brunner[1]) der in dieser Richtung bei Meerschweinchen und Kaninchen Versuche anstellte, beobachtete nach Impfung auf der einen Seite des Gesichtes das Auftreten von Contracturen im ganzen Muskelgebiet des Nervus facialis der geimpften Seite, gleichzeitig oder wenige Stunden nachher entwickelte sich Trismus, und zwar beim Kaninchen zunächst auf der Seite der Impfung, erst später wurde die andere Gesichtshälfte und dann, beim Meerschweinchen wenigstens, Rumpf und Extremitäten ergriffen. Dagegen trat nie eine Facialislähmung auf[2]).

Da nun die Facialislähmung das einzige für die von Rose als Kopftetanus bezeichnete Abart des menschlichen Wundstarr-

[1]) C. Brunner, Der Kopftetanus beim Thiere und die Facialislähmung beim Tetanus hydrophobicus des Menschen. Deutsche Zeitschrift für Chirurgie. Bd. 30. S. 574.

[2]) Neuerdings ist auf Grund dieser experimentellen Erfahrungen und einiger weniger klinischen Beobachtungen noch eine Form von Tetanus angenommen worden, welche gleichfalls nach Kopfverletzungen entsteht, sich aber von dem eigentlichen Kopftetanus (Rose) dadurch unterscheidet, dass bei ihr die Lähmungen im Bereich der 12 Hirnnerven fehlen. Ich werde auf diese Form hier nicht weiter eingehen, weil sie in ihren wesentlichen Symptomen nicht von dem Wundstarrkrampf abweicht, welche im Gefolge von Verletzungen anderer Körperstellen sich entwickelt. Cf. P. Klemm, Die Facialislähmung bei dem Tetanus hydrophobicus des Menschen. Deutsche Zeitschrift für Chirurgie. Bd. 32. S. 283 und C. Brunner, Zur Pathogenese des Kopftetanus. Berl. klin. Wochenschr. 1891. No. 46.

krampfes charakteristische Symptom durch Impfung mit Tetanusbacillen bisher nicht erzeugt worden ist, so ist die Frage berechtigt und verständlich, ob denn bei dem menschlichen Kopftetanus derselbe Krankheitserreger wirksam sei, wie beim gewöhnlichen Tetanus.

Diese Frage ist, obwohl schon bei mehreren Fällen von Kopftetanus nach dieser Richtung Untersuchungen angestellt sind, bis jetzt meines Wissens nicht gelöst worden.

In Frankreich sind 3 Fälle von Kopftetanus, bei denen die Lähmung sämmtliche Aeste des Nervus facialis betraf, bisher bakteriologisch untersucht worden; die darüber vorliegenden Mittheilungen sind aber sehr lückenhaft und zum Theil ungenau. Remy und Villar[1]) berichten über Culturversuche, welche sie — auf welchen Nährmedien ist nicht angegeben — mit Stückchen des Nervus facialis, anderer Hirnnerven und des Rückenmarkes eines an Kopftetanus gestorbenen Patienten anstellten. Sie züchteten zwar eine grosse Menge verschiedener Mikroorganismen aus diesen Organstückchen, doch konnten sie weder unter ihnen Tetanusbacillen finden, noch erzeugte die Impfung dieser Mischculturen bei Meerschweinchen Tetanus. Cultur- und Impfversuche mit Secret bezw. mit Gewebe aus der Umgebung der den Tetanus veranlassenden Wunde, wo nach den bisherigen bakteriologischen Untersuchungen beim Tetanus die Tetanuserreger am ehesten vermuthet werden mussten, sind leider nicht gemacht worden.

Ergebnisslos blieben ferner die Untersuchungen über die Aetiologie des Kopftetanus, welche Perret[2]) im Anschluss an einen von ihm beobachteten Fall in Gemeinschaft mit Rodet in Arloing's Laboratorium anstellte. In den Berichten über dieselben fehlen Angaben über die Methoden und die Nährmedien, mit denen diese Forscher arbeiteten. Sie theilen nur mit, dass die Culturen, die mit Stückchen von Muskeln und Nerven — welcher ist nicht erwähnt — angelegt wurden, steril

[1]) Remy und Villar, Un cas de tétanos à début céphalique avec paralysie faciale. Gazette des hôpitaux. 1888. p. 1316.

[2]) Perret, Du tétanos céphalique. Lyon médical No. 28. 18 juillet 1889, p. 373 und E. Albert, Étude sur le tétanos céphalique avec hémiplégie faciale. Thèse de Lyon. Janvier 1890. p. 54.

blieben, und dass sich in den Culturen des Eiters der Kopfwunde, von der aus sich der Tetanus entwickelte, der Staphylococcus pyogenes fand, dagegen Tetanusbacillen vermisst wurden. Uebertragungsversuche mit dem Eiter auf Thiere wurden auch in diesem Falle nicht angestellt.

Ein dritter Fall von Kopftetanus, der von Lannois[1]) beobachtet und beschrieben ist, wurde von Roux bakteriologisch untersucht.

Roux züchtete in Bouillon und benutzte zu seinen Culturversuchen Hautstückchen aus der nächsten Umgebung der Kopfwunde, die der Ausgangspunkt der Erkrankung war, das Blut, welches bei der Excision der die Wunde umgebenden Haut floss; ferner Stückchen des Nervus facialis und der Medulla oblongata. Die Culturversuche mit Blut ergaben ein negatives Resultat, dagegen entwickelten sich in den Culturen von der Haut zahlreiche Mikroorganismen, unter denen aber Tetanusbacillen nicht gefunden wurden. Impfversuche von Thieren mit den Hautstückchen aus der Umgebung der Wunde und mit den aus diesen Hautstückchen gezüchteten Mischculturen fehlen; Impfungen mit Culturen von der Medulla oblongata erzeugten bei Meerschweinchen keinen Tetanus.

Ausser diesen 3 Fällen von Kopftetanus sind noch zwei nach Kopfverletzungen entstandene Fälle von Wundstarrkrampf bakteriologisch untersucht, bei denen die Lähmung des Facialis sich nicht auf alle Gesichtsäste dieses Nerven erstreckte.

In dem ersten von van Spanje[2]) mitgetheilten Fall, der mir nur aus dem Referat bekannt geworden ist, fehlte der Lagophthalmus. Ueber die bakteriologische Untersuchung dieses Falles findet sich in dem Referat nur die kurze Mittheilung, dass Culturversuche mit dem Wundsecret ein negatives Ergebniss hatten.

In dem zweiten Fall, über den Widenmann[3]) zweimal

[1]) M. Lannois, Sur un cas de tétanos céphalique avec paralysie faciale. Revue de médecine. No. 2. 10 février 1890 und Albert, a. a. O. S. 27 ff.

[2]) van Spanje, Een geval van tetanus hydrophobicus met doodelijken afloop. Weekbl. van het. Nederl. Tijdschr. voor Geneesk. 1891. II. No. 10. Referirt im Centralblatt für die medicinischen Wissenschaften. 1891. No. 49.

[3]) Widenmann, Beitrag zur Aetiologie des Wundstarrkrampfes. Zeit-

berichtet hat — nur in der zweiten Mittheilung ist dieser Fall als Kopftetanus bezeichnet — war nur der Lippenast des Nervus facialis von der Lähmung betroffen. Die bakteriologischen Untersuchungen im Anschluss an diesen Fall wurden gleichzeitig von Flügge, Rembold und von Eiselsberg angestellt. Als Resultat derselben ergab sich, dass es allen drei Forschern zwar gelang, bei Mäusen bezw. beim Kaninchen durch Impfung mit Stückchen eines aus der Kopfwunde, von welcher aus der Tetanus sich entwickelt hatte, extrahirten Holzsplitters Tetanus zu erzeugen. Doch fanden weder Flügge noch Rembold in dem Eiter an der Impfstelle Tetanusbacillen, obwohl derselbe, Thieren eingeimpft, in kurzer Zeit Tetanus hervorrief. Culturversuche mit diesem Eiter auf Nähragar — nach welcher Methode ist nicht erwähnt — hat nur Rembold angestellt. Dieselben waren insofern negativ, als unter den Mikroorganismen, welche sich auf diesem Nährboden entwickelten, Tetanusbacillen nicht nachgewiesen werden konnten. Impfversuche mit diesen Culturen sind nicht gemacht worden.

Ich selbst habe im Anschluss an einen, Ende 1888 in der medicinischen Klinik zu Göttingen beobachteten Fall von Kopftetanus erfolgreiche Untersuchungen über die Aetiologie dieser Erkrankung angestellt. Ueber diese Untersuchungen habe ich am 27. October 1890 der Göttinger medicinischen Facultät gelegentlich meiner Probevorlesung „über die Aetiologie des Kopftetanus“ berichtet und die von diesem Falle reingezüchteten Tetanusbacillen in Culturen und in mikroskopischen Präparaten, ferner mit den Reinculturen inficirte Thiere demonstrirt. Nachher hat Brennecke[1]) in seiner unter meiner Leitung gearbeiteten Dissertation, in welcher er diesen Fall von Kopftetanus mittheilte, das Ergebniss meiner bakteriologischen Untersuchungen publicirt. Da diese Arbeit, soviel ich weiss, bisher nicht beachtet worden ist und in derselben lediglich über das Resultat meiner Untersuchungen Mittheilung gemacht ist,

schrift für Hygieine. Bd. 5. S. 522 und Zur Aetiologie des Tetanus. Medicinisches Correspondenzblatt des Württembergischen ärztlichen Landesvereins. 1889. No. 8.

[1]) Otto Brennecke, Ein Fall von Kopftetanus. Inaugural-Dissertation. Göttingen 1890.

so wollte ich an dieser Stelle nochmals auf diesen Gegenstand etwas genauer zurückkommen.

Die Krankengeschichte des Falles, der auch in klinischer Beziehung von Interesse ist, war kurz folgender:

Wilhelm Bergmann, 12¼ Jahre alt, aus Eiershausen, fiel nach Angabe seines Vaters am 16. December 1888 in einer Scheune aus einer Höhe von etwa 3 m herunter und zog sich dabei wahrscheinlich an der Scheunenwand eine Wunde an der rechten Seite der Nase zu. Die Wunde, die keine gröberen Verunreinigungen gezeigt haben soll, blutete stark, wurde mit Wasser gekühlt, bis die Blutung stand und blieb ohne Verband. Der Knabe blieb zunächst bis auf ein am Tage nach dem Fall vorübergehend auftretendes Erbrechen gesund, er besuchte die Schule und betheiligte sich beim Dreschen; die Heilung der Wunde machte ohne ärztliche Hülfe gute Fortschritte. Am 9. Tage nach dem Fall bemerkte der Vater bei dem Knaben, dass die rechte Lidspalte grösser war als die linke. Am 10. Tage traten Beschwerden beim Kauen, am 11. Tage Steifigkeit in den Beinen und in der Rumpfmusculatur auf, welche bis zu seiner Aufnahme in die medicinische Klinik, die am Abend des 29. December 1888, am 13. Tage nach dem Fall, erfolgte, allmählich zunahm.

Am 30. December wurde folgender Befund erhoben:

Bei dem mittelgutgenährten, seinem Alter entsprechend entwickelten Patienten, dessen Sensorium frei war, fand sich an der Grenze der rechten Wange und Nase, etwa entsprechend der Mitte der Nasenhöhe, quer verlaufend eine 1½ cm lange, fast geheilte Wunde, die noch geröthet, etwas druckempfindlich und mit kleinen, bräunlich gefärbten Schorfen bedeckt war. Die dieselbe umgebende Haut zeigte keine Röthung und war auf ihrer Unterlage nur wenig verschieblich. Die rechte Gesichtshälfte erschien schlaff, das rechte Auge war weiter geöffnet, als das linke; die rechte Nasolabialfalte verstrichen. Der rechte Mundwinkel, aus dem zeitweise Speichel herauslief, hing herab, der linke ebenso wie die Nasenspitze waren nach links verzogen. Nur die Muskeln der linken Gesichtshälfte konnten bewegt werden. Die rechte Seite des Gesichtes blieb unbeweglich. Bei Contraction der linken Gesichtsmuskeln wurde der linke Mundwinkel und die Nasenspitze noch mehr nach links herübergezogen. Durch Nadelstiche, die auf beiden Gesichtshälften applicirt wurden, und welche der Patient deutlich fühlte, wurden Reflexbewegungen der Gesichtsmusculatur, aber nur der linksseitigen, ausgelöst. Das rechte Auge konnte zwar geschlossen, jedoch nicht zusammengekniffen werden. Die Pupillen waren gleich gross, mittelweit und reagirten prompt auf Lichteinfall. Das Gesicht erschien etwas gedunsen, doch bestand kein Oedem. Der Mund konnte nur wenig geöffnet werden, die Zahnreihen entfernten sich nur etwa 2—3 mm von einander; die Masseteren und die Temporalmuskeln waren stark contrahirt, der rechte Masseter etwas weniger als der linke. Der Kranke konnte flüssige Nahrungsmittel gut herunterschlucken. Schlundkrämpfe fehlten.

Der Kopf des Patienten war nach hinten gezogen und konnte nur unter ziemlich erheblicher Kraftanstrengung passiv nach vorn bewegt werden. Die Streckmuskeln des Rückens waren contrahirt, so dass bei Bettlage stark ausgesprochene Lordose der Bauchwirbelsäule sich fand, und der Patient auch mit fremder Hülfe nicht aufgerichtet werden konnte. Es bestanden ferner Spannungen der Musculatur des Bauches, der unteren und oberen Extremitäten, doch konnte Patient Arme und Beine auf Aufforderung so erschlaffen, dass active und passive Bewegungen in normaler Weise leicht möglich waren. So lange die Muskeln der Extremitäten gespannt waren, wurde passiven Bewegungen ein erheblicher Widerstand entgegengesetzt. Die grobe Kraft der Arme und Beine war erhalten. Wurde der Patient auf die Beine gestellt, so war die gesammte Körpermusculatur bretthart contrahirt. Der Patient vermochte einige Schritte mit fremder Hülfe zu gehen. Der Gang erfolgte mit steifen Beinen und lordotisch verbogener Wirbelsäule. Sensibilitätsstörungen fehlten; die Patellarsehnenreflexe waren erhalten; das Fussphänomen konnte nur rechts erzeugt werden. Das Sprechen war durch den Trismus erschwert, die Stimme nicht verändert.

Die Untersuchung der inneren Organe ergab keinen abnormen Befund.

Die Temperatur betrug 37,4° C., die Pulsfrequenz 92, die Respirationsfrequenz 24 in der Minute. Der Urin, der in geringer Menge abgesondert wurde, reagirte sauer und enthielt geringe Mengen von Eiweiss.

Die elektrische Untersuchung der Gesichtsmusculatur ergab beiderseits gleich starke Erregbarkeit für beide Stromesarten mit Ausnahme des rechten Muscul. frontalis, dessen Erregbarkeit bei directer Reizung mit dem constanten Strom herabgesetzt war.

Der Verlauf der Krankheit, die am 4. Januar 1889, am 7. Behandlungstage, tödtlich endete, gestaltete sich in folgender Weise. Das Sensorium blieb frei. Die Starre der Körpermuskeln, insbesondere die der Nacken- und Rückenmusculatur, nahm zu, die Reflexerregbarkeit, die an den ersten 2 Tagen des Aufenthaltes in der Klinik nicht wesentlich erhöht war, steigerte sich am 3. Tage erheblich, und unter dem Einfluss dieser erhöhten Reflexerregbarkeit entwickelten sich meist durch äussere Veranlassungen hervorgerufen anfallsweise stärkere Contracturen in der gesammten Körpermusculatur. Diese Anfälle dauerten nur selten wenige Secunden, meist hielten sie 2—5 Minuten an, einige Male traten mehrere solcher Anfälle hinter einander auf. Die länger dauernden Anfälle begannen mit klonischen Krämpfen besonders im Muskelgebiet des linken, nicht gelähmten Nervus facialis, in der Nacken- und Rückenmusculatur, ferner in den Inspirationsmuskeln, so dass kurze forcirte Inspirationen auftraten. Diesen klonischen Krämpfen folgte ein tonischer Krampf der gesammten Musculatur des Körpers. Auch das Zwerchfell wurde von einem tonischen Krampf befallen, und es sistirte in Folge dessen die Athmung. Spasmus glottidis fehlte.

Der tonische Krampf der Musculatur des Thorax war so stark, dass bei der eingeleiteten künstlichen Athmung der Brustkorb nur mit grösster Mühe bewegt werden konnte. In Folge des Aufhörens der Athmung entwickelte

sich eine rasch zunehmende Cyanose, und als dieselbe stark ausgeprägt war, trat eine sehr starke und sehr beschleunigte Herzaction ein (die Pulsfrequenz betrug dann 140—160 in der Minute), und zeitweise waren dann die Herztöne für die am Bett des Kranken Stehenden hörbar. In den schwersten Anfällen fand sich hochgradige Arhythmie der Herztöne, zeitweise auch Stillstand des Herzens. Die Pupillen waren erweitert und reagirten nicht auf Lichteinfall, in einem Anfalle war die rechte Pupille weiter als die linke. Die Athmung kehrte dann allmählich wieder, sie war zunächst langsam und wurde dann sehr frequent, die Muskelstarre liess nach, und meist brach dann starker Schweiss aus. Nach den Anfällen trat ein Zustand sehr grosser Mattigkeit ein, sehr häufig länger dauernder Schlaf. In einem solchen schweren Anfall ging der Patient am 4. Januar 1889 zu Grunde.

Die Nahrungsaufnahme war durch den Trismus erschwert, doch konnte der Patient noch bis kurz vor seinem Tode flüssige Nahrung zu sich nehmen. Schlundkrämpfe fehlten.

Der Stuhl war angehalten, am letzten Tage trat Durchfall ein.

Der Harn, dessen Menge zwischen 250 und 1150 ccm und dessen specifisches Gewicht zwischen 1029 und 1020 schwankte, wurde spontan entleert. Er enthielt bereits zur Zeit der Aufnahme des Patienten in die Klinik geringe Mengen Eiweiss, und diese geringe Albuminurie blieb während des Verlaufes der Erkrankung bestehen. Kleine Mengen von Zucker fanden sich nur vorübergehend, am 3. Behandlungstage, im Urin. Aceton konnte im Harn stets, besonders reichlich am Tage vor dem Tode des Patienten nachgewiesen werden, dagegen fehlte Acetessigsäure. In dem Sediment des Harnes fanden sich neben Uraten, Harnsäure- und Calciumoxalatkrystallen reichliche Mengen von hyalinen Cylindern, die zum Theil mit Fetttröpfchen, zum Theil mit Nierenepithelien bedeckt waren.

Die Körpertemperatur schwankte zwischen 37,4 und 38,4° C. Die postmortale Temperatur, im Rectum gemessen, war 38,9° C. In der anfallsfreien Zeit betrug die Pulsfrequenz 92—148, im Mittel etwa 120, die Respirationsfrequenz etwa 24 in der Minute. Schon ½ Stunde nach dem Tode trat in den Bauchmuskeln die Todtenstarre ein.

Die Therapie bestand in der innerlichen Darreichung von Antifebrin in Dosen von 0,5 g 1—2mal täglich, und ferner bekam Patient Klysmen mit Bromkalium (5 g pro dosi) 2mal täglich. Der Verlauf der Erkrankung wurde dadurch nicht günstig beeinflusst.

Die Section (Herr Prof. Orth) ergab tuberculöse Veränderungen in einer rechten Halslymphdrüse, Verkalkung der linken Bronchialdrüsen, Blutungen in der rechten Parotis und im rechten Vagus, Lungenödem, Erosionen im Oesophagus, Proctitis und parenchymatöse Nephritis. In dem Centralnervensystem fanden sich ausser Hyperämie des Gehirns, Oedem der Pia cerebri und Unregelmässigkeiten in der Färbung der Durchschnitte durch die grossen Ganglien und des Pons keine bemerkenswerthen Veränderungen.

Bei der mikroskopischen Untersuchung der frischen Nieren fand ich Verfettung der Epithelien der gewundenen Harnkanälchen. In gefärbten

Schnitten der Nieren fehlten interstitielle Veränderungen. Der Nervus facialis der gelähmten (rechten) Seite, Stückchen der grossen Ganglien, des Pons der Medulla oblongata (Facialiskern) und des Rückenmarks zeigten sich bei der mikroskopischen Untersuchung nicht verändert, auch wurden bei der Durchmusterung zahlreicher, mit Löffler'scher Lösung gefärbter Schnitte bezw. Ausstrichpräparate dieser Organe keine Mikroorganismen gefunden. Gleichfalls fehlten Mikroorganismen in den mit Löffler'scher Lösung gefärbten Schnitten durch die fast verheilte Wunde und die dieselbe umgebende Haut, welche sofort nach dem Tode des Patienten für die bakteriologische Untersuchung unter aseptischen Cautelen excidirt worden war.

Culturversuche bei Bruttemperatur mit Stückchen vom Gehirn (grosse Ganglien), von dem Pons, von der Medulla oblongata (Gegend des rechten Facialiskernes), vom Rückenmark, von der Haut aus der Umgebung der Wunde, die sämmtlich in die Tiefe von erstarrtem Blutserum und alkalischem Traubenzuckeragar gebracht waren, hatten insofern ein negatives Resultat, als sich Mischculturen entwickelten, die, Thieren eingeimpft, keinen Tetanus erzeugten.

Impfungen von Mäusen mit kleinen Theilen des Grosshirns, des Pons, der Medulla oblongata, des Rückenmarks, des Facialis der gelähmten Seite waren ohne Erfolg, dagegen erkrankte von 4 mit Hautstückchen aus der Umgebung der Wunde geimpften Mäusen eine 48 Stunden nach der Impfung an Tetanus und ging im Verlauf von 24 Stunden daran zu Grunde. Bei dieser Maus fand sich an der Impfstelle um das eingebrachte Hautstückchen herum eine geringe Menge Eiter, der, wie die mikroskopische Untersuchung der mit Löffler'scher Lösung gefärbten Ausstrichpräparate ergab, ausser zahlreichen verschieden grossen und verschieden gruppirten Mikrokokken nur zwei verschiedene Bacillenarten, nehmlich dicke und schlanke. Beide zeigten abgerundete Enden und hatten keine Sporen gebildet. Dass dieser Eiter den Tetanuserreger enthielt, ergab sich daraus, dass eine geringe Menge desselben, Mäusen subcutan eingeimpft, schon nach 12 Stunden bei diesen Thieren Tetanus erzeugte, welcher in weiteren 12 Stunden tödtlich verlief.

Dieser Eiter lieferte das Ausgangsmaterial für meine Culturversuche. Ich ging bei denselben in der Weise vor, wie bei meinen früheren allerdings misslungenen Versuchen, den Tetanusbacillus, aus dem Eiter, der sich bei Thieren nach Impfung mit Erde an der Impfstelle gebildet hatte, zu isoliren, dass ich zunächst eine Mischcultur der in dem Eiter enthaltenen Mikroorganismen darstellte. Ich impfte den Eiter in die tieferen Schichten von erstarrtem Hammelblutserum und liess dieses bei Bruttemperatur stehen. Am 2. Tage war dann der Condensationstropfen des Blutserumröhrchens stark getrübt, am 4. Tage begann eine Verflüssigung des Blutserums, und die Culturen ver-

breiteten einen üblen Geruch. Zu dieser Zeit fanden sich in diesen Culturen, wie die mikroskopische Untersuchung von gefärbten Deckglaspräparaten ergab, zahlreiche Mikrokokken und nur zwei morphologisch differente Bacillenarten, und zwar dicke mit abgerundeten Enden ohne Sporenbildung und schlanke, die gleichfalls eine Abrundung an den Enden erkennen liessen und zum Theil mit einer endständigen, runden Spore versehen waren. Diese schlanken Bacillen mit der endständigen Sporenbildung glichen morphologisch den Tetanusbacillen. Wurden von diesen Culturen kleine Mengen auf Mäuse überimpft, so gingen diese Versuchsthiere meist schon nach 24 Stunden an Tetanus zu Grunde. Diese unreinen Culturen, die nach dem Resultat der Impfung die Tetanuserreger enthalten mussten, wurden alsdann 3½ Minuten in strömendem Wasserdampf erhitzt. Hierauf wurde von denselben in verflüssigten alkalischen Traubenzuckeragar (3 pCt. Dextrose, 4 pCt. Pepton, 0,6 pCt. Kochsalz) geimpft, und das inficirte Nährsubstrat in kleine Glasschälchen ausgegossen. Nachdem dasselbe erstarrt war, wurden die Schälchen auf einem kleinen Gestell aus Blech in ein grosses, mit einem doppelt durchbohrten Gummistopfen verschlossenes weithalsiges Pulverglas gebracht, durch welches mit Hülfe der durch die Bohrung gesteckten Glasröhren mehrere Stunden Wasserstoff geleitet wurde, so dass alle Luft aus dem Glase verdrängt wurde. Der Verschluss der Zuleitungsröhren wurde durch kurze Enden von dickwandigem Gummischlauch, der durch Schraubenquetschhähne zusammengepresst war, bewirkt. Bei Bruttemperatur entwickelten sich innerhalb von 2—4 Tagen isolirte Colonien, die, wie die mikroskopische Untersuchung von gefärbten Deckglaspräparaten ergab, aus schlanken Bacillen bestanden, von denen eine Reihe eine endständige runde Spore zeigten.

Von diesen Colonien wurde dann auf Traubenzuckeragar überimpft, in denen sich bei 37° C. in einer Wasserstoffatmosphäre[1]) in 36—48 Stunden Reinculturen der schlanken Bacillen entwickelten. Da die Uebertragung dieser Reinculturen bei Thieren schon nach etwa 16stündiger Incubation Tetanus hervor-

[1]) Die Culturen wurden in den oben beschriebenen Gläsern aufbewahrt, aus denen die Luft durch Wasserstoff verdrängt war.

rief, der in weiteren 12—24 Stunden tödtlich verlief, so war es nicht mehr zweifelhaft, dass die schlanken Bacillen mit der endständigen Sporenbildung Tetanusbacillen waren. Dass die 3½ Minuten in strömendem Wasserdampf erhitzten Culturen nur die Sporen der Tetanusbacillen enthielten, ergab sich daraus, dass nach der Uebertragung dieser Culturen auf Traubenzuckeragar bei 37° C. in der Wasserstoffatmosphäre eine Reincultur der Tetanusbacillen resultirte.

Diese Versuche, die Tetanusbacillen aus unreinen Culturen zu isoliren, sind zu einer Zeit angestellt, wo die von Kitasato[1]) empfohlene Methode, die Tetanusbacillen rein zu züchten, noch nicht veröffentlicht war. Das von Kitasato angegebene Culturverfahren ist im Princip dem von mir bei diesen Versuchen angewendeten gleich. Kitasato erhitzte Mischculturen, die er bei Bruttemperatur aus dem Wundeiter an Tetanus zu Grunde gegangener Menschen und Versuchsthiere gezüchtet hatte, und die, wie die Ueberimpfung auf Mäuse ergab, die Tetanuserreger enthielten, ¼ bis 1 Stunde lang im Wasserbade bei 80° C.; es blieben dann nur noch die Sporen der Tetanusbacillen in lebensfähigem Zustande, während alle übrigen Mikroorganismen mit ihren Dauerformen zu Grunde gingen. Die Sporen der Tetanusbacillen wurden in verflüssigte Nährgelatine ausgesät, das Nährsubstrat in geschlossenen platten Glasgefässen gegossen und die Luft aus den Gefässen durch Wasserstoff verdrängt. Es entwickelten sich dann in der Gelatine bei 18—20° C. etwa nach einer Woche isolirte Colonien von Tetanusbacillen, von denen aus weitere Culturen theils in Agar in hoher Schicht, theils in Bouillon in Liborius'schen Röhrchen, durch welche Wasserstoff geleitet wurde, gezüchtet.

Nach der Veröffentlichung dieses Culturverfahrens habe ich wiederholt versucht aus dem Eiter, der sich bei Thieren, die mit Erde geimpft und danach an Tetanus zu Grunde gegangen waren, an der Impfstelle gebildet hatte, die Tetanusbacillen zu isoliren. Ich benutzte zu diesen Impfungen verschiedene Erdsorten, die ich bei meinen früheren Untersuchungen über Teta-

[1]) S. Kitasato, Ueber den Tetanuserreger. Deutsche medicinische Wochenschrift. 1889. No. 31. S. 635 und Ueber den Tetanusbacillus. Zeitschrift für Hygieine. 1889. Bd. 7. S. 225.

nus[1]) verwendet hatte. Es ist mir aber bisher nicht gelungen mit Hülfe des von Kitasato angegebenen Culturverfahrens aus den aus dem Eiter der Impfstelle gezüchteten Mischculturen die Tetanusbacillen rein zu züchten, obwohl in den Culturen mikroskopisch sporenhaltige Tetanusbacillen nachweisbar waren, und die Impfung mit diesen Culturen Tetanus hervorrief.

Diese unreinen Culturen enthielten nehmlich, wie die mikroskopische Untersuchung zeigte, ausser den sporentragenden Tetanuserregern noch andere sporenhaltige Bacillen, und diese in erheblich überwiegender Menge. Beim Erhitzen dieser Culturen auf 80° C. während einer Stunde blieben nicht nur die Sporen der Tetanusbacillen lebensfähig, — denn auch die Impfung mit den erhitzten Culturen erzeugte bei Thieren Tetanus, — sondern ausserdem noch die Sporen anderer anaërober Bacillen. Denn bei weiteren Culturversuchen auf Traubenzuckergelatine, die in Schälchen zum Erstarren gebracht und in der Wasserstoffatmosphäre gehalten wurde, entwickelten sich schon nach einigen Tagen zahlreiche Bacillencolonien, welche die Gelatine rasch verflüssigten noch ehe die langsamer wachsenden Tetanusbacillen zur Entwickelung gekommen waren. Auch auf Traubenzuckeragar in der Wasserstoffatmosphäre wuchsen zuerst die an Zahl überwiegenden Sporen der übrigen Anaëroben aus, es trat starke Gasentwickelung ein, die den Agar zerklüftete, die Spalten und die Oberfläche des Nährsubstrat bedeckte sich mit einer sehr reichlich Bacillen enthaltenden Flüssigkeit, so dass die spärlichen Colonien der Tetanusbacillen ganz überwuchert waren.

Auch Tizzoni[2]) und seine Mitarbeiter, Sanchez-Toledo und Veillon[3]), ferner Faber[4]) erhielten bei ihren Versuchen

[1]) A. Nicolaier, Ueber infectiösen Tetanus. Deutsche medicinische Wochenschrift. 1884. No. 52, und Beiträge zur Aetiologie des Wundstarrkrampfes. Inaugural-Dissertation. Göttingen 1885.

[2]) G. Tizzoni, J. Cattani und E. Baquis, Bakteriologische Beiträge über den Tetanus. Ziegler's Beiträge zur pathologischen Anatomie und zur allgemeinen Pathologie. 1890. Bd. 7. S. 601.

[3]) D. Sanchez-Toledo et A. Veillon, Recherches microbiologiques et experimentales sur le tétanos. Archive de Médecine expérimentale. Novembre 1890. Sonderabdruck S. 12.

[4]) Knud Faber, Die Pathogenese des Tetanus. Berl. klinische Wochenschrift. 1890. No. 31.

den Tetanusbacillus nach der Methode von Kitasato aus unreinen Culturen zu isoliren, negative Resultate.

Es ist deshalb nicht richtig, wenn Kitasato[1]) meint, dass nach dem von ihm angegebenen Culturverfahren mit Sicherheit Tetanusbacillen aus unreinen Culturen reingezüchtet werden können. Das von Kitasato und ebenso das von mir bei meinen Untersuchungen befolgte Verfahren wird dann stets ohne Erfolg sein, wenn in den unreinen Culturen neben den Sporen der Tetanusbacillen in überwiegender Menge noch Sporen anderer anaërober Bacillen vorhanden sind, welche gegen Hitze resistenter und schneller zu ihren vegetativen Formen auswachsen, als die Sporen der Tetanusbacillen, und nur dann werden diese Methoden ein positives Resultat liefern, wenn der Zufall es fügt, dass diese Sporen im Verhältniss zu denen der Tetanusbacillen in geringer Menge vorhanden sind bezw. ganz fehlen[2]).

Die in dem von mir beobachteten Fall von Kopftetanus rein gezüchteten Bacillen sind schlanke, mittelgrosse wenig bewegliche Stäbchen mit abgerundeten Enden und bilden in den bei Bruttemperatur gezüchteten Culturen schon nach wenigen Tagen endständige runde Sporen, die etwa 3mal so dick sind als die Bacillen. Die Stäbchen tingiren sich mit den üblichen Anilinfarben, während die Sporen ungefärbt bleiben.

Sie sind exquisite Anaëroben und wachsen am besten in der Wasserstoffatmosphäre. Auf Gelatineplatten in der Wasserstoffatmosphäre entwickeln sich am Ende der ersten oder Anfang der zweiten Woche runde graue Colonien, die bei schwacher Vergrösserung ein dunkleres Centrum und eine aus radiär verlaufenden Strahlen bestehende schmale Randzone erkennen lassen.

[1]) Zeitschrift für Hygieine. 1889. Bd. 7. S. 228.

[2]) Anmerkung bei der Correctur. Während des Druckes ist mir erst die Arbeit von Sormani, Sur l'étiologie et la prophylaxie du tétanos (Verhandlungen des X. internationalen Congresses. 1890. Bd. V. S. 150 ff.) bekannt geworden. In derselben (S. 153) ist auch ausgesprochen, dass es nur ein Zufall ist, wenn es gelingt, aus unreinen Culturen nach der Methode von Kitasato die Tetanusbacillen zu isoliren. Diese Methode versagt nach Sormani stets, wenn in den unreinen Culturen das Clostridium foetidum von Liborius vorhanden ist, welches, wie Sormani sagt, Bonome nicht ohne Grund als „symbiotique du tétanos“ bezeichnet hat.

Später erscheinen die Colonien auch makroskopisch strahlig geformt und nach etwa 14 Tagen tritt in der Umgebung der Colonien eine Verflüssigung der Gelatine ein. In Stichculturen in hohen Schichten von Traubenzuckergelatine zeigt sich bei Zimmertemperatur nach etwa 4—6 Tagen nur in den tieferen, nicht mehr unter dem Einfluss des Sauerstoffes der Luft stehenden Partien im Impfstich eine Wucherung, von der sich später sehr zahlreiche strahlenartige Fortsätze entwickeln, so dass nach ungefähr 10—14 Tagen die Cultur Aehnlichkeit mit dem borstentragenden Theile einer Flaschenbürste hat. Weiterhin tritt eine Verflüssigung der Gelatine ein.

In Stichculturen in hoher Schicht von Traubenzuckeragar geht bei 37° C. das Wachsthum schnell vor sich und hier zunächst auch nur in den tiefer gelegenen Theilen des Nährbodens. In der Wasserstoffatmosphäre findet eine Wucherung längs des ganzen Impfstiches statt; es bildet sich in demselben eine zusammenhängende Vegetation, von der häufig feine Fortsätze in das Nährsubstrat sich erstreckten. Diese Culturen zeigten sehr häufig Gasentwickelung und verbreiteten einen unangenehmen Geruch; bei älteren Culturen bildete sich auf der Oberfläche ein weisser Belag, der nicht aus Bacillen bestand.

Auf Blutserum wachsen diese Bacillen, wenn auch weniger gut als in anderen Nährsubstraten; eine Verflüssigung des Blutserums wurde nicht beobachtet. Minimale Mengen dieser Culturen Mäusen subcutan eingeimpft, erzeugte stets einen in 24 bis 36 Stunden tödtlich verlaufenden Tetanus; die Incubation dauerte in den meisten Fällen nur 12—16 Stunden. Bei Impfung der Mäuse an der Vorderfläche des Kopfes wurde keine Facial-lähmung beobachtet; ebenso fehlte dieselbe bei Kaninchen, die mit kleinen Mengen von Culturen im Bereiche der 12 Hirnnerven geimpft und danach an Tetanus erkrankt waren. Bei diesen Thieren blieb jedoch der Tetanus auf die Kopf- und Nackenmusculatur beschränkt, und sie gingen nicht zu Grunde.

Bei Mäusen fanden sich an der Impfstelle nur Hämorrhagien, wohl von der Impfung herrührend, aber kein Eiter. Nur ganz vereinzelt wurden bei der mikroskopischen Untersuchung von gefärbten Ausstrichpräparaten des die Impfstelle umgebenden Gewebes Tetanusbacillen gefunden. Eine Abnahme der

Virulenz der Culturen, die bis jetzt durch 22 Generationen fortgezüchtet sind, wurde nicht beobachtet.

Der eben charakterisirte Bacillus stimmt in seinen morphologischen, culturellen und pathogenen Eigenschaften vollkommen mit dem von mir zuerst beschriebenen Tetanusbacillus überein, dessen Reinzüchtung zuerst Kitasato gelungen ist, so dass es keinem Zweifel unterliegt, dass beide als identisch anzusehen sind.

Demnach ist zum ersten Male durch die bakteriologische Untersuchung eines Falles von Kopftetanus mit Sicherheit erwiesen, dass auch diese besondere Form des Wundstarrkrampfes nicht nur infectiöser Natur ist sondern ebenso wie der gewöhnliche Tetanus durch den Tetanusbacillus verursacht wird.

Ueber die Pathogenese der Facialislähmung beim Kopftetanus ist im Jahre 1886, da die bis dahin gegebenen Erklärungsversuche[1]) sich bei strenger Kritik als nicht zutreffend erwiesen hatten, zuerst von Oliva[2]) eine neue Hypothese aufgestellt worden, welche von der Voraussetzung ausging, dass auch bei dem Kopftetanus der Tetanusbacillus als ursächlicher Erreger wirksam sei. Oliva nahm an, dass die Lähmung des Nervus facialis durch die von den Tetanusbacillen producirten toxischen Stoffwechselproducte hervorgerufen seien, und zwar sollten die Toxine bei Wirkung auf das Centrum des Nervus facialis Lähmung der Gesichtsmuskeln, bei Wirkung auf die Gesichtsmuskeln selbst Krämpfe hervorrufen. Oliva erklärte auf diese Weise die zuweilen beim Kopftetanus gemachte Beobachtung, dass in den gelähmten Gesichtsmuskeln ein tonischer Krampf sich entwickelte.

Diese Hypothese von der toxischen Natur der Facialislähmung beim Kopftetanus, welche Bernhardt[3]), Klemm[4]), Per-

[1]) Cf. Albert, a. a. O. S. 41 ff.

[2]) Citirt nach Villar, Paralysie faciale et tétanos. Du tétanos céphalique avec paralysie faciale (tétanos dit céphalique ou hydrophobique de Rose). Gazette des hôpitaux. 1888. No. 147. p. 1364.

[3]) M. Bernhardt, Zur Lehre von den nuclearen Augenmuskellähmungen und der recidivirenden Oculomotoriuslähmung. Berl. klin. Wochenschrift. 1889. No. 47.

[4]) Klemm, Ueber den Tetanus hydrophobicus. Deutsche Zeitschrift für Chirurgie. Bd. 29. S. 177 und die Facialislähmung bei dem Tetanus hydrophobicus des Menschen. Ebendaselbst Bd. 32. S. 294.

ret[1]), Lannois[2]), Albert[3]) und Brunner[4]) acceptirt haben, hat erst durch den durch meine Untersuchungen erbrachten Nachweis, dass auch der Kopftetanus durch den Tetanusbacillus verursacht sei, eine thatsächliche Grundlage erhalten. Dass in der That die Stoffwechselproducte des Tetanusbacillus Lähmungen hervorrufen können, ergeben die experimentellen Untersuchungen. Nicht nur das Tetanustoxin, auf welches Lannois, Albert und Klemm, die Lähmungserscheinungen beim Kopftetanus zurückführen, sondern auch das eigentliche Tetanusgift, das Toxalbumin der Tetanusbacillen besitzt neben seiner krampferregenden auch lähmende Wirkung. Brieger und Fränkel[5]) berichten von diesem Toxalbumin, dass es bei Meerschweinchen Krämpfe und Lähmung verursacht, und Kitasato[6]) beobachtete, dass bei Mäusen, denen geringe Mengen von keimfreiem Filtrat von Bouillonculturen der Tetanusbacillen, welches das Tetanusgift enthielt, in die Schenkelgegend injicirt war, als erstes Tetanusymptom eine Lähmung desjenigen Schenkels eintrat, in dessen Nähe das Gift eingespritzt war. Auch Brunner[7]) konnte durch Injection grösserer Mengen von keimfreien Bouillonculturen der Tetanusbacillen im Gebiet des Nervus facialis eine Lähmung derjenigen Gesichtsmuskeln erzeugen, die der Injectionsstelle benachbart waren. Da die beim Kopftetanus auftretenden Lähmungserscheinungen stets das Gebiet des Nervus facialis betreffen, während daneben andere Hirnnerven, z. B. der Oculomotorius, selten gelähmt werden [Fälle von Rockliffe[8]) und Roberts[9])], so lässt

[1]) a. a. O. S. 373.

[2]) a. a. O. S. 174.

[3]) a. a. O. S. 44.

[4]) C. Brunner, Zur Pathogenese des Kopftetanus. Berl. klin. Wochenschrift. 1891. No. 46. S. 883.

[5]) L. Brieger und C. Fränkel, Untersuchungen über Bakteriengifte. Berl. klin. Wochenschrift. 1890. No. 12.

[6]) S. Kitasato, Experimentelle Untersuchungen über das Tetanusgift. Zeitschrift für Hygieine. 1891. Bd. X. S. 273.

[7]) C. Brunner, Zur Pathogenese des Kopftetanus. Berl. klin. Wochenschrift. 1891. No. 36. S. 881.

[8]) Rockliffe, Cephalic tetanus following a penetrating wound of the orbit. British medical Journal, 12 July 1890.

[9]) E. Roberts and R. T. Williamson, A case of cephalic tetanus. Lancet II. 2. July 1891.

sich daraus schliessen, dass die Gesichtsäste des Nervus facialis eine weit grössere Vulnerabilität gegenüber den lähmend wirkenden Stoffwechselproducten des Tetanusbacillus haben, als die anderer Hirnnerven. Ob dies, wie Brunner[1]) angenommen hat, lediglich in der oberflächlichen Lage der Verzweigungen des Nervus facialis begründet ist oder in anderen Ursachen z. B. in einer specifischen Affinität der Gesichtsäste der Facialis für die lähmend wirkenden Stoffwechselproducte des Tetanusbacillus, lässt sich zur Zeit nicht entscheiden.

Zum Schluss möchte ich noch auf die bei dem von mir oben beschriebenen Fall von Kopftetanus beobachteten Veränderungen des Harns hinweisen. Bei dem Patienten fanden sich im Harn schon zur Zeit der Aufnahme neben einer spärlichen Menge von Eiweiss zahlreiche hyaline, zum Theil mit Fetttröpfchen und Nierenepithelien bedeckte Cylinder, und aus diesem Befunde wurde während des Lebens die Diagnose auf eine parenchymatöse Nephritis gestellt, welche durch die Section und die mikroskopische Untersuchung der Nieren bestätigt wurde. Ob diese Nephritis als eine Complication des Tetanus anzusehen ist, lässt sich zwar nicht mit Sicherheit entscheiden, da wir über die Beschaffenheit des Urins vor der Erkrankung an Tetanus nichts wissen, indessen dürfte die Annahme, dass in diesem Falle die Nephritis durch den Tetanus erst entstanden ist, sehr wahrscheinlich sein, da man während des Verlaufes des Tetanus, wenn auch nicht sehr häufig, die Entstehung acuter Nephritis beobachtet hat.

Griesinger[2]) beschrieb einen mit hohem Fieber verlaufenden, tödtlich endenden Fall von Tetanus traumaticus, bei dem am 8. Tage der Erkrankung sehr viele Cylinder im Urin auftraten, während Eiweiss fehlte. Erst am 10. Tage, dem letzten Lebenstage des Patienten, fanden sich im Urin neben vielen Cylindern Spuren von Eiweiss. Die Section ergab einen Nierencroup. Griesinger hat schon damals im Anschluss an

[1]) C. Brunner, Zur Pathogenese des Kopftetanus. Berl. klin. Wochenschrift. 1891. No. 36. S. 883.

[2]) Griesinger, Tetanus mit eigenthümlicher Urinbeschaffenheit nebst einigen Bemerkungen über Tetanus. Archiv für Heilkunde. III. 1862. S. 174.

diesen Fall darauf hingewiesen, dass eine acute Krankheit, die mit heftigem Fieber und acuter Nierenerkrankung verlaufen kann, als reine Krampfkrankheit nicht zu betrachten sein dürfte. Kussmaul[1]) beobachtete im Gefolge eines chronischen, ohne Temperatursteigerung verlaufenden, in Genesung ausgehenden Falles von Tetanus rheumaticus, die Entstehung einer Nierenerkrankung, welche mit der Heilung des Tetanus schwand. Kussmaul ist der Ansicht, dass der Tetanus und die Nierenaffection aus der gleichen Ursache, einer Erkältung, entstanden seien.

Nachdem nun jetzt die infectiöse Natur des Wundstarrkrampfes mit Sicherheit festgestellt und nachgewiesen ist, dass die beim Tetanus auftretenden Symptome durch die von dem Tetanusbacillus producirten Toxine hervorgerufen werden, muss mit grösster Wahrscheinlichkeit angenommen werden, dass die beim Tetanus wirksamen Toxine auch die zuweilen beobachtete acute Nephritis hervorrufen. Dass beim Wundstarrkrampf des Menschen im Blute Toxine vorhanden sind, ist durch die Untersuchungen von Nissen[2]) und Kitasato[3]) erwiesen. Allerdings fehlt bis jetzt, soweit mir bekannt, der Nachweis dieser Toxine im Harn von Tetanuskranken.

Bemerkenswerth ist ferner in unserem Fall von Kopftetanus das vorübergehende Auftreten von Zucker im Harn. Glycosurie bei Tetanus ist eine bis jetzt nur selten beobachtete Erscheinung. Ich habe in der Literatur nur drei Mittheilungen über Zuckerausscheidung bei Tetanus gefunden. Demme[4]) berichtet über zwei Fälle von Tetanus mit Glycosurie. In dem ersten, einem Falle von Tetanus rheumaticus, traten am Tage vor dem Tode grosse Mengen von Zucker im Harn auf, die jedoch am nächsten Tage wieder verschwunden waren, in dem zweiten, der

[1]) A. Kussmaul, Ueber den rheumatischen Tetanus und rheumatische Krämpfe, welche mit Albuminurie verlaufen. Berl. klin. Wochenschrift. 1871. No. 42.

[2]) F. Nissen, Ueber den Nachweis von Toxin im Blute eines an Wundtetanus erkrankten Menschen. Deutsche medicinische Wochenschrift. 1891. No. 24.

[3]) S. Kitasato, Experimentelle Untersuchungen über das Tetanusgift. Zeitschrift für Hygieine. Bd. X. S. 304.

[4]) Demme, Beiträge zur pathologischen Anatomie des Tetanus. Dissertation. Bern 1859.

mit Chloroforminhalationen behandelt wurde, fand sich nur kurz vor dem Tode des Patienten Spuren von Zucker. In dem dritten von Vogel[1]) mitgetheilten Fall von Tetanus rheumaticus wurde die Glycosurie am 10. Krankheitstage, an dem der Harn zum ersten Male auf Zucker untersucht wurde, constatirt; sie dauerte die nächsten 23 Tage an, nach 30 Tagen war der Harn des inzwischen genesenen Patienten zuckerfrei. Vogel bezieht diese Glycosurie auf eine Reizung der Rautengrube.

Schliesslich fand sich noch bei unserem Patienten Acetonurie, die am Tage vor dem Tode besonders stark war. Dieses Symptom ist, soweit ich weiss, bisher beim Tetanus noch nicht beobachtet worden. Die Acetonurie dürfte wohl kaum als febrile zu deuten sein, da die bei diesem Fall beobachtete Temperatur meist subfebril war und nur einmal die Höhe von 38,4° C. erreichte; ich möchte vielmehr die Acetonurie als wahrscheinlich durch Inanition entstanden auffassen, welche sich bei dem Patienten in Folge der Ernährung mit einer zweifellos unzureichenden Menge flüssiger Nahrungsmittel entwickelt hatte.

[1]) A. Vogel, Tetanus rheumaticus mit Glycosurie. Deutsches Archiv für klinische Medicin. Bd. 10. S. 103.

II.

Klinische Beiträge zur hypertrophischen Lebercirrhose.

(Aus dem Berliner städtischen Krankenhaus im Friedrichshain, Abtheilung des Herrn Prof. Fürbringer.)

Von Dr. Freyhan, Assistenzarzt.

Laënnec, der zuerst die Lebercirrhose als ein besonderes Krankheitsbild gegen andere Lebererkrankungen abgegrenzt hat, erblickte das Charakteristicum dieser Affection in einer Volumsabnahme des Organs. Diese Auffassung erfuhr in der Folge durch die Erweiterung der histogenetischen Kenntnisse eine erhebliche Modification. Da man einsehen lernte, dass die eigentliche Grundlage der cirrhotischen Degeneration in einer Zunahme der interlobulären Bindesubstanz des Leberparenchyms bestehe, so schlossen scharfsinnige Theoretiker folgerichtig, dass der Neubildung von Bindegewebe zunächst eine Vergrösserung der Leber entsprechen müsse, die erst secundär die von Laënnec postulirte Atrophie nach sich ziehe.

Klinik und pathologische Anatomie wetteiferten nun mit einander, um diesem theoretischen Gebäude auch ein praktisches Fundament zu verleihen. Besonders für die neue Lehre sprachen die auf dem Sectionstisch gemachten Befunde von Lebervergrösserungen mit glatter oder leicht granulirter Oberfläche, die ohne weiteres als ein frühes Stadium der Hepatitis interstitialis angesprochen wurden. Eine ganz entscheidende Beweiskraft mussten auch die Fälle erlangen, bei denen Autoren mit anerkannt gutem Namen eine Verkleinerung der Leber unter ihren Augen entstehen sahen, wo also der allmähliche Uebergang der beiden Stadien in einander direct verfolgt werden konnte. So war es nicht zu verwundern, dass rasch die Lehre eines ersten hypertrophischen und darauffolgenden atrophischen Stadiums bei der Lebercirrhose mehr und mehr an Gestaltungskraft gewann und anstandslos in die gangbaren Lehrbücher überging.

Indessen ist diese lange Zeit hindurch uneingeschränkt herrschende Anschauung je länger je mehr durch mannichfache Zweifel erschüttert worden, und man wird durch die im Laufe der Jahre gewonnenen Erfahrungen dahin gedrängt, einzugestehen, dass diese für das schematische Verständniss so plausible Eintheilung in dem früher angenommenen Umfange nicht mehr aufrecht erhalten werden kann. Die Anfeindungen richten sich vor Allem gegen den Werth der behaupteten Vergrösserung des Organs und gegen die Nebeneinander- und Gleichstellung der beiden Stadien. Alle Beobachter stimmen darin überein, dass ein exquisit hypertrophisches Stadium äusserst selten zu Tage trete, jedenfalls weit seltener, als man früher auf Grund theoretischer Betrachtungen angenommen hat; die besten Autoren schildern die dabei vorkommende Lebervergrösserung nur als eine mässige; ein so klassischer Zeuge wie Frerichs[1]) sagt bei der Beschreibung der beiden Extreme des cirrhotischen Desorganisationsprozesses vom ersten Stadium, dass hier gewöhnlich „die Leber nur etwas vorgrössert oder von normalem Umfange sei. Wenn demnach die durch so vielfache Zeugnisse erhärtete Hypertrophie des Organs bei der gewönlichen Cirrhose vorkommen kann und wirklich auch in seltenen Fällen zu stattlichen Vergrösserungen führt, so wird sie sich in der Regel doch nur in so mässigen Grenzen bewegen, dass es überhaupt fraglich erscheint, ob sie ein so hervorragendes klinisches Interesse verdient, und ob sie weiter als ein nothwendiges Attribut der in Rede stehenden Affection betrachtet zu werden braucht. Eine ausdrückliche Betonung dieses Punktes erscheint ganz besonders nothwendig, denn nur beim strengen Festhalten der eben vertretenen Anschauung kann es gelingen, ein Krankheitsbild schärfer hervortreten zu lassen, das bis jetzt in Deutschland noch viel zu wenig gewürdigt ist. Wir meinen die genuine hypertrophische Cirrhose, eine Leberaffection, die zweifellos klinisch und pathologisch-anatomisch von der Laënnec'schen Cirrhose scharf zu trennen ist.

Es war Todd[2]), der im Jahre 1857 zum ersten Male auf klinischem Wege den Versuch machte, die hypertrophische Leberentzündung als eine selbständige Krankheit von der gewöhn-

[1]) Frerichs, Klinik der Leberkrankheiten. 1861. Bd. II. S. 23.
[2]) Todd, Med. Times and Gaz. 1857.

lichen Cirrhose abzutrennen. Der Werth der Kriterien, die er als charakteristisch für diese Erkrankung aufstellte, ist bis auf den heutigen Tag anerkannt geblieben; als die hervorstechendsten Züge im Symptomenbilde schilderte er bereits damals neben der mächtigen Lebervergrösserung einen fast stets sich entwickelnden intensiven Icterus und das Fehlen oder geringe Vorhandensein von Pfortaderstauungen.

Eine weitere Förderung fand diese Frage zunächst nicht. Zwar versuchten Charcot und Luys[1]) im Jahre 1859 auf dem Gedankengange Todd's fussend in einer kurzen Mittheilung an die Société de biologie eine Differenzirung der hypertrophischen von der vulgären Cirrhose auch auf pathologisch-anatomischem Wege anzubahnen, indessen fand ein erheblicher Fortschritt in dieser Richtung erst um die Mitte der siebziger Jahre statt, wo durch die Arbeiten von Charcot und Gombault[2]), Hayem[3]), Hanot[4]) und Cornil[5]) die noch offene Frage wenigstens in Frankreich wieder in den Vordergrund der medicinischen Discussion trat. Die französischen Forscher, vor allem Charcot und Gombault, die im Wesentlichen das von Todd gezeichnete Symptomenbild bestätigten, legten den Schwerpunkt bei der Unterscheidung beider Krankheiten auf die Pathogenese. Bei der hypertrophischen Cirrhose suchten sie die fundamentale Veränderung in einer Entzündung der Gallenwege, von welcher die Neubildung des Bindegewebes unter gleichzeitiger, oft sehr excessiver Entwickelung neuer Gallengänge ihren Ausgang nehmen sollte; den Ursprung der Laënnec'schen Cirrhose dagegen verlegten sie in's Venengebiet. Die einmal angeregte Frage blieb in der Folge lebhaft im Fluss; in Frankreich und England wenigstens verging bis in die neueste Zeit fast kein Jahr, ohne dass casuistische Mittheilungen laut wurden, welche geeignet waren, die Aufstellung der hypertrophischen Cirrhose als einer

[1]) Cit. nach Hanot, Etude sur une forme de cirrh. hypertr. du foie. Paris 1876.

[2]) Charcot et Gombault, Arch. de physiol. norm. et pathol. 1876. — Charcot, Leçons sur les mal. du foie. Paris 1888.

[3]) Hayem, Contrib. à l'étude de l'hépatite interst. chron. avec hypertr. Arch. de phys. norm. et path. 1874.

[4]) Hanot, l. c.

[5]) Cornil, Arch. de physiol. norm. et pathol. 1876. May et Juin.

besonderen Krankheitsform zu rechtfertigen und ihr Symptomenbild in allen Theilen zu vertiefen.

Um so auffallender ist das Missverhältniss, das zwischen der deutschen und der auswärtigen medicinischen Literatur in diesem Punkte besteht. Nur zwei einschlägige casuistische Publicationen sind hier vorhanden, deren eine Ackermann[1]), die andere Mosler[2]) angehört. Der Grund für diese immerhin merkwürdige Erscheinung ist wohl in der ablehnenden Haltung zu suchen, die man lange Zeit in Deutschland gegenüber der von den Franzosen aufgestellten Ansicht eingenommen hat. Noch im Anfang der achtziger Jahre sucht Simonds[3]) durch eine kritische Beleuchtung der französischen Mittheilungen den Beweis zu führen, dass „die sogenannte hypertrophische Cirrhose kein einheitliches Krankheitsbild darstellt", sondern dass die hierhergehörigen Fälle unter andere Lebererkrankungen bequem rubricirt werden könnten. Ebenso kommt Mangelsdorf[4]) in einer ungemein fleissigen Arbeit unter Heranziehung der gesammten Literatur über Lebercirrhose zu dem Schluss, dass es aus den vorliegenden Beobachtungen nicht möglich ist, die fragliche Affection als eine selbständige Krankheit mit festen Grenzen zu construiren. Auch Birch-Hirschfeld[5]) weist noch die Existenzberechtigung der hypertrophischen Cirrhose zurück und Küssner[6]) will in seiner Monographie die Aufstellung zweier grundverschiedenen Formen vorläufig nicht gelten lassen. Denselben Standpunkt nimmt im Grossen und Ganzen auch Jürgensen[7]) ein. Seitdem hat sich aber ein gewisser Umschwung der Meinungen auch in Deutschland vollzogen; einmal auf Grund der Autorität Thierfelder's[8]), der die hypertrophische Cirrhose unter die Le-

[1]) Ackermann, Ueb. hypertr. u. atroph. Lebercirrhose. Dies. Arch. Bd. 80.
[2]) Mosler, Ein Fall von hypertr. Lebercirrhose. Deutsche med. Wochenschrift. 1882.
[3]) Simonds, Deutsches Arch. f. klin. Med. Bd. XXVII.
[4]) Mangelsdorf, Deutsches Arch. f. klin. Med. Bd. XXXI.
[5]) Birch-Hirschfeld, Lehrb. d. patholog. Anatomie.
[6]) Küssner, Ueber Lebercirrhose. Volkmann's Sammlung klin. Vorträge. No. 141.
[7]) von Jürgensen, Lehrbuch d. spec. Pathol. und Therapie.
[8]) Thierfelder, Ziemssen's Handbuch der spec. Pathol. und Therapie. Bd. VIII. 1880.

beraffectionen als eine eigne Krankheit aufnimmt, und dann wohl hauptsächlich auf Grund der ausgezeichneten Arbeit von Ackermann[1]) über atrophische und hypertrophische Lebercirrhose. Man neigt daher jetzt durchaus nicht mehr so allgemein dahin, eine Differenzirung der beiden Krankheiten zu verwerfen, obgleich die hypertrophische Cirrhose noch als ein überaus seltenes Vorkommniss gilt.

Bei dieser Lage der Dinge und der mangelhaften diesbezüglichen Casuistik glauben wir mit der Mittheilung von 4 einschlägigen, durch die Section bestätigten Fällen nicht zurückhalten zu sollen, die im vergangenen Jahre auf der inneren Station des Berliner städtischen Krankenhauses im Friedrichshain beobachtet worden sind. Ich verdanke die Erlaubniss zur Publication meinem hochverehrten Chef, Herrn Professor Fürbringer, dem ich hierfür und für sein reges Interesse an dieser Arbeit meinen lebhaftesten Dank ausspreche.

Ich lasse die Krankengeschichten folgen.

I. Fall.

Karl H., Restaurateur, 51 Jahre alt. Aufgenommen am 29. Juli 1891. Gestorben am 21. September 1891.

Anamnese. Patient stammt aus gesunder Familie und will stets gesund und kräftig gewesen sein. Er hat angeblich immer ein solides Leben geführt; nur brachte es sein Beruf als Restaurateur mit sich, dass er sich einem mässigen Alkoholgenuss nicht gut entziehen konnte. Die jetzige Erkrankung entwickelte sich ganz allmählich und schleichend. Die ersten Anzeichen derselben spürte er vor ungefähr 3 Monaten; sie bestanden hauptsächlich in zunehmender Schwäche, Appetitlosigkeit und Verdauungsbeschwerden. Letztere traten in den folgenden Wochen in den Vordergrund des Krankheitsbildes; mehrfach trat Erbrechen auf; an Stelle der zu gesunden Zeiten ganz regelmässigen Defäcation stellten sich häufige und profuse Diarrhöen ein. Als neue Momente machten sich vor nunmehr 6 Wochen eine Gelbfärbung der Haut und eine Entfärbung der Stühle geltend, die bis auf den heutigen Tag angehalten haben. Gleichzeitig soll auch der Leibesumfang des Kranken allmählich zugenommen und sich besonders am Abend Schwellungen der unteren Extremitäten eingestellt haben. Er sucht jetzt im Krankenhause Abhülfe seiner Beschwerden.

Status praesens. Patient ist ein grosser, ziemlich kräftig gebauter Mann in mittlerem Ernährungszustande. Bei der Inspection fällt zunächst ein hochgradiger Icterus auf. Die gesammten Hautdecken des Kranken

[1]) Ackermann, a. a. O.

haben einen intensiv gelben Ton mit einem Stich in's Grünliche; die Conjunctivae bulbi sind tiefgelb tingirt, ebenso die übrigen sichtbaren Schleimhäute. Die unteren Extremitäten weisen mässige Oedeme auf; das Abdomen erscheint im Verhältniss zur Brust ziemlich aufgetrieben. Die Zunge ist nur wenig belegt, der Appetit nicht schlecht. Die Temperatur beträgt bei der Aufnahme 36,4°, die Pulsfrequenz 108 und die Respiration 24.

Der Urin wird in spärlicher Menge secernirt, ist braunschwarz und beim Schütteln gelbschaumig; er hat einen starken Bilirubingehalt und giebt beim Kochen eine leichte Trübung; beim längeren Stehen lässt er ein leicht wolkiges Sediment fallen, das ausser einigen Epithelien und Eiterkörpern spärliche hyaline, icterisch gefärbte Cylinder enthält. Der Stuhlgang ist träge, die Fäces hart und von grauer, thonartiger Beschaffenheit.

Die Untersuchung der Lungen ergiebt ausser einigen belanglosen, feuchten Rasselgeräuschen in den hinteren Partien keinerlei Abnormitäten. Ebenso ist die Herzdämpfung normal und die Töne völlig rein.

Das Abdomen ist halbkuglig vorgewölbt, mässig gespannt, und zeigt in den Hautdecken keine Spur eines venösen Collateralkreislaufes. Es ist nirgends druckempfindlich, giebt aber in den untersten Partien das Gefühl einer undeutlichen Fluctuation. Das Percussionsresultat bestätigt mit Sicherheit das Vorhandensein eines mässigen, frei beweglichen Ascites.

Die Leber ist mächtig vergrössert und deutlich palpabel; der linke Lappen ist stärker hypertrophisch als der rechte und lässt sich mit Leichtigkeit weit in's linke Hypochondrium verfolgen. Unebenheiten sind nirgends zu constatiren. Der Rand ist deutlich abgerundet fühlbar, die Consistenz ist eine auffallend harte.

Der obere Leberrand steht in der Höhe der 5. Rippe; der untere reicht in der Parasternallinie gut handbreit unter den Rippenbogen, während er in der Mammillarlinie nicht ganz so weit herabsteigt.

Die Milz ist ebenfalls percutorisch vergrössert, aber nicht palpabel; sie reicht von der 8. bis zur 12. Rippe.

Aus dem weiteren Krankheitsverlaufe ist hervorzuheben, dass die Temperatur sich vom Anfang bis zum Ende in den normalen Breiten bewegte, während die Pulsfrequenz andauernd eine hohe blieb. Das Allgemeinbefinden des Kranken wurde progressiv schlechter und der Kräfteverfall schritt langsam, aber unaufhaltsam fort. Der Icterus blieb völlig stabil, ebenso die Beschaffenheit des Urins; dagegen machten die anfangs harten und entfärbten Fäcalmassen nach etwa 8tägigem Krankenhausaufenthalte allmählich dünnflüssigen, normal gefärbten Stühlen Platz. Der Ascites stieg nur sehr langsam; jedoch klagte der Patient so beständig und anhaltend über Spannung und Beschwerden im Leib, dass wir uns am 11. September zur Punction der Bauchhöhle entschlossen und etwa 3000 ccm einer tiefgelb gefärbten Flüssigkeit entleerten, die mikroskopisch keine Besonderheiten aufwies. Nach der Punction spürte der Kranke nur eine vorübergehende Erleichterung. Schon am 15. September traten schwerere nervöse Erscheinungen auf, die sich schon Tage vorher durch das Bestehen heftiger Kopfschmerzen eingeleitet hatten.

Der Patient wird unklar und verworren; die Sprache ist undeutlich und schwerfällig. Der anfangs soporöse Zustand geht langsam in ein tiefes Coma über, in dem der Kranke ganz unbesinnlich ist und auf starke Reize kaum reagirt. Stuhl und Urin erfolgen in's Bett; die Athmung wird auffallend tief und langsam und bei völlig aufgehobenem Bewusstsein erfolgt am 21. September der Exitus lethalis.

Obduction am 22. September.

Diagnose. Cirrhosis hepatis hypertrophica. Tumor lienis. Ascites. Laryngitis. Pharyngitis. Bronchitis catarrhalis. Oedema pulmonum. Hypertrophia cordis. Arteriosclerosis. Nephritis parenchymatosa.

Die Haut der Leiche ist braungelb verfärbt, stellenweise bronzefarben, so zum Beispiel an der inneren Fläche der Schenkel, während das Gesicht blasser ist. Ziemlich starke Oedeme der unteren Extremitäten. Die Schleimhaut der Luftröhre und des Pharynx stark icterisch gefärbt und mit schleimigeitrigem Secret bedeckt.

In den Pleurahöhlen beiderseits ganz geringe Mengen klarer, gelber Flüssigkeit. Die linke Lunge ist an der Spitze leicht mit der Brustwand verwachsen; sonst sind die Lungen blutreich, ödematös, überall lufthaltig. Aus den Bronchien entleert sich auf Druck reichlich schaumige Flüssigkeit.

Im Herzbeutel sehr wenig Serum. Das Herz ist verbreitert, im linken Ventrikel theerartig flüssiges Blut, daneben stark icterische, speckhäutige Gerinnsel. Klappenapparat intact. Oberhalb der Aortenklappe zeigt die Intima atheromatöse Veränderungen. Die Musculatur ist gelblichbraun, brüchig und von weicher Beschaffenheit.

Aus der Bauchhöhle fliesst eine ansehnliche Menge — etwa 4 Liter — trüber, etwas fadenziehender, tief gelb gefärbter Flüssigkeit. Die Därme sind mässig geblähet, schwimmen frei auf der Oberfläche der Flüssigkeit; die Serosa ist stellenweise leicht getrübt und verdickt.

Der Magen enthält eine schmutzigbraune Flüssigkeit; die Schleimhaut ist zum Theil stark geröthet, namentlich gegen den Pylorus hin. Die Mündung des Ductus choledochus tritt im Zwölffingerdarm deutlich hervor und entleert bei Druck normal gefärbte Galle. Der Darminhalt ist im Jejunum gelb, im Ileum mehr bräunlich. Die Schleimhaut des Dünndarms ist schwach geröthet und etwas aufgelockert, gegen den Dickdarm hin nimmt die Injection zu.

Die Milz ist um die Hälfte vergrössert, ihre Kapsel stark verdickt. Auf dem Durchschnitt ist sie von blaurother Farbe und mit schwarzblauem Pigment durchsetzt.

Die Nieren sind gross und dick; die Kapsel lässt sich ziemlich leicht ablösen; die Oberfläche ist glatt, zeigt aber 3 seichte Einsenkungen. Auf dem Durchschnitt starker Blutgehalt; nur die Papillen haben ein weisslich trübes Aussehen. Die Rinde ist verbreitert, die Glomeruli mässig gefüllt.

Die Leber ist sehr voluminös; besonders entwickelt ist der linke Lappen. Die Oberfläche ist ungleich und von zahlreichen Granulationen eingenommen; die Grösse der einzelnen Granula wechselt in weitem Umfange. Die Grenzen der Granula sind nirgends scharf und werden meist nur durch

schmale, seichte Vertiefungen gebildet, so dass an keiner Stelle starke Niveauunterschiede hervortreten. Die Oberfläche hat ein chagrinirtes Aussehen; die Grundfarbe ist blassgelb; aus ihr heben sich braunrothe Zonen deutlich ab. Das Gewicht der Leber beträgt 3100 g, die Länge 27 cm, die Breite 21 cm und die Dicke des rechten Lappens 11, des linken 9 cm. Die Consistenz ist derb und fest. Auf dem Durchschnitt ist die acinöse Zeichnung noch zu erkennen. Die Acini erscheinen dunkelbraunroth inmitten breiter Züge von gelblichgrauem Gewebe; die Venendurchschnitte klaffen.

Die Gallenblase ist mit ungefähr 30 ccm völlig normaler Galle gefüllt und enthält einen ganz glatten, haselnussgrossen Gallenstein. Der Ductus choledochus, Ductus hepaticus, sowie alle intrahepatischen Gallengänge sind stark dilatirt, aber völlig durchgängig; ihre Schleimhaut ist durchgehends intact.

II. Fall.

Paul W., Schlächter, 29 Jahre alt. Aufgenommen am 8. September 1891, gestorben am 9. October 1891.

Anamnese. Der Patient lebt in geordneten Verhältnissen und ist hereditär nicht belastet. Lues ist bei ihm mit Sicherheit auszuschliessen, dagegen gesteht er unumwunden eine starke Vorliebe für alkoholische Getränke zu. Er hat in seiner Jugend die Halsbräune durchgemacht, ist aber sonst stets gesund gewesen. Mit seiner Verdauung ist er schon seit Monaten nicht recht in Ordnung; der Appetit ist mässig, die Zunge belegt; er leidet beständig an Durchfällen. Vor 4 Monaten erbrach er, nachdem er am Morgen sein gewöhnliches Frühstück verzehrt hatte, bei der Arbeit ungefähr ½ Quart dunklen Blutes und wurde damals längere Zeit bettlägerig. Das Blutbrechen soll sich an demselben Tage noch einmal wiederholt haben, später aber nicht mehr. Um dieselbe Zeit will er auch bemerkt haben, dass sein Leib hart und stramm wurde. Indessen gingen diese Erscheinungen damals zurück, und er wurde wieder arbeitsfähig. Erst seit ungefähr einem Monat bemerkt er eine allmählich zunehmende Schwellung seines Leibes, verbunden mit leichten Knöchelödemen; am meisten aber wird er beunruhigt durch eine aus derselben Zeit stammende Gelbfärbung seiner Haut und schwarze Verfärbung seines Harns, welch letztere er einer Blutbeimengung zuschreibt. Da er sich sehr matt und kraftlos fühlt, so zieht es es vor, seine Aufnahme im Krankenhaus nachzusuchen.

Status praesens. Schlanker, ziemlich kräftig gebauter, etwas apathischer junger Mann mit reichlichem Fettpolster und derber Musculatur. Haut und Schleimhäute sind icterisch verfärbt. Die Temperatur beträgt 36,6°, die Pulsfrequenz 120; der Puls ist von regulärer, weicher Beschaffenheit.

An den unteren Extremitäten bestehen mässig starke Oedeme; auch die Hautdecken der oberen Körperhälfte zeigen leichtes Anasarca.

Der Urin ist spärlich, von tiefgelber Farbe; er enthält weder Eiweiss noch Zucker, aber sehr viel Bilirubin. Die Stuhlgänge erfolgen häufig, sind von dünnflüssiger Consistenz und völlig normaler Farbe.

Die physikalische Untersuchung der Lungen weist das Bestehen eines

diffusen Bronchialkatarrhs mittelstarken Charakters und eines systolischen Geräusches an der Herzspitze nach. Die Herzdämpfung überragt rechts etwas den linken Sternalrand und erreicht links die Mammillarlinie; der Herzstoss ist an normaler Stelle fühlbar.

Das Abdomen präsentirt sich etwas aufgetrieben; die Bauchdecken sind in mässigem Grade gespannt. In den unteren Partien besteht eine deutliche Dämpfung, die sich gegen den tympanitischen Bauchschall in einer nach oben concaven Linie abgrenzt; Fluctuation ist hier deutlich nachzuweisen. Die Dämpfung ändert ihre Gestalt beim Lagewechsel.

Die Leber ist ausserordentlich stark vergrössert. Die Hypertrophie betrifft ganz besonders den rechten Lappen, der ungefähr 2 Querfinger unter eine durch den Nabel gezogene Horizontale herabreicht. Der linke Leberlappen steht mit seinem unteren Rande in der Linea alba ungefähr in der Mitte zwischen Processus ensiformis und Nabel. Wenn man den unteren Leberrand in seiner ganzen Ausdehnung von rechts nach links verfolgt, so glaubt man einen tiefen Einschnitt zwischen beiden Lappen nachzuweisen. Unebenheiten und Knollen sind nirgends zu constatiren; die Consistenz des Organs ist überall eine gleiche und ziemlich harte.

Die Milz ist percutorisch ebenfalls vergrössert, aber nicht palpabel.

Obgleich nach Lage der Dinge die Diagnose mit Wahrscheinlichkeit auf Cirrhosis hepatis hypertrophica gestellt werden musste, wurde doch die Möglichkeit eines die Gallenwege obstruirenden Hindernisses, speciell eines Echinococcus mit Rücksicht auf das nachträgliche Zugeständniss des Patienten, dass er viel mit Hunden zu thun gehabt habe, nicht ausser Acht gelassen. Auch an einen malignen Tumor wurde trotz der Jugend des Patienten gedacht, besonders als der anfänglich geringe Ascites an Mächtigkeit zu gewinnen anfing. Um kein Mittel zur Rettung unversucht zu lassen, veranlasste Herr Professor Fürbringer, da der Zustand des Kranken immer schlechter wurde, im Einverständniss mit demselben am 20. September Herrn Geheimrath Hahn eine Probelaparotomie vorzunehmen, welche die erstgestellte Diagnose einer hypertrophischen Cirrhose mit aller Bestimmtheit sicherte.

Der Patient überstand die Folgen der Operation ziemlich gut und blieb bis zum 20. October am Leben.

Während der ganzen Krankheit veränderte sich weder die icterische Hautfarbe, noch die Beschaffenheit des Urins und Stuhlgangs. Es bestanden von Anfang bis zu Ende profuse Diarrhöen, die nicht ganz selten beträchtliche Blutbeimengungen zeigten; auch blutiges Erbrechen war einmal aufgetreten. Erwähnenswerth ist noch das Verhalten der Temperatur und des Pulses; erstere war während des ganzen Krankheitsverlaufes durch vereinzelte, nie über 38° sich erhebende abendliche Steigerungen ausgezeichnet; die Frequenz des letzteren blieb constant über 100.

Das agonale Stadium zog sich über 4—5 Tage hin. Die ersten Anzeichen bestanden in grosser Unruhe, lautem Klagen und Stöhnen; der Patient warf sich umher und wühlte in den Kissen; eigentliche Delirien wurden nicht beobachtet.

Das Excitationsstadium machte sehr rasch einem comatösen Zustand Platz, aus dem der Kranke durch Anrufen und Schütteln nur sehr schwer erweckt werden konnte. Die Reaction der Pupillen blieb dabei vollkommen erhalten. Unter zunehmendem Coma erfolgte am 20. October der Tod.

Section am 20. October.

Diagnose. Cirrhosis hepatis hypertrophica. Ascites. Icterus. Hyperplasia lienis. Atrophia fusca cordis. Phthisis pulmonum inveterata. Oedema pulmonum. Bronchitis catarrhalis.

Die Haut der Leiche ist sehr icterisch gefärbt; die untere Körperhälfte ist ödematös geschwollen; der Leib erscheint stark aufgetrieben.

Die Schleimhaut der Luftwege ist injicirt und mit gelbröthlichem Secret bedeckt.

Die Pleurahöhlen enthalten beiderseits keine Flüssigkeit; die Lungen, besonders die linke, sind an der Spitze adhärent. Der linke Oberlappen ist in der Spitze indurirt und mit gelbgrauen Tuberkelknötchen durchsetzt. Im rechten Unterlappen ebenfalls ein derber, fast luftleerer, aus grauweissen, kleineren und grösseren Knötchen bestehender, etwa walnussgrosser Heerd, in dessen Umgebung sich noch vereinzelte kleinere befinden. Im Uebrigen sind die Lungen lufthaltig; die Schnittflächen entleeren reichlich blutig-seröse Flüssigkeit. Die Schleimhaut der Bronchien ist geröthet; bei Druck quillt aus ihnen ebenfalls eine reichliche Menge schaumiger Flüssigkeit.

Im Herzbeutel nur einige Tropfen seröser Flüssigkeit. Das Herz ist sehr schlaff, der rechte Ventrikel klein, seine Papillarmuskeln dünn; der linke Ventrikel hat seine normalen Dimensionen bewahrt, seine Wandungen sind aber sehr schlaff.

Das Endocard ist ohne Besonderheiten; alle Klappen sind vollkommen schlussfähig. Die Musculatur ist gelblichbraun und sehr brüchig.

Aus der Bauchhöhle entleeren sich ungefähr 3 Liter einer etwas trüben, dunkelgelb gefärbten, mit Fibrinflocken untermischten Flüssigkeit; im kleinen Becken befinden sich etwas reichlichere Fibrinniederschläge. Die Därme sind leicht mit einander verklebt, die Serosa derselben ist trübe, etwas verdickt; ebenso ist das Mesenterium verdickt.

Die Magenschleimhaut ist im cardialen Theil lebhaft geröthet und geschwollen, gegen den Pylorus hin ist sie mehr graubraun verfärbt. Die Duodenalpapille lässt Galle ungehindert hindurchtreten. Die Schleimhaut des Darmes ist zum Theil lebhaft injicirt, an anderen Stellen blasser; an den gerötheten Partien ist die Mucosa vielfach mit blutiger Flüssigkeit bedeckt; die Fäcalmassen sind dünnbreiig und dunkelbräunlich.

Die Nieren sind gross, blutreich; die Kapsel ist leicht abziehbar. Sie haben eine derbe Consistenz und eine dunkelrothe Farbe. Auf dem Durchschnitt ist die Zeichnung nicht deutlich erkennbar; die Rindensubstanz zeigt verschiedentlich gelbstreifige Fleckung.

Die Milz ist stark vergrössert und mit straff gespannter und verdickter Kapsel versehen. Sie ist blauroth, blutreich und von mässig weicher Consistenz. Auf dem Durchschnitt erscheint die Pulpa weinfarben; die Malpighischen Körperchen sind nicht zu erkennen.

Die Leber ragt, besonders mit ihrem rechten Lappen, tief in's Epigastrium herab. Sie wiegt 3900 g; ihre Länge beträgt 30 cm, ihre Breite 24 cm, die Dicke des rechten Lappens 11 und des linken 6 cm. Der scharfe Rand ist in der ganzen Ausdehnung etwas abgerundet; die Serosa ist durchgehends trübe und graufleckig. Die Oberfläche ist uneben; die Unebenheiten werden bedingt durch flachhügelige Prominenzen des Leberparenchyms. Die Granula sind im linken Lappen von einem kleinkörnigeren Kaliber als im rechten; die Farbe ist hier eine mehr rothe, während sie rechts einen gelblich-grauen, mit röthlichen Flecken untermischten Ton annimmt. Das Parenchym selbst ist von mässiger Härte und schneidet sich schwer; auf dem Durchschnitt erscheint das Gewebe überall bräunlich-roth, durchzogen von weisslich-grauen Streifen; die Zeichnung ist undeutlich; auch hier ist eine ausgesprochene Granulation vorhanden.

Die nicht vergrösserte Gallenblase ist gefüllt mit dicker, gelblich-brauner Galle. Die Gallenwege sind vollkommen frei und intact.

III. Fall.

Albert K., Restaurateur, 36 Jahre alt. Aufgenommen am 2. November 1891, gestorben am 8. November 1891.

Anamnese. Der Patient hat sich immer einer ungetrübten Gesundheit erfreut. Er ist Restaurateur, dem Alkoholgenuss sehr ergeben und giebt als sein tägliches Quantum 12—15 Glas Bier und noch andere Spirituosen an. Er hat nie Erscheinungen einer specifischen Infection gezeigt.

Seit Jahresfrist ungefähr leidet er an Schmerzen in der Oberbauchgegend, welche jedoch nicht sehr intensiv waren und keine auffallende Beeinträchtigung seines Wohlbefindens zur Folge hatten. Niemals steigerten sich die Schmerzen zu Kolikanfällen und waren auch nie von Erbrechen oder Fieber begleitet. Seit Pfingsten, also etwa seit 6 Monaten, fand sich allmählich eine icterische Färbung der Haut ein, und gleichzeitig traten die Symptome eines Gastrointestinalkatarrhs auf; Appetitlosigkeit, belegte Zunge, Durchfälle abwechselnd mit Obstipation. Diese Beschwerden hielten 3—4 Wochen an, um dann zu verschwinden, so dass er das Bett wieder verlassen und seine Thätigkeit aufnehmen konnte. Ende August kehrte das Leiden aber mit vermehrter Intensität zurück; der Appetit verlor sich vollständig; hartnäckige Durchfälle traten auf. Der Icterus, der angeblich ganz verschwunden war, trat wieder stärker hervor, ohne dass die Stühle jemals entfärbt gewesen sein sollen. Die Spannungszunahme im Leib wurde ihm sehr lästig; die Kräfte nahmen rapide ab. Am 2. November 1891 lässt er sich in's Krankenhaus Friedrichshain aufnehmen.

Status praesens. Der Patient ist von mittlerer Statur und stark abgemagert. Seine Hautfarbe schillert in's Grünlich-Braune; die Haut ist zu lebhaften Absonderungen geneigt und zeigt deutliche Kratzeffecte als Residuen eines starken Juckreizes.

Sein Kräftezustand giebt zu lebhaften Besorgnissen Anlass; er fühlt sich ausserordentlich matt und elend.

Die Zunge ist grauweiss belegt, der Appetit liegt gänzlich darnieder; es bestehen hartnäckige und profuse Durchfälle. Der Urin ist spärlich, bierbraun, giebt eine leichte Eiweisstrübung und setzt beim Stehen ein harnsaures Sediment ab.

Die Temperatur ist völlig normal; dagegen beträgt die Pulsfrequenz 120 und die Respiration 40.

Die Lungen sind emphysematös gebläht; es besteht ein starker Katarrh der Luftwege mit reichlichen, grauweissen, zähen Sputis. Das Herz zeigt keine Abnormitäten.

Die Inspection des Leibes ergiebt eine Hervorwölbung des rechten Hypochondriums; nirgends besteht bei Druck Schmerzhaftigkeit. Die Bauchdecken sind mässig gespannt; Ascites ist auch in den abhängigsten Partien nicht nachzuweisen; der Percussionsschall klingt überall voll und tympanitisch. Die enorm vergrösserte und gut fühlbare Leber ragt weit über Handbreite unter dem Rippenbogen hervor, erreicht in der Mittellinie die Gegend des Nabels und erstreckt sich von hier im leichten Bogen nach aufwärts in's linke Hypochondrium hinein. Der obere Rand wird im Niveau der 5. Rippe gefunden, der untere Rand ist der Betastung in allen Theilen zugängig und fühlt sich leicht abgerundet an. Die convexe und concave Fläche der Leber ist, soweit sie befühlt werden kann, glatt, ohne Knoten und Prominenzen.

Die Milz ist stark vergrössert und ebenfalls fühlbar.

Bis zum 7. November ist keine erhebliche Veränderung im Befinden des Kranken zu constatiren; nur sind die Durchfälle äusserst profus und kaum zu stillen. Am 7. November aber treten Delirien meist heiterer Natur auf; der Kranke wird sehr unruhig und ist kaum im Bett zu halten. Der Aufregung folgt am Abend ziemlich plötzlich eine starke Depression; der Patient wird sichtlich comatöser, verfällt immer mehr und am 9. November erfolgt unter steigendem Lungenödem der Exitus lethalis.

Section am 9. November.

Diagnose. Cirrhosis hepatis hypertrophica. Hyperplasia lienis. Bronchopneumonia lobi inf. sin. Oedema pulmonum. Tuberculosis inveterata lobi sup. dextr. Bronchitis purulenta. Gastritis. Enteritis.

Leiche eines mittelgrossen, etwas abgemagerten, aber kräftig gebauten Mannes. Die Haut ist überall gleichmässig gelb verfärbt, auf dem Rücken mit ausgedehnten Todtenflecken besetzt. Starke Todtenstarre. Das Zwerchfell ragt rechts bis zum oberen Rand der 5., links bis zur 6. Rippe.

Der Herzbeutel liegt in mehr als normaler Ausdehnung unbedeckt; die Lungenränder sind retrahirt, namentlich auf der linken Seite.

Die Bronchialdrüsen sind geschwollen. Die linke Lunge ist mässig gross, auf dem Durchschnitt stark icterisch gefärbt, mässig blutreich; im Unterlappen findet sich heerdweise eine aus einzelnen pneumonischen Stellen bestehende Infiltration. Die rechte Lunge ist derber, ebenfalls sehr icterisch gefärbt, überall lufthaltig. Nur im rechten Oberlappen findet sich eine etwa haselnussgrosse, derbe, als Knoten durchfühlbare, luftleere, auf dem Durchschnitt aus mehreren kleinen Kalkheerden bestehende Partie mit graugrüner

Verfärbung. Auf dem Durchschnitt ist die abgestrichene Flüssigkeit schleimig-eitrig; bei Druck quillt gelbschaumige Flüssigkeit aus den Bronchien hervor; deren Schleimhaut ist lebhaft geröthet.

Im Herzbeutel findet sich eine mässige Menge stark gallig gefärbter Flüssigkeit. Das Herz ist mässig gross, fettreich und blassgelblich. Der linke Ventrikel ist weit, angefüllt mit sehr viel flüssigem Cruor und stark icterischen Gerinnseln. Die Wandungen sind schlaff, die Papillarmuskeln abgeflacht; die Musculatur hellbraun. Der rechte Ventrikel ist dünnwandig. Die Klappen schliessen; die Aorta ist mässig eng.

In der Bauchhöhle finden sich höchstens 300 ccm gelblich klarer Flüssigkeit.

Die Schleimhaut des Magens ist stark injicirt und theilweise mit Hämorrhagien durchsetzt. Ebenso zeigt die Darmschleimhaut die deutlichen Zeichen eines starken Katarrhs.

Die Nieren sind etwas grösser als in der Norm; die Kapsel haftet nicht fest an; die Oberfläche ist glatt. Die Corticalsubstanz ist graugelb, trübe, geschwollen. Die linke Niere ist stärker cyanotisch verfärbt als die rechte.

Die Milz ist mächtig vergrössert, ungefähr auf das Doppelte ihres ursprünglichen Volumens; ihre Maasse betragen in der Länge 20 cm, in der Breite 15 cm und in der Dicke 6 cm. Sie ist prallgespannt; ihre Consistenz ist mässig derb; auf dem Durchschnitt erscheint sie braunroth und blutreich; die Pulpa ist brüchig.

Die Leber ist ausserordentlich voluminös und ragt tief in's Epigastrium herab. Die Vergrösserung betrifft beide Lappen ziemlich gleichmässig. Sie wiegt 4500 g und misst in der Länge 32 cm, in der Breite 35 cm und in der Dicke durchschnittlich 11 cm. Sie ist in ganzer Ausdehnung von einem System mit einander communicirender seichter Furchen und Vertiefungen durchzogen, welche sich aber nirgends tief in das Gewebe einsenken. Die zwischen den Furchen liegenden meist sehr kleinen Gewebsinseln prominiren daher nur wenig über die Oberfläche. Die Farbe der Oberfläche und des Durchschnittes ist ziemlich gleichmässig grünlich-gelb; die Consistenz ist eine auffallend harte und bereitet dem schneidenden Messer Schwierigkeiten. Auf dem Durchschnitt treten die Parenchyminseln inmitten der umgebenden Bindegewebszüge ebenfalls scharf hervor. Der Inhalt der Gallenblase ist zähe, dickflüssige Galle; die Gallengänge sind in allen Theilen frei und wegsam.

IV. Fall.

Friedrich M., 34 Jahre alt. Aufgenommen am 21. November 1891, gestorben am 25. November 1891.

Anamnese. Der Patient hat in seiner Jugend vielfach an cardialgischen Beschwerden gelitten und vor 3 Jahren eine Lungenentzündung durchgemacht. Er will sonstige Krankheitserscheinungen nie an sich bemerkt haben. Erst seit 4 Wochen leidet er an einem heftigen Durchfall mit reichlichen, dünnen Ausleerungen und zeitweisen Leibschmerzen. Der Appetit ist dabei vermindert und die Zunge belegt; in den letzten 14 Tagen hat sich noch häufiges, mitunter blutiges Erbrechen dazu gesellt. Er wurde in Folge

dieser Beschwerden ausserordentlich matt und fühlte, dass seine Kräfte täglich mehr und mehr abnahmen. Angeblich erst vor 8 Tagen trat eine icterische Färbung seines Gesichts auf, die ihn veranlasste, ärztliche Hülfe in Anspruch zu nehmen. Da aber die Krankheitserscheinungen nicht zurückgingen und er zu Hause nur mangelhafte Pflege geniesst, wird er am 21. November in's Krankenhaus Friedrichshain geschafft.

Er giebt starken Potus zu, stellt aber eine specifische Infection in Abrede.

Status praesens. Der robust gebaute, aber ziemlich abgemagerte Patient zeigt eine intensiv gelbe Farbe der Hautdecken und der Conjunctivae. Die Wangen sind livid roth, die Zunge ist an den Rändern roth, in der Mitte weissgrau belegt und trocken. Der Appetit ist gering, aber der Durst gross.

Der Harn ist mit Gallenfarbstoffen stark gesättigt, enthält Spuren von Eiweiss und im Sediment hyaline, gelb gefärbte Cylinder.

Der Stuhl ist von dünnbreiiger Consistenz und normal brauner Farbe, ohne Blutbeimengungen.

Die Temperatur ist afebril, die Pulsfrequenz normal; die Beschaffenheit des Pulses ist eine ziemlich gute.

Die Organe der Brusthöhle bieten, abgesehen von anämischen Geräuschen am Herzen und einem starken Bronchialkatarrh, nichts Abnormes dar.

Der Thorax ist flach, nach unten und seitlich durch das stark aufgetriebene Abdomen vorgebuchtet. Die Auftreibung des Leibes ist eine ziemlich gleichmässige; der Umfang in Nabelhöhe beträgt 90 cm. Die Bauchdecken sind stark gespannt und in der Lebergegend empfindlich. In den untersten Partien des Abdomen befindet sich eine sehr geringe Menge freier Flüssigkeit, deren Niveau in der Rückenlage des Patienten einer Curve mit nach oben gebogener Concavität folgt, die 4 Querfinger unterhalb des Nabels verläuft.

Die Leberdämpfung beginnt bereits am unteren Rand der 4. Rippe und reicht weit über den Rippensaum nach abwärts. Sie ist in grosser Ausdehnung der Betastung zugänglich, erscheint von glatter Oberfläche und fester Consistenz, der rechte Lappen ist stärker hypertrophisch als der linke. Nirgends sind Höcker oder Knoten zu fühlen; die Palpation der Leber ist schmerzhaft. Auch die Milz ist erheblich vergrössert, ohne fühlbar zu werden.

Der ziemlich indolente Patient klagt über sehr wenig Beschwerden und liegt meist still und apathisch da, ohne an den sich in seiner Umgebung abspielenden Vorgängen Interesse zu nehmen.

Bei der Morgenvisite am 25. November erscheint er benommen, soporös, antwortet indessen noch auf Fragen und klagt über Schmerzen im Leib. Bald nacher wird er vollkommen comatös; der Puls setzt aus, und der Patient kommt rasch zum Exitus.

Obduction am 26. November.

Diagnose. Cirrhosis hepatis hypertrophica. Tumor lienis. Ascites. Atelectasis pulmonum. Bronchitis catarrhalis. Oedema pulmonum. Gastritis. Enteritis.

Leiche eines mittelgrossen, kräftig gebauten, gut genährten Mannes von

etwa 30 Jahren mit starker allgemeiner icterischer Verfärbung der Hautdecken und geringen Todtenflecken.

Der Herzbeutel ist etwas verdickt und getrübt; auf dem rechten Ventrikel bemerkt man einen grossen Sehnenfleck. Die Wandungen der Ventrikel sind unverändert; das Endocard ist icterisch verfärbt; der Klappenapparat vollständig intact. Die Kranzvenen sind etwas erweitert. Die Consistenz der Musculatur ist schlaff.

Die oberen Lungenlappen sind blutreich und ödematös, der untere rechte luftleer, brüchig, graugelb, auf Druck ein eitriges Fluidum entleerend. Der Rand des unteren Lappens der linken Lunge ist collabirt. Die aus den oberen Partien ausdrückbare Oedemflüssigkeit ist gelbschaumig, die Bronchialschleimhaut stark geröthet, mit geringem schleimigen Secret bedeckt.

In der Bauchhöhle erscheinen die Därme collabirt; im kleinen Becken befinden sich etwa 400 ccm dunkelgelb gefärbter Flüssigkeit.

Die Magenschleimhaut ist aufgelockert und injicirt; hie und da mit Ecchymosen bedeckt. Die Dünndarmschleimhaut ist blass, im Dickdarm findet sich etwas stärkere Injection.

Die Nieren sind von mässiger Grösse, braungelb, glatt. Auf dem Durchschnitt ist das Nierenbecken und beide Substanzen gelblich gefärbt. Die Structur ist überall deutlich erkennbar, die Rinde von mittlerer Breite.

Die Milz ist beträchtlich vergrössert, misst in der Länge 18 cm, in der Breite 10 cm und in der Dicke 5 cm. Ihre Consistenz ist mässig weich, brüchig. Die Farbe ist auf dem Durchschnitt tiefbraunroth, fast chocoladeartig, auf der Oberfläche grauroth.

Die Leber wiegt 3500 g. Die Maasse betragen: Länge 28 cm, Breite 23 cm, Dicke des rechten Lappens 12, des linken 7 cm. Die Consistenz ist mässig derb, die Farbe bräunlichgelb. Die Oberfläche erscheint auf den ersten Blick fast völlig glatt; erst beim deutlichen Zusehen und besonders wenn man das Organ mit der concaven Fläche auflegt, erscheinen zahlreiche, überaus seichte Unebenheiten und Grübchen, welche kleinere und grössere Granula abtrennen. Dasselbe Bild bietet sich auf dem Durchschnitt, dessen Farbe mehr in's Gelbe spielt und eine charakteristische Zeichnung nirgends mehr erkennen lässt.

Die Gallenblase enthält eine kleine Menge orangegelber Galle; die Gallenwege sind normal weit und nirgends obstruirt.

Eine genaue mikroskopische Untersuchung wurde in Fall III und IV an gehärteten und gefärbten Schnitten vorgenommen. Sie ergab beide Male fast übereinstimmende Resultate.

Mikroskopischer Befund.

Am auffallendsten erscheint eine überaus starke Neubildung von Bindegewebe. Das ganze Parenchym ist von breiteren und schmäleren Bindegewebsstrassen durchzogen, von denen sich wieder Ausläufer verschieden starken Kalibers abtrennen, die vielfach mit einander anastomosiren. Die

Bindegewebsneubildung hält sich nirgends in der Peripherie der Acini, sondern greift in grosser Ausdehnung auf das Gebiet der Läppchen selbst über und schiebt sich in radiären Strahlen zwischen das Parenchym ein. Dabei variiren die Wege, die das neoplastische Bindegewebe einschlägt, so mannichfaltig, dass die von ihm eingeschlossenen Gewebsinseln ganz polymorphe Gestaltung annehmen; bald sind sie klein, bald von grösseren Dimensionen, bald sind sie mehr rund, bald sind sie mit Ausläufern versehen; kurz an nur sehr wenig Stellen ist ein streng acinöser Bau noch angedeutet. Ueberall sonst sind die Leberzellenreihen so sehr auseinander gedrängt und verschoben, dass die ursprüngliche Structur nur sehr schwer zu erkennen ist. Stellenweise stehen nur noch 2 oder 3 Leberzellen zusammen; an anderen Orten finden sich wieder kleinere und grössere Balken von Lebergewebe isolirt. Das neugebildete Bindegewebe ist ausgezeichnet durch eine von Zeit zu Zeit auftretende massenhafte Anhäufung von weissen Blutkörperchen; seine Structur ist vorwiegend eine feinfibrilläre, von nur wenigen schmalen Kernen unterbrochen.

Die Leberzellen selbst scheinen nirgends untergegangen zu sein; sie erscheinen zwar fast ausnahmslos etwas abgeplattet und meist in verschieden starkem Grade atrophisch; aber sonst zeigen sie keine Spur einer fettigen Entartung oder einer regressiven Metamorphose; überall sind die Kerne deutlich erhalten und gut gefärbt.

In den Bindegewebszügen finden sich reichlich neugebildete Gallenkanälchen eingestreut. Sie besitzen eine scharf hervortretende Wandung, welche mit regelmässigen cubischen Epithelzellen besetzt ist. Sie sind von verschieden starkem Volumen, bald geschlängelt, bald mehr oder weniger gerade gestreckt.

Die vorstehenden Fälle bieten so ausgesprochene klinische Symptome und anatomische Eigenthümlichkeiten dar, dass es nicht mehr erforderlich scheint, für sie den Beweis zu führen, dass sie wirklich der hypertrophischen Cirrhose angehören.

Indessen sind bezüglich der Affection selbst noch so viele Fragen schwebend und die Meinungen über sie so sehr getheilt, dass ein näheres Eingehen auf die strittigen Punkte nicht unwesentlich erscheint. In der Hauptsache dreht sich der Streit um das eigentliche Wesen der Krankheit und um die Berechtigung, sie anatomisch und klinisch als eine selbständige Form aufzustellen. Die französischen Forscher, die sich am frühesten und eingehendsten mit ihr beschäftigt haben, sind darin fast einig, dass schon die histologischen Verhältnisse allein streng unterscheidende Merkmale zwischen den beiden Formen abgeben. Eine besondere Aufmerksamkeit hat der pathologisch-anatomischen Seite der Frage in seinen Leçons sur les maladies du foie Charcot zugewandt, der mit scharfem Blick die Charakteristica

der hypertrophischen Cirrhose erfasst und für eine geistreiche Theorie verwerthet hat. Er bringt die hypertrophische Cirrhose in Analogie mit der durch Unterbindung des Ductus choledochus experimentell erzeugten Hepatitis und stellt beide — die erstere ausgehend von den kleinen, die zweite von den grösseren Gallenwegen — als biliöse Form einer venösen, deren Repräsentant die Laënnec'sche Cirrhose bildet, gegenüber. In seiner concinnen und prägnanten Darstellungsweise versucht er die eingehend studirten histologischen Verhältnisse in seinem Sinne zu deuten und in Einklang mit seiner Theorie zu bringen.

Bei der biliösen Form sieht er den Ausgangspunkt der Erkrankung in den Gallenwegen, von denen aus eine Entzündung der Umgebung statthabe und zur Neubildung von Bindegewebe führe. Bei der venösen Form dagegen seien primär die Pfortaderverzweigungen afficirt, und von letzteren aus werde der Entzündungsreiz nach der Nachbarschaft fortgeleitet. Daraus erkläre es sich, dass bei dieser Form das neoplastische Bindegewebe zunächst dem Verlauf der Gallencapillaren folge und sich vorwiegend intraacinär finde, während es sich im anderen Fall um die Pfortaderverzweigungen localisire und streng an die Peripherie der Acini gebunden sei. Daraus erkläre sich weiter zwanglos das Auftreten von Icterus bei der hypertrophischen und das Vorhandensein von Pfortaderstauungen bei der Laënnec'schen Cirrhose.

So verlockend diese Theorie auch scheint und mit wie eigenartigem Scharfsinn sie auch entwickelt ist, so kann sie doch nicht aufrecht erhalten werden, da es keinem Zweifel unterliegt, dass sie auf zum Theil falschen Voraussetzungen aufgebaut ist. Nachdem schon Brieger[1]), Litten[2]) und Mangelsdorf[3]) berechtigte Einwände gegen sie erhoben hatten, hat ihr Ackermann durch seine eingehenden Untersuchungen jeden thatsächlichen Boden entzogen und an ihre Stelle eine andere Theorie substituirt. Er erkennt zwar mit gewissen Einschränkungen die Richtigkeit der von Charcot und Gombault gemachten Angabe an, dass bei der hypertrophischen Cirrhose die Bindegewebsneubildung intralobulär vor sich gehe und sich bei der vul-

[1]) Brieger, a. a. O.
[2]) Litten, Ueber die bil. Form der Lebercirrh. Charité-Ann. 1880.
[3]) Mangelsdorf, a. a. O.

gären Cirrhose vorwiegend extralobulär verbreite, wenn er auch in letzterem Falle bei Anwendung stärkerer Linsensysteme oft das gelegentliche Eindringen des Bindegewebes in das Innere der Acini constatiren konnte; indessen sieht er den fundamentalen Unterschied zwischen den beiden Krankheiten nicht in der Verbreitungsweise des hyperplastischen Bindegewebes, sondern in gewissen inneren Eigenthümlichkeiten desselben. Er betont scharf den retractilen Charakter des Bindegewebes bei der atrophischen und die fehlende Schrumpfungstendenz bei der hypertrophischen Cirrhose und stellt die Bindegewebshyperplasie im ersten Fall in Parallele mit dem Narbengewebe, im andern mit den Vorgängen bei der Elephantiasis und chronischen Stauungshyperämien. Er unterscheidet nicht eine biliöse und venöse Form, sondern leitet die Entstehung der einen, der hypertrophischen, von den normalen Lebercapillaren ab und sieht den Ausgangspunkt der atrophischen in einer primären Erkrankung des Leberparenchyms selbst. In dieser Annahme wird er vor allen Dingen durch die Wahrnehmung geführt, dass bei der ersterwähnten Affection die Leberzellen im Grossen und Ganzen intact bleiben, während bei der vulgären Cirrhose die Degeneration der Leberzellen im graden Verhältniss zur Neubildung des Bindegewebes steht. Grade hierin liegt die Bedeutung der eingehend detaillirten Ackermann'schen Theorie, die ja in manchen Einzelheiten zweifellos über das Ziel hinausschiesst. Denn in der That sprechen alle Anzeichen dafür, dass bei der einen Affection das Zwischengewebe und bei der andern das Parenchym primär erkrankt sei. Man wird in dieser Auffassung noch bestärkt durch den Vergleich mit einem verwandten Organ, der Niere, für welche die ausgezeichneten Studien Weigert's [1]) den Beweis erbracht haben, dass ein grosser Theil der krankhaften bindegewebigen Veränderungen sich hier erst secundär ausbilde und nur als Folgezustand des primär erkrankten Parenchyms zu betrachten ist. Dieser Vergleich ist zwar von mehrfachen Seiten schon angezogen worden, aber doch nirgends so prägis gefasst und so bestimmt ausgesprochen wie von Rosenstein [2])

[1]) Weigert, Volkmann's Samml. klin. Vorträge. No. 162 u. 163.

[2]) Rosenstein, Zur hypertr. Cirrhose der Leber. Berl. klin. Wochenschr. 1890. No. 38.

gelegentlich seines Vortrages über Lebercirrhose auf dem X. internationalen medicinischen Congresse. Er setzt die grosse Niere und ihre secundären Stadien der hypertrophischen Lebercirrhose gleich und stellt die atrophische Form auf eine Stufe mit der gemeinen Schrumpfniere. In der Verfolgung dieses Gedankens sind Ackermann und Rosenstein etwas zu weit gegangen; Ackermann hält bei der hypertrophischen Cirrhose eine secundäre Schrumpfung des Bindegewebes für ausgeschlossen, und Rosenstein bestreitet, dass die atrophische Cirrhose im Beginn jemals mit einer Lebervergrösserung einhergehen könnte.

Beides trifft nicht ganz zu. Auf der einen Seite haben Hayem[1]) und Pitres[2]) Fälle von hypertrophischer Cirrhose veröffentlicht, bei denen sie eine Verkleinerung der Leber gegen das Ende des Lebens constatiren konnten, und in der That ist nicht einzusehen, warum die hypertrophische Leber immer im Stadium der Vergrösserung verharren müsste und überhaupt nicht in secundäre Schrumpfung überzugehen im Stande sei, wie das auch bei der grossen Niere vorzukommen pflegt. Ebenso wenig kann aber behauptet werden, dass dem atrophischen Zustand bei der Laënnec'schen Cirrhose niemals ein Stadium der Vergrösserung vorausgehe; denn so ohne weiteres können doch die dies beweisenden Beobachtungen früherer und jetzt lebender Kliniker nicht bei Seite geschoben werden.

Wir meinen, dass hier ein vermittelnder Standpunkt der richtige sein dürfte. Gleichwie nach dem Vorgange Weigert's das pathogenetische Princip für die Entzündungen der Niere durchgeführt wird — eine Auffassung, der ausführlich in den modernen specialistischen Lehrbüchern von Fürbringer[3]), Rosenstein[4]) u. a. das Wort geredet wird — so kann, wie wir glauben, dieser Gesichtspunkt auch für die Lebercirrhose festgehalten werden. In der Leber wie in der Niere können sich zwei verschiedene Krankheitsbilder entwickeln, je nachdem die interstitiellen oder die parenchymatösen Veränderungen primär vor-

[1]) Hayem, Bullet. de la société anat. Juin 1875.
[2]) Pitres, Ibidem. Juin 1875.
[3]) Fürbringer, Die Krankheiten der Harn- und Geschlechtsorgane. II. Aufl. 1890.
[4]) Rosenstein, Pathol. und Therapie der Nierenkrankh. 1886.

wiegen. Im ersteren Fall pflegt die Leber in Hypertrophie, im andern in Atrophie überzugehen. Indessen gilt dies nicht als ausnahmslose Regel, sondern ebenso wie sich eine Schrumpfniere einmal aus der geschwollenen und vergrösserten Form entwickeln kann, so kann auch dieser Vorgang für den analogen Prozess in der Leber gelegentlich statthaben.

Wenn schon die anatomischen Betrachtungen dazu drängen, der hypertrophischen Cyrrhose eine selbständige Stellung einzuräumen, so kann ihr das klinische Bürgerrecht noch viel weniger abgesprochen werden. Das ihr eigene Symptomenbild ist in grossen Umrissen schon von ihrem Entdecker Todd gezeichnet und später durch die französischen Forscher in allen Beziehungen vertieft worden. Als feststehende Charakteristica können gelten einmal die mächtige, meist gleichmässige Lebervergrösserung, der intensive, in der Regel mit gefärbten Stühlen einhergehende Icterus und dann — allerdings nur als negatives Zeichen — das Fehlen oder geringe Vorhandensein von Ascites. Neben dieser Trias von Erscheinungen haben andere Symptome eine mehr nebensächliche Bedeutung und fallen nicht so schwer in's Gewicht; hierher rechnen wir in erster Reihe die fast nie fehlende Milzschwellung und die Neigung zu Magen- und Darmkatarrhen hämorrhagischen Charakters. Auch das Alter spielt für die Diagnose eine nicht zu unterschätzende Rolle; die Krankheit bevorzugt entschieden das II. und den Anfang des III. Decenniums. Die Temperatur bewegt sich meist in den normalen Breiten; abendliche Fiebersteigerungen gehören zu den Seltenheiten. Ueber die Pulsfrequenz haben wir in den einschlägigen Mittheilungen keine Bemerkungen gefunden, möchten indessen hervorheben, dass sie in 3 von unsern Fällen eine relativ hohe war — etwa 120 in der Minute — und mit dem Icterus seltsam contrastirte.

Endlich weist das agonale Stadium noch Besonderheiten auf, die fast nie vermisst werden, und auf die unseres Wissens zuerst Charcot aufmerksam gemacht hat; es stellen sich nehmlich unter Erhöhung der Körpertemperatur gegen Ende des Lebens gewöhnlich Delirien, Sopor und Coma ein; kurz das Leiden pflegt meist mit ausgesprochener Cholämie zu enden. Die Dauer des Prozesses gilt im Allgemeinen als eine lange und

wird für gewöhnlich auf 3—4 Jahre geschätzt; indessen kommt auch ein weit rascherer Verlauf vor; in unseren Fällen wenigstens verlief die Krankheit im Maximum in einem Jahr, im Minimum sogar in 4 Wochen.

In der Gruppirung der Symptome sind auch die Grundzüge ausgesprochen, die es gestatten, unsere Affection klinisch von der vulgären Cirrhose scharf zu trennen. Ja noch mehr, wir meinen sogar, wenn wir uns auch wohl bewusst sind, hierin mit der üblichen lehrbuchmässigen Auffassung etwas im Widerspruch zu stehen, dass es bei genügender Aufmerksamkeit und der entsprechenden Beobachtungsdauer im Gros der Fälle gelingen muss, die richtige Entscheidung zu treffen. Freilich wenn man den von mehrfacher Seite beliebten Weg einschlägt, die einzelnen Symptome zu zergliedern und auf ihr alleiniges Vorkommen bei der in Rede stehenden Affection zu prüfen, so wird man unmöglich scharf unterscheidende klinische Merkmale zwischen den beiden Formen statuiren können, denn ein Symptom von eigentlich pathognomischer Bedeutung besitzen wir in der That nicht. Das gilt besonders für den Icterus. Es ist eine unbestreitbare Thatsache, dass sich auch bei der Laënnec'schen Cirrhose ein stationärer Icterus etabliren kann; in unserem Krankenhause selbst sind zwei Fälle von ächter Granularatrophie der Leber zur Beobachtung gekommen, bei denen ein hochgradiger Icterus bestand, ohne dass die Section einen complicirenden Verschluss der Gallenwege nachgewiesen hätte.

Aber damit, dass dieses Symptom bei der vulgären Cirrhose ausnahmsweise vorkommt, fällt doch noch lange nicht seine pathognostische Bedeutung für die hypertrophische. Die dahinzielenden Bemühungen Mangelsdorf's, der aus der gesammten Literatur nur acht Fälle von Laënnec'scher Cirrhose complicirt mit Icterus zusammenstellen konnte, müssen wir daher als gescheitert ansehen; im Gegentheil scheint uns seine Beweisführung mehr für als gegen unsere Ansicht zu sprechen. Wenn nun schliesslich auch einmal bei der Beurtheilung eines Krankheitsfalles der Icterus nicht in Betracht kommen sollte, so sind in den vorhin erwähnten Symptomen, besonders in der enormen Lebervergrösserung und dem fehlenden Ascites noch Anhaltspunkte genug gegeben, um im eventuellen Falle die

Wagschale zu Gunsten der hypertrophischen Cirrhose sinken zu lassen.

Schwierigkeiten kann die Unterscheidung unserer Affection von Lebertumoren bereiten und zwar einmal von solchen, die im Leberparenchym selbst sitzen und anderen, die die grossen Gallenwege obturiren. Nach beiden Richtungen aber, so will es uns scheinen, ist auch hier eine scharfe klinische Grenze zu ziehen. Von intrahepatischen Tumoren kommen eigentlich nur Carcinome und multiloculäre Echinokokken in Frage; erstere haben zwar die Vergrösserung der Leber, die Härte des Organs und den Icterus mit der hypertrophischen Cirrhose gemein, unterscheiden sich aber von ihr durch die freilich nicht immer deutliche Höckerung der Oberfläche, den grösstentheils vorhandenen Ascites und ganz besonders durch das Alter der betroffenen Patienten, da sie nur selten vor dem 40. Lebensjahr auftreten. Die Echinokokken haben wieder andere Charakteristica, die sie vor der Cirrhose auszeichnen, so unter Anderem die harten und kugligen Prominenzen der Oberfläche, die im weiteren Verlaufe der Erkrankung weich werden können, die Empfindlichkeit des Organs und den unregelmässigen Fiebergang.

Bei der zweiterwähnten Kategorie von Tumoren, die in den grösseren Gallenwegen wurzeln, können sich erhebliche differentialdiagnostische Schwierigkeiten dann ergeben, wenn der Verschluss kein vollständiger ist und noch Galle in den Darm passiren kann. Ist das aber nicht mehr der Fall, ist die Passage völlig obstruirt, so möchten wir darauf aufmerksam machen, dass dann in dem eigenthümlichen Verhalten des Icterus ein differentialdiagnostisches Moment von ausschlaggebender Bedeutung gegeben ist. Denn in dem einen Fall, wenn nehmlich ein Verschluss der grossen Gallenausführungsgänge besteht, sind die Stühle entfärbt und von grauem, thonartigem Charakter, bei der hypertrophischen Cirrhose aber bleibt in der Regel die normale Färbung des Stuhlgangs bestehen. Die Erklärung dieses Umstandes fällt mit der Beantwortung der Frage zusammen, wie denn überhaupt der Icterus bei unserer Affection zu Stande kommt. Wir sind hier über die letzten Ursachen noch nicht im Klaren und vorläufig noch auf das Gebiet der Hypothesen angewiesen. Bekanntlich hatte Charcot die Frage so zu lösen

gesucht, dass er als Ursache des Icterus eine primäre Schädigung der kleinsten Gallenwege annahm; man hat indessen diese Ansicht wieder fallen lassen, als die histologischen Untersuchungen keine unterstützenden Beweisgründe für sie zu Tage fördern konnten. In neuerer Zeit hat Rosenstein die Hypothese aufgestellt, dass eine Polycholie als Ursache des Icterus anzuschuldigen sei, d. h. dass ein Missverhältniss zwischen reichlicher Gallenabscheidung und erschwerter Gallenausscheidung bestehe. Indessen trifft auch diese Hypothese den Kern der Sache nicht, da sie ja nur die Frage weiter fasst, ohne sie zu erschöpfen. Wir sind der Ansicht, dass in der Charcot'schen Ansicht, ohne sie in vollem Umfange anerkennen zu können, doch etwas Richtiges liegt; die Gallencapillaren sind zwar nicht primär afficirt, aber jedenfalls zu einem Theile in Mitleidenschaft gezogen; auf Rechnung der erkrankten ist der Rücktritt der Gallenbestandtheile in's Blut zu schieben, auf Rechnung der intact gebliebenen die fortdauernde Absonderung in den Darm.

Noch sehr im Unklaren sind wir über die Aetiologie der Krankheit. Der Alkohol, der von französischer Seite in erster Linie für das Entstehen der Erkrankung verantwortlich gemacht worden ist, ist von Rosenstein und Litten[1]) neuerdings nicht anerkannt worden; indessen sprechen doch auch unsere Fälle, in denen die Anamnese übereinstimmend einen starken Alkoholmissbrauch ergeben hat, dafür, dass er als ätiologischer Factor keine ganz unwesentliche Rolle spielt. Vielleicht bringt auch die Bäumler'sche[2]) Ansicht, dass zwischen der hypertrophischen Cirrhose und der Tuberculose intime Beziehungen bestehen, durch fernere Beobachtungen nähere Aufschlüsse. Sehr prekär erscheint es aber, aus einer zufälligen Coincidenz bindende Schlüsse ableiten zu wollen, und aus diesem Grunde sind die Bemühungen Vincenzo's[3]), der auf Grund eines accidentellen Kokkenbefundes eine bacilläre Grundlage unserer Affection statuiren wollte, wohl sicher als übereilte zu bezeichnen und halten einer ernsthaften Kritik nicht Stand.

[1]) Verhandl. des X. internat. medic. Congress. Bd. II. V. Abthlg. S. 208.
[2]) Ebenda.
[3]) Cit. nach dem Refer. in den Virchow-Hirsch Jahrb. 1890.

III.

Ueber die Einwirkung des Tuberculins auf die Gallenfarbstoffbildung.

(Aus der medicinischen Klinik des Herrn Prof. Quincke in Kiel.)

Von G. Hoppe-Seyler.

Im Anschluss an Injectionen von Tuberculin kommt es manchmal zum Auftreten von Icterus. Derselbe hat zwar anscheinend keinen wesentlichen ungünstigen Einfluss auf die Behandlung, doch erschien es mir von Werth die Ausscheidung der Umwandlungsproducte des Gallenfarbstoffes bei derartigen Fällen zu untersuchen, um zu entscheiden, ob es sich dabei um einen Stauungsicterus in Folge von Katarrh der Gallenausführungsgänge, oder um eine Polycholie, die mit mangelhaftem Abfluss der Galle aus den Gallengängen einherging, handele. Im letzteren Falle musste ein erhöhter Zerfall des Blutfarbstoffes angenommen werden. Auch einige Fälle, in denen Tuberculininjectionen vorgenommen waren, ohne dass es zu Icterus kam, habe ich zum Vergleich untersucht.

Die Untersuchung erstreckte sich auf Bestimmung des Urobilins im Urin nach der von mir schon früher angewandten Methode[1]). Auch den Gehalt der Fäces suchte ich auf diese Weise festzustellen, indem ich 10 g derselben mit verdünnter Schwefelsäure und Wasser und häufigem Umrühren etwa 24 Stunden lang extrahirte, so oft, bis die Flüssigkeit bei spectroskopischer Untersuchung keine oder nur Spuren von Urobilin noch zeigte. Dann wurden von der dunkelrothen Flüssigkeit 100 ccm abgemessen, mit Ammoniumsulfat gesättigt, das ausgeschiedene Urobilin dann, wie das aus dem Urin erhaltene weiter behandelt und gewogen. Bei normalen Individuen schwankte der so erhaltene Werth zwischen 0,7 und 3,2 g pro die, im Mittel er-

[1]) Dieses Archiv Bd. 124. S. 30.

gab sich 1,7. Freilich bekommt man das Urobilin bei dieser Methode noch mit Fettsäuren ziemlich stark verunreinigt, noch stärker ist dies der Fall, wenn wie ich dies bei einigen Bestimmungen machte, die Fäces direct mit schwefelsäurehaltigem Alkohol extrahirt werden, das Alkoholextract mit Chloroform gemischt, dann mit Wasser im Scheidetrichter versetzt und die nun erhaltene Chloroformlösung verdunstet, der getrocknete Rückstand mit etwas Aether extrahirt, wieder getrocknet und gewogen wird.

Da die Methoden also noch sehr ungenau sind, so geben die Zahlen die Menge des Urobilin zwar nur annähernd, sie geben aber doch ein ungefähres Maass für die Ausscheidung der Galle in den Fäces.

Die erhaltenen Zahlen sind in der nachfolgenden Tabelle zusammengestellt.

In dem ersten Fall handelte es sich um ein kräftiges Mädchen mit geringem Gesichtslupus. Dieselbe reagirte örtlich ziemlich stark auf Tuberculin, dagegen war das Fieber meist gering. Bei den höheren Dosen trat einige Male Icterus mit Vergrösserung und Schmerzhaftigkeit der Leber auf. Die Urinsecretion war meist am Tage der Injection nur gering, steigerte sich dann in den nächsten Tagen. In Anbetracht der geringen Urinmenge war die Urobilinausscheidung in den beiden ersten Untersuchungstagen schon reichlich, bei stärkerer Diurese wie am 29. Februar trat eine beträchtliche Vermehrung auf. Im Stuhl war reichlich Urobilin enthalten, bei der mangelhaften Diurese anscheinend mehr, als bei der reichlichen.

Im 2. Fall, einem sonst gesunden Mädchen mit Lupus des Gesichts, die schon auf kleine Dosen sehr stark reagirt hatte sowohl mit Fieber, als auch mit Anschwellung, Transsudation an den lupösen Partien und einem Exanthem des ganzen Körpers, trat bei der dritten Injection (0,005) geringer, bei der vierten (0,006) stärkerer Hauticterus auf. Die Leber war vergrössert, die gefüllte Gallenblase deutlich zu fühlen. Es zeigte sich deutliche Vermehrung des Urobilins im Urin, ohne dass unveränderter Gallenfarbstoff in demselben nachweisbar war; die Fäces enthielten reichlich Urobilin. Dann sank die Urobilinausscheidung wieder auf subnormale Werthe, während der Icterus nachliess und die Gallenblase kleiner wurde, stieg aber bei der folgenden Injection wieder stark an. Bei den nächsten Injectionen war die Reaction jedesmal geringer, die Urobilinmenge des Urins überschritt die Norm nicht und auch in den Fäces nahm sie ab.

Hier ist also eine Polycholie wohl mit Sicherheit anzunehmen, ein mangelhafter Abfluss aus den Ausführungsgängen der Leber, eine Stauung der Galle in derselben und der Gallenblase,

dadurch Uebertritt von Gallenfarbstoff in's Blut, erhöhte Ausscheidung von Urobilin in Fäces und Urin. Dass es zu einer so starken Polycholie kam, ist wohl zu erklären aus der Stärke der Dosis, die eine starke Temperaturerhöhung zur Folge hatte und den Blutfarbstoff in erhöhtem Maasse zu zerlegen im Stande war.

Um darüber einige Klarheit zu gewinnen und in wieweit das Fieber bei der erhöhten Urobilinausscheidung nach Injectionen der Koch'schen Flüssigkeit mitspiele, habe ich dann noch einige andere Fälle in dieser Hinsicht untersucht.

Bei einem Mädchen (Fall 3) mit ausgebreiteter Infiltration der Lungen, welches mit erheblichem Fieber und örtlichen Veränderungen der Lungen reagirte, war auch, als das Fieber wieder verschwunden war, eine deutliche Vermehrung des Urobilins im Urin zu constatiren.

In einem anderen Fall (No. 4), einem Mann mit leichter Spitzenaffection, trat nach 0,1 Tuberculin keine wesentliche Temperatursteigerung oder örtliche Reaction auf, die Urobilinausscheidung nahm bei ihm ab am Tage der Injection.

Der letzte Fall (No. 5), ein Mann mit Leukämie, bei dem sich tuberculöse Veränderungen nicht nachweisen liessen, zeigte eine geringe Vermehrung der Urobilinausscheidung schon vor den Injectionen, nach einer solchen von 0,002 war dieselbe normal bei geringem Fieber.

Wenn ich aus den mitgetheilten Bestimmungen Schlüsse ziehen soll, so möchte ich dieselben so formuliren:

1) Nach Injectionen von Tuberculin kann eine Polycholie eintreten, welche sich äussert in Icterus und erhöhter Urobilinausscheidung im Urin.

2) Eine Vermehrung der Urobilinausscheidung im Urin, beruhend auf Polycholie, tritt nach Injectionen von Tuberculin anscheinend nur dann ein, wenn der Organismus durch Fieber, örtliche Störungen u. s. w. auf dieselben reagirt und zwar desto stärker, je grösser diese Störungen sind.

3) Also ist anzunehmen, dass das Tuberculin auf den Blutfarbstoff eine zerstörende Wirkung ausüben kann, wenn es in relativ grossen Dosen einverleibt wird.

No.	Namen und Datum.	Krankheit.	Injection von Tuberculin.	Urin. Menge.	Urin. spec. Gew.	Urin. Urobilin.	Fäces. Menge.	Fäces. Urobilin.		Temperatur in recto.	
1.	M....	Lupus.									
	3. Dec.		0,02 am 29. Nov.	600	1032	0,121	—	—	Icterus.	normal.	
	20. -		0,04 am 18. Dec.	650	1021	0,118	45,0	1,3	-	-	
	29. -		0,04 am 28. -	1700	1016	0,28	75,0	0,9	Leichter Icterus.	38,9°	
2.	L.....	Lupus.									
	27. Jan.		—	400	1026,5	0,044	271	4,7	Kein Gallenfarbstoff im Urin.	normal.	Exanthem. Seit 2 Tagen Obstipation. Milztumor.
	28. -		0,006 am 27. Jan. Sehr starke Reaction.	730	1024	0,189			Kein Gallenfarbstoff. Hauticterus. Gallenblase stark gefüllt.	41,0°	
	1.— 2. Febr.		—	400	1020	0,058	119	0,9	—	normal.	
	3.— 5. -		—	1183	1014	0,085	106	1,9	Hauticterus verschwunden.	-	
	6.— 7. -		0,007 am 5. Febr. Starke Reaction.	710	1020	0,213	37,5	0,8	Gallenblase kleiner.	40,5°	
	8.— 9. -		—	512	1023	0,092	69	1,9	—	normal.	
	10.—11. -		0,008 am 9. Febr. Starke Reaction.	505	1022	0,131	45	0,6	—	40,2°	
	12.—13. -		—	625	1020	0,031	92	0,3	—	normal.	
	14.—15. -		0,01 am 13. Febr. Weniger starke Reaction.	905	1013,	0,081	—	—	—	40,1°	

	16. -		—	1050	1015	0,073	—	—	—	normal.	
	17. -		0,015 am 16. Febr. Geringe Reaction.	1030	1013	0,097	—	—	—	39,7°	
	18.—19. -		—	900	1018	0,113	—	—	—	normal.	
	20. -		0,03 am 19. Febr. Geringe Reaction.	650	1020	0,035	—	—	—	38,2°	
3.	O....	Phthisis pulmon.									
	6. März.		0,05 am 5. März.	1310	1017	0,144	—	—	—	39,8°	Ausgebreitete Infiltration, zum Theil erst bei der Behandlung entstanden.
	7.—9. -		—	1550	1014	0,241	—	—	—	normal.	
4.	V....	Phthisis incipiens.									
	6.—7. März.		—	1475	1015	0,147	—	—	—	normal.	Nur geringer Spitzenkatarrh.
	8. -		0,1 am 7. März. Keine Reaction.	1200	1015	0,094	—	—	—	-	
5.	B.....	Leukämie.									
	12.—13. Febr.		—	875	1024	0,175					
	17. -		0,002 am 6. Febr.	1150	1024	0,115	—	—	—	38,7°	

IV.

Ueber die Medianstellung des Stimmbandes bei Recurrenslähmung.

Von Dr. J. Katzenstein in Berlin.
I. Assistenten an der Poliklinik von Dr. B. Baginsky.

Die bei hochgradiger Erkrankung des N. laryngeus inferior am lebenden Menschen beobachtete Medianstellung des zugehörigen Stimmbandes hat Veranlassung gegeben zu Untersuchungen, wie die Medianstellung zu Stande kommt.

In jüngster Zeit hat Wagner[1]) zum Theil unter Leitung Exner's, zum Theil selbständig den experimentellen Nachweis zu führen gesucht, dass die Medianstellung des Stimmbandes bei Recurrenslähmung nicht durch die von dem erkrankten N. laryngeus inferior versorgten Muskeln, sondern durch die Action des bei Erkrankung des N. recurrens bezw. der zugehörigen Muskeln intact gebliebenen M. crico-thyreoideus erzeugt werde.

Zu diesem Zwecke durchschnitt er bei verschiedenen Thierspecies den N. laryngeus inferior. Sofort nach der Durchschneidung beobachtete er in einer grossen Reihe von Fällen Medianstellung und Unbeweglichkeit des gleichseitigen Stimmbandes. Daraus folgerte er, „dass die Medianstellung des Stimmbandes nicht bedingt ist durch die Wirkung der vom N. recurrens versorgten Muskeln".

Die Medianstellung des Stimmbandes konnte demnach, da bei Ausschaltung der vom N. recurrens versorgten Muskeln Medianstellung und Unbeweglichkeit des Stimmbandes auftrat, nur abhängen von dem M. crico-thyreoideus bezw. von dem diesen Muskel versorgenden Nerven. Deshalb durchschnitt Wagner jetzt den M. crico-thyreoideus oder die diesen Muskel versorgenden Nerven und erhielt darauf Cadaverstellung des betreffenden Stimmbandes. Im Anschluss daran stellte er den Satz auf: „Die

[1]) Wagner, Die Medianstellung des Stimmbandes bei Recurrenslähmung. Dieses Archiv Bd. 120 u. 124.

Medianstellung des Stimmbandes wird einzig und allein bedingt vom M. crico-thyreoideus".

Bei der Controverse, welche besteht zwischen der Anschauung Wagner's und der anderer Autoren über das Zustandekommen der Medianstellung des Stimmbandes bei Recurrenslähmung, habe ich es, Dank einer Anregung meines verehrten Chefs, des Privat-Docenten Herrn Dr. B. Baginsky für eine dringende Nothwendigkeit gehalten, diese Frage experimentell in Angriff zu nehmen. Zu diesem Zwecke habe ich eine grössere Reihe von Versuchen in dem physiologischen Laboratorium der königlichen thierärztlichen Hochschule zu Berlin gemacht. Dabei erfreute ich mich der gütigen Beihülfe des Herrn Dr. B. Baginsky. Herrn Prof. H. Munk und meinem verehrten Chef sage ich für die liebenswürdige Unterstützung bei meiner Arbeit den verbindlichsten Dank.

Die Versuche nahm ich an mittelgrossen Hunden vor. Die Hunde habe ich stets ohne Kehlkopfspiegel laryngoskopirt. Desgleichen habe ich nicht wie Wagner die Stimmbänder von einem angelegten Trachealfenster beobachtet. Beide Verfahren compliciren die Untersuchung und Operation unnöthig. Nur bei vollkommen normalen Verhältnissen im Larynx wurde das betreffende Thier zum Versuche verwandt. Zur Narkose benutzte ich Aether. Alle Thiere wurden nach der Operation sorgfältig laryngoskopirt; im Anschlusse an dieselbe $\frac{1}{2}$—1 Stunde des öfteren; die weiteren Untersuchungen fanden regelmässig alle 24 Stunden statt. Es wurde besonderer Werth darauf gelegt, dass bei den Durchschneidungen der Nerven keine Zerrung oder Quetschung derselben ausgeübt wurde und dass sich das Thier während der dann folgenden Untersuchungen in tiefer Narkose befand. Die Hunde wurden nach einem gewissen Zeitraume getödtet und secirt. Die Section ergab in allen Versuchen die Richtigkeit der vorgenommenen Operationen.

Versuch I.

Brauner Spitz, 2 Jahre alt. 20. Mai 1891: Durchschneidung des rechten N. recurrens.

Befund: Cadaverstellung und Uebeweglichkeit des rechten Stimmbandes, Unbeweglichkeit des rechten Aryknorpels. Bei ruhiger Athmung stand das linke Stimmband in vollkommener Abduction still. Die Glottis war unsym-

metrisch. Reizte man später das Thier (durch Kneifen in den Schwanz) zum Phoniren, so wurde das linke Stimmband bis um ein Geringes über die Mittellinie adducirt, erreichte das rechte aber nicht.

21. Mai. Durchschneidung des rechten N. laryngeus superior. Das rechte Stimmband befindet sich wie vorher in Cadaverstellung, jedoch steht es jetzt um ein Geringes tiefer wie das linke und schlottert etwas.

Das linke Stimmband steht bei ruhiger Athmung fast still. Bei angestrengter Phonation macht das linke Stimmband compensirende Bewegung bis an das rechte. Die Stimme ist rauh.

Befund bis 6. Juli derselbe. Tödtung und Section.

Versuch II.

Bastardmops. ¾ Jahre alt. 25. Mai 1891: Durchschneidung des rechten N. recurrens dicht unterhalb der Eintrittsstelle in den Larynx. Befund: Cadaverstellung und Unbeweglichkeit des rechten Stimmbandes, Unbeweglichkeit des rechten Aryknorpels.

Das linke Stimmband macht ausgiebige Bewegungen, überschreitet bei der Adduction um ein Geringes die Mittellinie.

Befund bis 6. Juli derselbe. Tödtung und Section.

Versuch III.

Schwarzer mittelgrosser Spitz. 1 Jahr alt. 30. Mai 1891: Durchschneidung des linken N. recurrens. Befund: Cadaverstellung und Unbeweglichkeit des linken Stimmbandes. Durchschneidung des linken N. laryngeus superior. Das linke Stimmband ist jetzt schlaff und steht unbeweglich in Cadaverstellung etwas tiefer wie das rechte. Durchschneidung des rechten N. recurrens. Befund: Cadaverstellung und Unbeweglichkeit des rechten Stimmbandes. Durchschneidung des rechten N. laryngeus superior: Das rechte Stimmband erscheint jetzt etwas schlaffer und steht nunmehr in derselben Höhe wie das linke.

Beide Processus vocales stehen in absoluter Unbeweglichkeit etwa 4 mm von einander entfernt.

Eine Vergleichung des Kehlkopfes des operirten Hundes mit dem eines ungefähr gleich grossen vor 5½ Stunden vergifteten ergiebt, dass die Stimmbänder des todten Hundes in einer Mittelstellung zwischen Median- und Cadaverstellung an der breitesten Stelle etwa 2 mm von einander entfernt stehen. Am folgenden Tage, nachdem die Todtenstarre gewichen, stehen die Stimmbänder in Cadaverstellung, an der breitesten Stelle etwa 4 mm von einander entfernt.

Befund bei dem operirten Hunde bis 8. August derselbe. Die Sensibilität im Larynx ist gleich Null. Bei Berührung des Pharynx wird der Larynx um ein Geringes emporgehoben. Auffallend ist, dass sich der Hund trotz der mangelnden Sensibilität nie verschluckt.

8. August Tödtung und Section.

Versuch IV.

Mittelgrosser Pinscher. 4½ Jahre alt. 2. Juni 1891: Durchschneidung des linken N. recurrens. Befund: Cadaverstellung und Unbeweglichkeit des linken Stimmbandes. Form der Glottis unsymmetrisch, da das rechte Stimmband in abducirter Stellung steht. Durchschneidung des rechten N. recurrens. Befund: Cadaverstellung und Unbeweglichkeit des rechten Stimmbandes. Die Form der Glottis ist jetzt rautenförmig, symmetrisch.

Befund bis 7. Juli derselbe. Tödtung und Section des Thieres.

Versuch V.

Wachtelhund. 4½ Jahre. 11. Juni 1891: Durchschneidung des linken N. recurrens. Befund: Cadaverstellung und Unbeweglichkeit des rechten Stimmbandes. Durchschneidung des linken N. laryngeus superior, des linken N. pharyngeus medius e vago und Excision des linken M. crico-thyreoideus. Das linke Stimmband erscheint schlaffer wie vorher, schlottert, ist concav ausgeschweift, steht etwas tiefer wie das rechte.

Durchschneidung des rechten N. recurrens. Befund: Cadaverstellung und Unbeweglichkeit des rechten Stimmbandes. Durchschneidung des rechten N. pharyngeus medius e vago: Das rechte Stimmband steht ebenso wie vorher in Cadaverstellung. Durchschneidung des rechten N. laryngeus superior: Das rechte Stimmband erscheint jetzt schlaffer wie vorher, ist entspannt, steht in derselben Höhe wie das linke. Durchschneidung des rechten M. crico-thyreoideus. Es tritt keinerlei Veränderung mehr im Stande des Stimmbandes ein.

Das Thier war bis 15. Juni sehr unruhig, frass schlecht, erholte sich aber dann.

Befund bis 20. Juli derselbe. Tödtung, Section des Thieres.

Was ich N. pharyngeus medius e vago nenne, würde entsprechen dem Nerven, welchen Exner[1]) N. laryngeus medius bezeichnet und neu beschrieben hat. Nach neuerdings von mir angestellten Untersuchungen kann ich mich den von Exner geäusserten Ansichten betreffend den N. laryngeus medius nicht anschliessen und werde ich in einer demnächst erscheinenden Arbeit die näheren Details erbringen.

Versuch VI.

Am 28. Juni 1891 wurde um eine Medianstellung zu demonstriren, nach dem Vorgange Krause's[2]) bei einem 6 Jahre alten Teckel der linke N. recurrens frei gelegt. Auf den genannten Nerven wurde ein Korkstück appli-

[1]) Exner, Die Innervation des Larynx. Sitzungsber. der k. Akademie zu Wien. LXXXIX. Bd. III. Abthlg. 1884.

[2]) Krause, Experimentelle Untersuchungen und Studien über Contracturen der Stimmbandmuskeln. Dieses Archiv Bd. 98.

metrisch. Reizte man später das Thier (durch Kneifen in den Schwanz) zum Phoniren, so wurde das linke Stimmband bis um ein Geringes über die Mittellinie adducirt, erreichte das rechte aber nicht.

21. Mai. Durchschneidung des rechten N. laryngeus superior. Das rechte Stimmband befindet sich wie vorher in Cadaverstellung, jedoch steht es jetzt um ein Geringes tiefer wie das linke und schlottert etwas.

Das linke Stimmband steht bei ruhiger Athmung fast still. Bei angestrengter Phonation macht das linke Stimmband compensirende Bewegung bis an das rechte. Die Stimme ist rauh.

Befund bis 6. Juli derselbe. Tödtung und Section.

Versuch II.

Bastardmops. ¾ Jahre alt. 25. Mai 1891: Durchschneidung des rechten N. recurrens dicht unterhalb der Eintrittsstelle in den Larynx. Befund: Cadaverstellung und Unbeweglichkeit des rechten Stimmbandes, Unbeweglichkeit des rechten Aryknorpels.

Das linke Stimmband macht ausgiebige Bewegungen, überschreitet bei der Adduction um ein Geringes die Mittellinie.

Befund bis 6. Juli derselbe. Tödtung und Section.

Versuch III.

Schwarzer mittelgrosser Spitz. 1 Jahr alt. 30. Mai 1891: Durchschneidung des linken N. recurrens. Befund: Cadaverstellung und Unbeweglichkeit des linken Stimmbandes. Durchschneidung des linken N. laryngeus superior. Das linke Stimmband ist jetzt schlaff und steht unbeweglich in Cadaverstellung etwas tiefer wie das rechte. Durchschneidung des rechten N. recurrens. Befund: Cadaverstellung und Unbeweglichkeit des rechten Stimmbandes. Durchschneidung des rechten N. laryngeus superior: Das rechte Stimmband erscheint jetzt etwas schlaffer und steht nunmehr in derselben Höhe wie das linke.

Beide Processus vocales stehen in absoluter Unbeweglichkeit etwa 4 mm von einander entfernt.

Eine Vergleichung des Kehlkopfes des operirten Hundes mit dem eines ungefähr gleich grossen vor 5½ Stunden vergifteten ergiebt, dass die Stimmbänder des todten Hundes in einer Mittelstellung zwischen Median- und Cadaverstellung an der breitesten Stelle etwa 2 mm von einander entfernt stehen. Am folgenden Tage, nachdem die Todtenstarre gewichen, stehen die Stimmbänder in Cadaverstellung, an der breitesten Stelle etwa 4 mm von einander entfernt.

Befund bei dem operirten Hunde bis 8. August derselbe. Die Sensibilität im Larynx ist gleich Null. Bei Berührung des Pharynx wird der Larynx um ein Geringes emporgehoben. Auffallend ist, dass sich der Hund trotz der mangelnden Sensibilität nie verschluckt.

8. August Tödtung und Section.

Versuch IV.

Mittelgrosser Pinscher. 4½ Jahre alt. 2. Juni 1891: Durchschneidung des linken N. recurrens. Befund: Cadaverstellung und Unbeweglichkeit des linken Stimmbandes. Form der Glottis unsymmetrisch, da das rechte Stimmband in abducirter Stellung steht. Durchschneidung des rechten N. recurrens. Befund: Cadaverstellung und Unbeweglichkeit des rechten Stimmbandes. Die Form der Glottis ist jetzt rautenförmig, symmetrisch.

Befund bis 7. Juli derselbe. Tödtung und Section des Thieres.

Versuch V.

Wachtelhund. 4½ Jahre. 11. Juni 1891: Durchschneidung des linken N. recurrens. Befund: Cadaverstellung und Unbeweglichkeit des rechten Stimmbandes. Durchschneidung des linken N. laryngeus superior, des linken N. pharyngeus medius e vago und Excision des linken M. crico-thyreoideus. Das linke Stimmband erscheint schlaffer wie vorher, schlottert, ist concav ausgeschweift, steht etwas tiefer wie das rechte.

Durchschneidung des rechten N. recurrens. Befund: Cadaverstellung und Unbeweglichkeit des rechten Stimmbandes. Durchschneidung des rechten N. pharyngeus medius e vago: Das rechte Stimmband steht ebenso wie vorher in Cadaverstellung. Durchschneidung des rechten N. laryngeus superior: Das rechte Stimmband erscheint jetzt schlaffer wie vorher, ist entspannt, steht in derselben Höhe wie das linke. Durchschneidung des rechten M. crico-thyreoideus. Es tritt keinerlei Veränderung mehr im Stande des Stimmbandes ein.

Das Thier war bis 15. Juni sehr unruhig, frass schlecht, erholte sich aber dann.

Befund bis 20. Juli derselbe. Tödtung, Section des Thieres.

Was ich N. pharyngeus medius e vago nenne, würde entsprechen dem Nerven, welchen Exner[1]) N. laryngeus medius bezeichnet und neu beschrieben hat. Nach neuerdings von mir angestellten Untersuchungen kann ich mich den von Exner geäusserten Ansichten betreffend den N. laryngeus medius nicht anschliessen und werde ich in einer demnächst erscheinenden Arbeit die näheren Details erbringen.

Versuch VI.

Am 28. Juni 1891 wurde um eine Medianstellung zu demonstriren, nach dem Vorgange Krause's[2]) bei einem 6 Jahre alten Teckel der linke N. recurrens frei gelegt. Auf den genannten Nerven wurde ein Korkstück appli-

[1]) Exner, Die Innervation des Larynx. Sitzungsber. der k. Akademie zu Wien. LXXXIX. Bd. III. Abthlg. 1884.

[2]) Krause, Experimentelle Untersuchungen und Studien über Contracturen der Stimmbandmuskeln. Dieses Archiv Bd. 98.

rechts geschwunden. Berührt man mit der Sonde die linke Kehlkopfhälfte, so tritt alsbald Husten auf; auf Berührungen der rechten Kehlkopfhälfte reagirt das Thier nicht.

Durchschneidung des linken N. laryngeus superior, linken N. pharyngeus medius e vago, sowie Exstirpation des linken M. crico-thyreoideus. Das linke Stimmband zeigt jetzt denselben Erschlaffungszustand wie das rechte; es besteht keine Niveaudifferenz mehr zwischen beiden Stimmbändern. Die Beweglichkeit beider Stimmbänder ist normal.

Durchschneidung beider Nn. laryngei inferiores etwa 2 cm unterhalb der Eintrittsstelle in den Larynx. Befund: Cadaverstellung und Unbeweglichkeit beider Stimmbänder.

Befund bis 4. August derselbe.

Tödtung und Section des Thieres.

Versuch XI.

Bei einem 1½ Jahre alten Teckel wurde am 10. August beiderseits der N. laryngeus superior exstirpirt.

Befund: Beide Stimmbänder sind schlaff, stehen in derselben Höhe. Die Beweglichkeit derselben ist ungestört.

Durchschneidung beider Nn. recurrentes etwa 4 cm unterhalb der Eintrittsstelle in den Larynx. Befund: Cadaverstellung und Unbeweglichkeit beider Stimmbänder.

Befund bis 4. September derselbe.

Tödtung und Section des Thieres.

Versuch XII.

Bei einem 1 Jahr alten kleinen Spitz wurden am 10. November 1891 beide Nn. recurrentes durchschnitten.

Befund: Cadaverstellung und Unbeweglichkeit beider Stimmbänder.

Das Thier wird zum Zwecke weiterer Untersuchungen am Leben erhalten.

Es ergiebt sich demnach aus meinen Versuchen:

Nach einseitiger wie nach doppelseitiger Durchschneidung der Nn. recurrentes tritt Cadaverstellung und Unbeweglichkeit der betreffenden Stimmbänder ein.

Die Durchschneidung des N. laryngeus superior nach vorheriger Durchschneidung des gleichseitigen N. laryngeus inferior bewirkt, dass das in Cadaverstellung verharrende Stimmband schlaff wird, schlottert, und in Folge der Entspannung um ein Geringes tiefer tritt wie das normale.

Die Durchschneidung des N. pharyngeus medius e vago nach Durchschneidung des gleichseitigen N. recurrens und des gleichseitigen N. laryngeus superior hat keinen Einfluss auf die

Stellung des erschlafften in Cadaverstellung stehenden Stimmbandes.

Die Durchschneidung des N. pharyngeus medius e vago nach Durchschneidung des gleichseitigen N. recurrens hat keinen Einfluss auf das in Cadaverstellung stehende, durch die Wirkung des M. crico-thyreoideus bezw. des N. laryngeus superior straff gespannte Stimmband.

Die Durchschneidung des N. laryngeus superior nach Durchschneidung des gleichseitigen N. recurrens und gleichseitigen N. pharyngeus medius e vago bewirkt, dass das in Cadaverstellung verharrende Stimmband straff wird, schlottert und etwas tiefer tritt wie das normale.

Die Durchschneidung des N. laryngeus superior bewirkt, dass das betreffende Stimmband schlaff wird, schlottert. Die Beweglichkeit des Stimmbandes ist normal. Die Sensibilität der betreffenden Kehlkopfseite ist aufgehoben.

Der M. crico-thyreoideus ist also der Spanner und Straffer des gleichseitigen Stimmbandes; derselbe hat mit der Medianstellung des gleichseitigen Stimmbandes nichts zu thun.

Der Wagner'sche Satz: „Die Medianstellung des Stimmbandes bei Recurrenslähmung wird einzig und allein vom Musculus crico-thyreoideus bedingt", lässt sich demnach, wie meine Versuche ergeben haben, nicht aufrecht erhalten. Ueberdies wird die Fehlerquelle der Wagner'schen Untersuchungen noch klarer durch eine Reihe von Widersprüchen, die sich in seinen Niederlegungen selbst vorfinden.

Unter seinen 18 Versuchen beobachtet Wagner nur in 11 Fällen nach Durchschneidung des N. recurrens reine Medianstellung und Unbeweglichkeit des gleichseitigen Stimmbandes.

In den anderen 7 Fällen trat nach Durchschneidung des N. recurrens nicht Medianstellung des gleichseitigen N. recurrens auf.

Ich führe diese Versuche an:

Bei einem Kaninchen (2. Versuchsreihe Wagner's, 1. Versuch, dieses Archiv Bd. 120. S. 454) trat nach Durchschneidung des linken N. recurrens nicht Medianstellung auf, sondern eine „starke Adductionsstellung des Stimmbandes bis beinahe in die Mittellinie". Nach Durchschneidung des rechten N. recurrens beobachtete Wagner „eine mässige Adduction des betreffenden Stimmbandes, die merkwürdigerweise nicht so stark war wie auf der anderen Seite".

Bei einem Hunde (1. Versuch, dieses Archiv Bd. 124. S. 220) trat nach Durchschneidung des linken N. recurrens nicht Medianstellung, sondern „starke Adductionsstellung des linken Stimmbandes nahe der Mittellinie“ auf.

Bei einem Hunde (2. Versuch, dieses Archiv Bd. 124. S. 221) trat nach Durchschneidung des linken N. recurrens nicht Medianstellung, sondern „Adductionsstellung nahe der Mittellinie“ auf.

Diese „starken Adductionsstellungen“, wie Wagner sie selbst beschreibt, sind nicht als Medianstellungen, sondern vielleicht als Cadaverstellungen zu betrachten.

Bei einem Kater (4. Versuch, 2. Versuchsreihe, dieses Archiv Bd. 120. S. 456) trat nach Durchschneidung beider Nn. recurrentes zunächst Medianstellung auf. „Nur ab und zu zeigte sich ein feiner Spalt“, der nach Ausführung der Tracheotomie wieder vollständigem Verschluss der Stimmritze Platz machte.

Bei einer Katze (5. Versuch, 2. Versuchsreihe, dieses Archiv Bd. 120. S. 457) wurden beide Nn. recurrentes durchschnitten. Befund: Medianstellung beider Stimmbänder. „Nur ab und zu war momentan ein schmaler, kaum ½ mm breiter Spalt sichtbar.“

Es ist nicht anzunehmen, dass der momentan auftretende Spalt zwischen beiden Stimmbändern, wie Wagner glaubt, durch den die Stimmbänder auseinander drängenden Luftstrom allein zu erklären ist.

Bei einem Hunde (3. Versuch, dieses Archiv Bd. 124. S. 221) trat nach Durchschneidung des linken N. recurrens Medianstellung des linken Stimmbandes auf. Nach Durchschneidung des rechten N. recurrens trat zunächst auch Medianstellung des linken Stimmbandes auf. „Im Laufe der Beobachtung öffnete sich die Stimmritze ein wenig und zeigte einen sehr schmalen lanzettförmigen, an der breitesten Stelle ungefähr ½ mm messenden Spalt.

Dieser Versuch ist so zu deuten, dass Wagner bei der Durchschneidung der Nn. recurrentes diese gequetscht und gezerrt hat und so auf dieselben im Sinne Krause's eine peripherische Reizung ausübte. Daher die Medianstellung. Nach Aufhören der Reizung öffnete sich die Glottis und zeigte einen schmalen Spalt, d. h. die Stimmbänder standen in Cadaverstellung. Es ist dieser Versuch Wagner's analog meinem IX. Versuche.

In den übrigen 11 Versuchen beobachtet Wagner nach Durchschneidung des N. recurrens Medianstellung und Unbeweglichkeit des Stimmbandes. Es ist auffallend, dass 8 Versuche Wagner's bei kleinen Thieren (Katzen), bei denen die Uebersichtlichkeit des Kehlkopfes durch die Kleinheit der La-

rynxgebilde erschwert wird, dieses Resultat geben, während bei grösseren Thieren (Hunden), bei denen der Kehlkopf besser zu übersehen ist, von 5 Versuchen nur 2 nach Durchschneidung des N. recurrens Medianstellung, die anderen dagegen, wie erwähnt, mehr oder weniger stark ausgesprochene „Adductionsstellung", d. h. Cadaverstellung zeigen.

Ich erinnere in diesem Sinne an einen Satz Schech's[1]); derselbe sagt: „Zu meinen Versuchen wählte ich ausschliesslich Hunde, meist junge und solche von mittlerer Grösse. Katzen eignen sich deshalb weniger, weil geringe Veränderungen in der Form der Glottis bei der Kleinheit aller Larynxgebilde, will man sich keinen Illusionen hingeben, äusserst schwer zu constatiren sind."

Wenn nun in den oben angeführten 11 Versuchen Wagner's Medianstellung beobachtet ist, so bleibt schlechterdings nur die eine Möglichkeit der Erklärung übrig, dass sich bei den Versuchen selbst Complicationen eingestellt haben, die sich in diesen concreten Fällen nur so deuten lassen, dass bei der Durchschneidung des N. recurrens Quetschungen, Zerrungen oder andere mechanische Insulte im Endresultat sich kenntlich machen, als deren Folge sich nicht Lähmungs-, sondern Reizungserscheinungen im laryngoskopischen Bilde kundthun. Streng genommen würden sich demnach diese Versuche Wagner's decken mit den Reizversuchen, welche seiner Zeit Krause angestellt hat.

Fasse ich meine Untersuchungen zusammen, so geht aus denselben hervor, dass der M. crico-thyreoideus der Spanner und Straffer des Stimmbandes ist, dass derselbe mit der Medianstellung des Stimmbandes bei Recurrenslähmung nichts zu thun hat und dass also der Satz Wagner's, die Medianstellung des Stimmbandes bei Recurrenslähmung werde einzig und allein vom M. crico-thyreoideus bewirkt, nicht aufrecht zu erhalten ist. Unter welchen Umständen Medianstellung des Stimmbandes bei Recurrenslähmung des Menschen eintritt, ist noch nicht aufgeklärt. Ich hoffe jedoch in der Lage zu sein, bald Angaben darüber machen zu können.

[1]) Ph. Schech, Experimentelle Untersuchungen über die Functionen der Nerven und Muskeln des Kehlkopfes. Ztschr. f. Biologie. Bd. IX. 1873.

V.

Schlummernde Zellen im normalen und pathologisch veränderten Fettgewebe.

Von Dr. Hermann Schmidt,
Volontair-Assistenten am pathologischen Institut zu Greifswald.

(Hierzu Taf. I.)

Nachstehende Mittheilungen verdanken ihre Entstehung einer Reihe von Untersuchungen, welche ich unter Anleitung von Herrn Prof. Dr. Grawitz während der verflossenen Herbst- und Wintermonate im Greifswalder pathologischen Institut vornahm.

In einer Bd. 125 S. 252 dieses Archivs erschienenen Abhandlung über Sehnenregeneration von Dr. W. Viering aus Hamm beschreibt Verf. in den erweiterten Saftspalten zwischen den Sehnenzellen der in Entzündung und Regeneration begriffenen Kaninchensehne sehr zahlreiche, unter normalen Verhältnissen unsichtbare, zellenwerthige Elemente, welche erst bei stärkerer Saftströmung anschwellen, chromatinhaltig werden, und nunmehr durch Kernfärbung deutlich gemacht werden können, als schlummernde Sehnenzellen.

Die bei Viering nur kurz angedeuteten Befunde sind alsdann nach verschiedenen Richtungen weiteren Prüfungen unterzogen worden, wobei sich für das Bindegewebe als durchgreifendes Gesetz ergeben hat, dass dieses im fertigen Zustande aus wenig Zellen und vielen Fasern bestehende Gewebe unter pathologischen Verhältnissen in denjenigen reinzelligen Zustand zurückkehren kann, der ihm in der frühesten Periode der embryonalen Entwickelung eigen gewesen ist. Im Januarheft dieses Archivs hat Grawitz über diese Vorgänge Mittheilung gemacht, soweit sie das Gebiet der progressiven Ernährungsstörungen betreffen. Ueber die gleichen Umbildungsvorgänge bei regressiven Prozessen handelt der Vortrag von P. Grawitz „Ueber Lungenemphysem [1])“

[1]) Deutsche med. Wochenschr. 1892. No. 10.

und die Dissertation von Straube über die Endoarteriitis deformans (Greifswald 1892).

Bei der vollkommenen Neuheit dieser Befunde und der Vielseitigkeit ihrer Anwendung auf die verschiedensten Gebiete der Pathologie schien es uns dringend geboten, jede Verallgemeinerung der am Bindegewebe gewonnenen Befunde auf die verwandten Gewebe der Bindesubstanzen zu vermeiden, um jedesmal unbefangen prüfen zu können, ob und in welchem Maasse Umbildungen gleicher Art auch bei diesen anzutreffen seien. Dabei hat sich für das Fettgewebe ein principieller Unterschied vom Verhalten des Bindegewebes darin herausgestellt, dass zwar auch hier alles, was im normalen fertig entwickelten Fettgewebe als Faser oder Membran erscheint, zellenartig ist, und in einem Schlummerzustand verharrt, aus welchem es durch verschiedene Ernährungsstörungen erweckt werden kann, dass aber in dem vorhandenen Fett ein Stoff verhanden ist, welcher für den Ablauf dieser Vorgänge von bestimmendem Einfluss ist. Dieses Fett ist gewissermaassen als aufgespeichertes Nährmaterial anzusehen, welches den schlummernden Zellen jeden Augenblick zur Verfügung steht, ihnen aber auch gelegentlich durch andere wuchernde Zellen streitig gemacht werden kann. Neben diesem aufgespeicherten Fett besitzt das Gewebe nicht nur in den interlobulären Septis, sondern auch zwischen den einzelnen Fettzellen Blutgefässe, welche stellenweise einzelne Zellen rings umspinnen. Durch diese Blutgefässe wird dem Gewebe die normale Ernährung gewährleistet, und daher lassen sich, wie im Späteren genauer ausgeführt werden wird, unter pathologischen Verhältnissen zwei Reihen von Prozessen unterscheiden, die eine, bei welcher eine erhöhte Zufuhr von Nährmaterial vom Blute geliefert wird, die zweite, bei welcher die Ernährung ungenügend ist, und die zelligen Elemente ihre Umwandelung aus Fasern mit dem aufgespeicherten Fett bewerkstelligen müssen. Wenn man nun einfach in active und passive Vorgänge unterscheiden wollte, so würde man hier die Erfahrung machen, dass bei beiden Gruppen ein activer Vorgang, nehmlich das Erwachen der Fasern zu Zellen den Anfang macht, dass man also erst nach dieser Periode beurtheilen kann, ob nun auch im weiteren Verlaufe Wucherungsvorgänge mit Zellentheilungen folgen werden, oder ob auf den activen

Anfang später eine jener Umbildungen folgen wird, welche wir unter dem Namen Atrophie den regressiven Prozessen zuzurechnen pflegen. Demgemäss wird es sich bei den folgenden Darstellungen um recht mannichfaltige Beobachtungen am Fettgewebe handeln:

1) Werde ich die progressiven Zustände des Fettgewebes, also zunächst die Entstehung desselben aus embryonalem Schleimgewebe und die Entwickelung desselben im frühesten Lebensalter, sogleich nach der Geburt bis zur Entstehung des normalen, fertigen Fettgewebes beschreiben. Hierbei wird sich sehr bald als nothwendig ergeben, dass die bisherige Auffassung der grossen runden fetthaltigen Behälter als „Fettzelle" unhaltbar ist. Ich werde vielmehr sowohl bei den Entwickelungsvorgängen des Fettgewebes, als auch bei den Heilungs- und entzündlichen Vorgängen an demselben darlegen, wie diese scheinbaren Zellen sich als eine Vielheit erweisen, weshalb ich den Namen der „Zellverbände" oder „Fettkörper" für die sog. Fettzellen einführen möchte. Dieser Name wird um so mehr nothwendig, als sich bei anderen Untersuchungen, welche zur Zeit im Greifswalder pathologischen Institut gemacht werden, herausstellt, dass beispielsweise die Riesenzellen in Sarcomen und Krebsen und auch die quergestreiften Muskelfasern in ähnlicher Weise als Zellverbände gedeutet werden müssen. Wenn also in der Cellularpathologie Zellenterritorium oder Zellencomplex solche Gruppen einzelner Zellen bedeutet, welche unter gemeinschaftlicher Ernährung stehen, so bedeutet „Zellverband" solche zusammengesetzten Körper, welche in frühester Embryonalperiode getrennt, als einzelne Elemente erkennbar sind, sich auf der Höhe ihrer Entwickelung aber zu mehreren vereinigt und unter Verschwinden ihres Kernes und Hergabe ihres Zellenleibes zu complicirteren Gebilden umgestaltet haben, aus denen wiederum unter gewissen Bedingungen ein Erwachen der einzelnen zelligen Elemente möglich ist. In diesem Abschnitt soll auch des physiologischen Fettansatzes bei Mästung, sowie der Rückbildung alten Narbengewebes zu Fettgewebe Erwähnung geschehen.

2) Werde ich die regressiven Vorgänge im Fettgewebe beschreiben. Es handelt sich hierbei um atrophische Zustände, welche in verschiedener Art auftreten, und zwar einmal um eine Atrophie, welche man ihres Ausganges wegen zweckmässig als

„fibröse Atrophie“ bezeichnen könnte, sodann um die sog. gallertige Atrophie.

Die Beschreibung der zu den Untersuchungen nothwendigen mikroskopischen Präparate ist in Form von Protocollen wiedergegeben, welche aus einem rein descriptiven und epikritischen Theile bestehen.

An die sachliche Beschreibung schliesst sich endlich unter Berücksichtigung der einschlägigen Literatur eine zusammenhängende Besprechung der gefundenen Verhältnisse an.

Zum Verständniss der Protocolle muss ich voraufschicken, dass die im Nachstehenden beschriebenen Kerne der Gewebszellen in drei oder vier verschiedenen Typen auftreten, und zwar:

1) Typus der Endothelkerne (E-K). Grosser ovaler, bläschenförmiger Kern mit durch Saffranin roth gefärbter zarter Membran, einem oder mehreren Kernkörperchen. Der ruhende Kern ist chromatinarm.

2) Typus der jungen Bindegewebskerne (c): Kern rund, kleiner als E-K, diffuse Rothfärbung mit Saffranin, ausserdem zahlreiche rothe Chromatinfäden.

3) Leukocytentypus: Kern S- oder U-förmig gekrümmt oder in mehrere durch Fäden verbundene rothe Chromatinklumpen zerfallen. Zellsubstanz schwachkörnig oder ganz homogen, ungefärbt.

4) Typus der Eiterkörperchen: Neben den ganz chromatinreichen Kernen vom dritten Typus findet sich Chromatinzerfall und Auflösung der Zellsubstanz auch in solchen Zellen, die vorher Endothelkerne enthalten haben. Vergl. Grawitz Bd. 116 Tafel IV. Fig. 4.

Was die Technik der mikroskopischen Präparate anlangt, so wurden die Stücke zuerst frisch, alsdann soweit es möglich war, noch lebenswarm und in kleine Würfel zerschnitten, in die von Flemming angegebene Chromosmiumessigsäure-Mischung eingelegt, nach gründlicher Entwässerung in Alkohol nachgehärtet und in Paraffin eingebettet. Zum Färben verwendete ich meist eine concentrirte Lösung von Anilinwasser-Saffranin, selten wässrige Methylenblaulösung.

Der in der Einleitung gegebenen Disposition zu Folge beginne ich die Reihe der progressiven Veränderungen im Fettgewebe mit der Entstehung desselben in frühester Embryonalperiode.

Das Untersuchungsmaterial entstammt der Planta pedis eines 6monatlichen menschlichen Embryo, von dem möglichst frisch Stücke entnommen und sogleich zur Härtung eingelegt worden sind.

Bei frischer Untersuchung sieht man zwischen massenhaften grossen Kernen grössere und kleinere, als solche deutlich erkennbare „Fettzellenverbände" mit hellem centralen Fetttropfen. Daneben sieht man Zellen mit grossem, granulirtem Kern und zahlreichen kleinen Fetttröpfchen, welche allmählich zu grösseren confluiren. Die helle, zwischen den Kernen und Zellen sichtbare Intercellularsubstanz giebt auf Zusatz von Essigsäure Mucinreaction.

Am gehärteten und gefärbten Object unterscheidet man leicht die aus wenigen Lagen bestehende Deckepithelschicht von der viel breiteren Schicht subcutanen Gewebes. Auch diese zeigt der Cutis zunächst eine regelmässigere Anordnung von Kernen in der hellen Grundsubstanz, als die tieferen Partien; hier sieht man die Kerne in Haufen angeordnet liegen, umgeben von schmalen Zügen deutlich erkennbaren Bindegewebes. In den Kernhaufen beobachtet man deutlich Fettgewebe, dessen einzelne fetthaltige Elemente isolirt oder zu kleinen Gruppen bei einander liegen. Gefässe verschiedensten Kalibers sind sowohl in der oberflächlichen, als auch der tiefen Schicht der Subcutis vorhanden.

Bei stärkster Vergrösserung erkennt man an den zahlreichen, in der beim Abblenden zartfädigen Grundsubstanz gelegenen Kernen häufig einen Zellenleib. Die Gestalt der Kerne ist rundlich oder oval, sie besitzen eine zarte, mit Saffranin roth gefärbte Kernmembran, helles oder auch mattrosa gefärbtes, leicht granulirtes Kernprotoplasma und gewöhnlich ein oder mehrere Kernkörperchen, kurz, sie haben die eingangs als Typus der Endothelkerne beschriebene Form. Einige zeigen einen reichlicheren Chromatingehalt und Uebergang in Mitose. Manche Kerne entbehren auch der Kernkörperchen noch, besitzen aber die übrigen charakteristischen Merkmale des Endotheltypus.

Wie schon kurz erwähnt, lassen zahlreiche Kerne schon einen Zellenleib erkennen, welcher spindelförmig oder mehr rundlich gestaltet ist. Besonders an den haufenweise in der tieferen Schicht der Subcutis gelegenen Kernen, in deren Nähe Fettgewebe entsteht, erkennt man einen hellen, beim Abblenden sichtbaren Zellenleib von spindliger oder rundlich-ovaler Form. Weiterhin wird dieselbe deutlicher, leicht granulirt und nimmt Farbstoff auf.

Wo die Entstehung von Fettgewebe vor sich geht, sieht man den in Folge der Osmiumbehandlung glänzend schwarz gefärbten Fetttropfen meist in einer zarten kernhaltigen Hülle liegen. In der Nähe des Kernes, welcher übrigens in der Regel den Endotheltypus zeigt, sieht man noch Zellprotoplasma, welches allmählich in die zarte, homogen erscheinende Umhüllungsmembran des Fetttropfens übergeht, so dass es scheint, als sei der Fetttropfen von einer langen, spindelförmigen Zelle rings umschlossen. Als Vorstufe dieser Gebilde sieht man spindelförmige oder mehr rundliche Zellen mit grossem Kern und, je nach der Grösse, mehr oder minder zahlreichen Fetttröpfchen, welche zu grösseren confluiren und den Zellenkern allmählich an die Wand der Zelle drängen. So entstehen die einkernigen, fett-

haltigen Behälter, welche man noch als „Fettzellen“ im wahren Sinne des Wortes bezeichnen kann. Man kann nun weiterhin beobachten, wie zellige Elemente in der Nähe dieser einkernigen „Fettzellen“ in die Membran dieser übergehen, sich in dieselbe hineinsenken und so zu einer Vergrösserung derselben führen. Dann entstehen fetthaltige Behälter, deren Membranen zwei meist noch deutliche Kerne mit Zellprotoplasma enthalten. Wir haben in diesen Gebilden den ersten Anfang von „Zellverbänden“ zu suchen, welche unter allmählichem Hinzutritt neuer zelliger Elemente wachsen, bis sie die Grösse der fertig entwickelten Form erlangt haben, welche wir aber in unserem Bilde noch nicht beobachten können. Die beiden Kerne solcher zweikernigen „Zellverbände“ sind häufig dadurch von einander verschieden, dass der eine blässer und schmäler wird und endlich ganz und gar verschwindet. Die Stelle, an der er gelegen hat, kennzeichnet sich alsdann nur noch als eine Verdickung der den Fetttropfen umhüllenden Membran. So entstehen grössere einkernige Formen.

Ausser den erwähnten zelligen Elementen in der Nähe sich entwickelnden Fettgewebes sieht man ferner auch freie Kerne, bald deutlich gefärbt, bald ganz wenig von der hellen Grundsubstanz sich abhebend. Erst nach und nach werden diese Kerne deutlicher und bekommen die dem Endotheltypus eigenen Merkmale.

In der Nähe des die Zellen- bezw. Kernhaufen der tieferen Schicht der Subcutis umgebenden Bindegewebes, zwischen deren aus anastomosirenden Spindelzellen gebildeten Fasern zahlreiche Saftlücken zu sehen sind, sieht man zellige Elemente der Fasern sich loslösen und in die Membran benachbarter „Fettzellenverbände“ übergehen und zu einer Vergrösserung dieser beitragen.

Eine besondere Zellenart, die ich in Präparaten dieser Art häufig gefunden habe, will ich noch kurz erwähnen, es handelt sich nehmlich um kleine zellige Gebilde mit hellem Zellenleib und intensiv gefärbtem, sehr chromatinreichem, rundem Kern. Diese Gebilde finden sich im Präparat vereinzelt oder in kleinen Haufen, lassen in ihrem Zellenleib gelegentlich auch einmal ein gelbbraunes Pigment erkennen. Ob dies Leukocyten oder kernhaltige rothe Blutkörperchen sind, lasse ich dahingestellt.

Epikrise: Wir lernen hier also die Entstehung des Fettgewebes im frühesten Entwickelungsstadium kennen, und zwar aus Zellen, welche im embryonalen Schleimgewebe in Gruppen dicht beisammen liegen. Ueber das Entstehen dieser Zellen im Schleimgewebe wird Herr Dr. Kickhefel später noch in diesem Archiv berichten, ich will nur das eine erwähnen, dass es sich bei denselben um erwachte, durch die gewöhnlichen Kernfärbungsmittel vorher nicht färbbare Kerne im Schleimgewebe handelt, welche nun Zellen werden, und Fettgewebe bilden. Solche erwachenden, anfänglich sich nur wenig von der Grundsubstanz abhebenden Kerne, habe ich in der Nähe jungen Fettgewebes beschrieben,

auch der Vorgang der allmählichen Umbildung der Kerne zu Zellen mit anfangs helleren nur beim Abblenden erkennbaren Zellenleib, welcher weiterhin deutlicher wird, hat dort Erwähnung gefunden.

Die an den jungen „Fettzellen“ sich abspielenden Vorgänge hat man sich so zu denken, dass sich an dem Aufbau derselben benachbarte Zellen betheiligen, ihren Zellenleib zur Vergrösserung derselben hergeben, und den Kern anfangs noch erkennen lassen. Späterhin wird dieser unsichtbar. Die gewöhnlichen Kernfärbungsmittel machen ihn unserem Auge nicht mehr deutlich. Während also neue Zellen in den „Zellverband“ einrücken, blassen die Kerne der schon betheiligten nach und nach ab und verschwinden, gehen in einen Schlummerzustand über. Der Fetttropfen erscheint uns dann von einer homogenen zarten Hülle umgeben, welche thatsächlich jedoch aus einer Vielheit von Zellen hervorgegangen ist, von Zellen, welche unserem Auge nun nicht mehr deutlich erkennbar sind, diese Fähigkeit jedoch, wie späterhin noch ausführlicher beschrieben werden soll, leicht wieder erhalten. Ich bringe deshalb an dieser Stelle den von Herrn Professor Grawitz gewählten Namen „Zellverband“ für die grossen fetthaltigen Behälter in Vorschlag, ein Name, der sich um so mehr rechtfertigt, als bei gewissen Zuständen der Verband sich wieder in seine einzelnen Componenten auflösen kann, so dass schliesslich nur noch das als „Zelle“ im wahren Sinne des Wortes zu bezeichnende, Gebilde übrig bleibt.

An dieser Stelle sei auch kurz die Beschreibung der Entstehung von Fettgewebe im Knochenmark eingeschaltet, welche ich in der Spongiosa eines wegen Coxitis resecirten Femurkopfes beobachten konnte.

Man sieht wie zwischen rundlichen und ovalen Zellen des Knochenmarks fetthaltige Gebilde gelegen sind, welche verschiedene Grösse besitzen. Die den Fetttropfen umhüllende zarte Membran enthält einen oder auch zwei Kerne an gegenüberliegenden Punkten. In der Nähe der Kerne findet sich meist noch Zellprotoplasma. Die zarte Membran, welche den Fetttropfen rings umhüllt, zeigt einen oder mehrere spitze und lange Fortsätze, vermittelst derer benachbarte „Zellverbände“ in Zusammenhang stehen.

Das gelbe fetthaltige Knochenmark zeigt uns dieselbe Entstehung von „Fettzellverbänden“ wie das subcutane Gewebe des Embryos: Entstehung zunächst einkerniger, wirklicher Fett-

zellen, aus denen unter Hinzutritt neuer zellenartiger Elemente die grossen mehrkernigen Formen werden. Ueber die Herkunft der kleinsten durch Fettaufnahme zu Fettzellen werdenden Elemente vermag ich aus diesem Präparat kein Urtheil zu fällen, atrophisches Knochenmark lehrt aber, dass die Zellen von den gewöhnlichen Bindegewebszellen verschieden sind.

Uebrigens habe ich auch an jüngeren Embryonen nach der Entwickelung von Fettgewebe gesucht, so bei viermonatlichen menschlichen Embryonen, bei denen jedoch noch keine Fettgewebsbildung zu sehen war.

Auch geht das Entstehen des Fettgewebes nicht an allen Stellen gleichzeitig vor sich, während sich im Unterhautgewebe sechsmonatlicher menschlicher Embryonen Fettgewebe mit grösster Deutlichkeit nachweissen liess, war mir dies an dem subpericardialen Fettgewebe eines, übrigens kräftigen Neugebornen unmöglich.

Ein späteres Entwickelungsstadium des Fettgewebes lernen wir an Präparaten kennen, welche aus dem subcutanen Fettgewebe eines todt zur Welt gekommenen, übrigens gut entwickelten menschlichen Neugebornen angefertigt sind.

Das mikroskopische Bild zeigt grössere und kleinere Fettläppchen, welche von Bindegewebe umgeben sind. Isolirte oder zu kleinen Haufen angeordnete „Zellverbände“ liegen auch mitten im Bindegewebe, und zwar meist in der Nähe von Gefässen.

Das Bindegewebe fällt schon bei schwacher Vergrösserung durch eine grosse Menge von Kernen auf, welche besonders an den zahlreich in demselben vorhandenen Saftspalten sichtbar sind; ebenso lässt das Fettgewebe in seinen Septen und Knotenpunkten zahlreiche Kerne erkennen, welche sich in der ganzen Peripherie der Fettläppchen, auf der Grenze zu dem Bindegewebe, und an zahlreichen Stellen innerhalb der einzelnen Läppchen, mehr nach dem Centrum zu, finden. An den kernreichen Stellen fällt auch eine verschiedene Grösse der einzelnen „Zellverbände“ des Fettgewebes auf. Die kleineren Formen lassen mehr Kerne erkennen, als die grösseren; an den grössten, fertigen „Zellverbänden“ sind die Kerne am spärlichsten, fehlen meist ganz.

Blutgefässe verschiedenen Kalibers sieht man auf Längs- und Querschnitten in den Fettläppchen meist in der Nähe der kernreichen Partien liegen.

Untersucht man nun die kernreichen Stellen innerhalb der Fettläppchen, mehr nach dem Centrum derselben zu, mit stärkster Vergrösserung, so zeigt sich, dass die Kerne an oder in den Membranen kleinerer oder grösserer Fettbehälter liegen. Sie zeigen in der Mehrzahl die Form der bekannten

Endothelkerne, besitzen auch, namentlich an den kleineren fetthaltigen Behältern, einen deutlichen Zellenleib, welcher, ähnlich den Bildern im vorigen Präparat, in Form einer schmalen kreisrunden Spindel den centralen Fetttropfen umschliesst. Auch die mehrkernigen Formen richtiger „Zellverbände", deren beide Kerne gelegentlich noch Zellprotoplasma besitzen, sieht man hier häufig. Andere wieder lassen noch mehr Kerne erkennen, von denen jedoch nur einer, gelegentlich auch mehrere noch eine zellige Structur erkennen lassen, während die übrigen frei an oder in den Membranen liegen. Sie besitzen ferner nicht alle die gleiche Färbbarkeit und Grösse, sondern manche sind länglicher und schmäler, nur mit Mühe noch sichtbar.

An manchen Kernen, welche noch einen Zellenleib erkennen lassen, sieht man deutliche Kerntheilungsfiguren, ein Zeichen, dass es sich hier um Zellvermehrung auf dem gewöhnlichen Wege der Mitose handelt.

Die Kerne der grösseren „Zellverbände", welche fast fertig entwickelt sind, lassen nur selten noch Zellprotoplasma in ihrer Nähe erkennen, haben auch meist nicht mehr die grosse bläschenförmige Gestalt der Endothelkerne, sondern sind länglicher, weniger gut färbbar und gehen dem Verschwinden entgegen. An den grössten Zellverbänden, welche ihre volle Entwickelung bereits erreicht haben, sind Kerne entweder überhaupt nicht mehr zu erkennen, oder sie sind so schwach gefärbt, dass sie nur mit Mühe noch gesehen werden können.

Andere Kernformen von rundlicher Gestalt, diffus roth gefärbter Kernsubstanz mit zahlreichen Chromatinfäden, wie sie in der Einleitung als Typus c beschrieben sind, finden sich selten.

Die kernreichen Stellen des Fettgewebes in der Peripherie der einzelnen Läppchen, auf der Grenze zum Bindegewebe, zeigen folgende Einzelheiten: Man sieht wie die schon bei schwacher Vergrösserung sichtbaren Bindegewebskerne, besonders an den Saftspalten, einen langen spindligen Zellenleib besitzen, und zu einer Umwandlung der einzelnen Fasern zu langen, mit einander zusammenhängenden, schmalen Spindelzellen geführt haben. Von diesen reihenartig angeordneten Spindelzellen sieht man an zahlreichen Stellen sich einige loslösen, und entweder in die Membranen kleinerer oder mittelgrosser „Fettzellverbände" übergehen oder einen kleinen Fetttropfen rings umschliessen, und zu wirklichen „Fettzellen" werden, aus denen sich dann die grösseren „Zellverbände" entwickeln. Bezüglich der Kerne und ihrer zelligen Beschaffenheit gilt auch hier das, was von den „Zellverbänden" innerhalb der Fettläppchen ausgesagt ist: Aus kleineren „Zellverbänden" mit einer oder mehreren Zellen in den Membranen und mehr oder minder zahlreichen freien Kernen entstehen grössere kernärmere und endlich die fertigen, fast kernlosen Formen.

Mitotische Kernbildung findet sich auch hier, obschon nicht in gleicher Menge, wie nach dem Centrum der Fettläppchen zu.

Epikrise: Wir haben hier die Entstehung von Fettgewebe in einem späteren Stadium, und zwar sehen wir einmal eine directe

Umbildung von Bindegewebszellen zu kleinen „Fettzellen“, sodann ein Wachsen schon vorhandener „Zellverbände“ dadurch, dass Bindegewebszellen in die Membranen solcher übergehen, zu einer Vergrösserung dieser führen, und in den Schlummerzustand eintreten. Die Kerntheilungsfiguren in zelligen Elementen sowohl des Bindegewebes, als auch der Membranen von „Zellverbänden“ in der Peripherie der Fettläppchen deutete jedoch an, dass es die Loslösungs- und Umbildungsprozesse der Bindegewebszellen nicht allein sind, welche zu einer Neubildung von Fettgewebe führen, die Zellen sind auch mitotischer Theilung fähig, und schaffen so neues Material von Zellen.

Dem letzteren Vorgange analog geht die Neubildung von Zellverbänden im Centrum der Läppchen vor sich; denn wie sollte man sich das Hervorquellen der Fettläppchen über die Schnittfläche beim Durchschneiden normalen Fettgewebes und besonders auch bei Lipomen anders vorstellen, als dass auch im Centrum eine Vermehrung der fetthaltigen Behälter vor sich geht? Hier schliesst sich die Vermehrung besonders an die Lage der grösseren Gefässe an, in deren Nähe naturgemäss die Ernährung die beste ist, und wo wir auch in unserem Präparat die grösste Menge von Kernen auftauchen sehen. Die in Membranen von „Zellverbänden“ gelegenen Zellen oder auch zellig gewordene Kerne treten in Folge der reichlichen Saftströmung in Karyokinese ein und erzeugen Zellen, aus denen sich in ganz analoger Weise immer neues Zellenmaterial bildet, aus welchem theils neue kleinste „Fettzellen“ entstehen, theils die schon vorhandenen „Verbände“ Zellen zu ihrer Vergrösserung erhalten.

Wenn man sich nun die Frage vorlegt, wie es histologisch zu denken sei, dass ein erwachsenes, mageres Individuum allmählich fettleibig werde, so ist der Prozess dem beschriebenen sehr ähnlich. Einmal liegt die Möglichkeit darin, dass das interlobuläre Bindegewebe eine Umwandelung seiner Fasern zu Zellen erfährt, dass diese Zellen sich theilen und durch Fettaufnahme das Fettgewebe vermehren. Andrerseits geht auch im Centrum der ringsum von Bindegewebe umschlossenen Fettläppchen Neubildung von Fettgewebe vor sich. Hier sind es die in vorstehendem Protocoll beschriebenen, zwischen den fertig entwickelten Zellverbänden noch hie und da in den Membranen

gelegenen Kerne, welche, wie wir es von zahlreichen anderen Präparaten noch sehen werden, in Folge der lebhafteren Saftströmung zellig werden, und sich auf dem Wege mitotischer Theilung vermehren. So entsteht auch hier denn neues Zellenmaterial zur Neubildung von Fettgewebe.

Wir haben Gelegenheit gehabt, die Bildung des Fettgewebes beim Embryo unter pathologischen Verhältnissen sich vollziehen zu sehen, wobei manche Einzelheiten deutlicher beobachtet werden können, als im normalen Fettgewebe.

Eine achtmonatliche Frucht war während der Geburt decapitirt worden, da ein sehr starker Erguss in die Bauchhöhle ein Geburtshinderniss gebildet hatte. Der Bauch des — auf diese Weise todtgebornen Knaben — zeigte ausserordentlich weite schlaffe Bauchdecken, aus denen die Flüssigkeit entleert war; es handelte sich wahrscheinlich um intrauterine chronische Peritonitis. Unter dem Druck der Exsudatflüssigkeit hatte nun das retroperitonäale Fettgewebe eine eigenthümliche, gesättigt gelbe Farbe und eine ungewöhnliche, an Nebennieren erinnernde Consistenz angenommen. Bei frischer Untersuchung fiel sofort schon bei schwacher Vergrösserung auf, dass nur ausnahmsweise normale „Fettzellen" zu sehen waren, dass vielmehr alle Zellen mit dichtgedrängten, nicht confluirten, kleineren Fetttröpfchen erfüllt waren. Nach Härtung und Färbung sind die kleinen Tröpfchen extrahirt; es zeigt sich nunmehr bei schwacher Vergrösserung ein Bild, welches zwar im Grossen und Ganzen die Septa und Abtheilungen des Fettgewebes erkennen lässt, nur sind die Fettkörper selten so homogen, wie beim normalen Fettgewebe, sondern sie sind durch ein feinkörniges Protoplasmanetz in eine grössere Zahl von kleinen Feldern eingetheilt. Bei stärkster Vergrösserung zeigen sich Membranen und Knotenpunkte der Zellverbände mit Kernen besetzt, wie sie dem jugendlichen und wachsenden Fettgewebe zukommen, an vielen Stellen sind die Kerne innerhalb der Membranen lang, schmal und blass, nur mit Mühe als solche noch erkennbar, an anderen Stellen enthalten sie noch etwas Zellenprotoplasma. Das erwähnte Netzwerk, welches den grossen centralen Fetttropfen ringsum überzieht, löst sich bei starker Vergrösserung auf in eine Anzahl sternförmiger Figuren, welche aus einem centralen Protoplasmahäufchen bestehen, von welchem Fäden ausstrahlen, die lauter kleine runde Lücken umspinnen. Die Lücken stimmen in Gestalt und Grösse mit den nicht confluirten Fetttröpfchen überein, welche wir am frischen Object gesehen hatten. Die sternförmigen Gebilde enthalten nur zum Theil noch deutlich roth gefärbte chromatinhaltige Kerne, ja an einigen der kleineren „Fettzellen" (im alten Sinne) sieht man die Fettkugel mit mehreren rundlichen granulirten Zellen belegt, deren Kerne normalen Bindegewebszellen gleichen, deren Zellenleib aber noch keine hellen, fetthaltigen Vacuolen aufweist. Man kann also gewissermaassen in dem Rahmen der späteren Fettzelle um einen centralen Fetttropfen 1) intacte rundliche oder polygonale

Zellen, 2) sternförmige Protoplasmafiguren mit färbbarem Kern und kleinen Fetttropfen, 3) ein Netzwerk von Protoplasma ohne Kern mit eingeschlossenen kleinen Fetttröpfchen und 4) den normalen grossen Fetttropfen ohne Netzwerk und Zellen, d. h. die richtige ausgebildete „Fettzelle" unterscheiden.

Epikrise: Ich halte diese Bilder für den Ausdruck einer Hemmungsbildung[1]). Die Grösse der Fettzellen ist erreicht, zuweilen sind auch darin kleine Unregelmässigkeiten zu beobachten; das Wesentliche liegt aber darin, dass sehr zahlreiche, an dem Zellverbande betheiligte Bildungszellen noch nicht zur einfachen Membran umgewandelt sind, sondern noch deutlich ihre Zellennatur bewahrt haben. Je mehr der Kern dieser Zellen abgeblasst, je mehr das sternförmige Protoplasma homogen ist, um so mehr nähern sich die Bilder dem normalen Zellverbande.

An die Schilderung der Entstehung des Fettgewebes im embryonalen und im frühesten Jugendzustande will ich diejenige des in seiner Entwickelung vollendeten, übrigens nicht durch Vorgänge irgend welcher Art in seiner Form veränderten Fettgewebes anreihen, und damit einmal die Reihe der normalen Entwickelungsprozesse abschliessen, ferner aber die unter normalen und pathologischen Verhältnissen am fertigen Fettgewebe sich vollziehenden Veränderungen dadurch deutlicher machen.

Es handelt sich um das subcutane Fettgewebe eines kräftigen, 35jährigen Mannes, welcher an einer in Folge Erysipelas faciei entstandenen Phleg-

[1]) Dass es sich thatsächlich um eine Hemmungsbildung des Fettgewebes, nicht um eine secundäre Veränderung schon fertig gebildeten Fettgewebes durch den lange Zeit bestehenden Erguss in die Bauchhöhle handelt, geht daraus hervor, dass der rechte Testikel noch hoch oben an den Bauchdecken gelegen ist, und in Folge des lange bestandenen Ergusses nicht hat in das Scrotum herabsteigen können, wiewohl sonst keine mechanischen Hindernisse dafür vorliegen.

Da wir nun die ersten Anfänge der Fettgewebsbildung bei Embryonen erst Ende des 5. oder Anfang des 6. Monats beobachten konnten, zu einer Zeit also, wo der Descensus testiculorum zwar noch nicht vollendet, aber doch schon stark im Gange ist, so müsste, wenn der Erguss auf das schon fertig entwickelte Fettgewebe eingewirkt hätte, der rechte Hoden doch wenigstens schon tiefer, nach dem inneren Leistenringe zu, oder vielmehr schon im Leistenkanal sich befinden, und entweder hier im weiteren Hinabsteigen gehindert worden sein, oder ungeachtet des Ergusses den Prozess des Hinabsteigens vollendet haben.

mone capitis gestorben war. Von dem gut entwickelten subcutanen Fettpolster der Bauchdecken wurden Stücke entnommen, und zwecks späterer Untersuchung vorbereitet.

Das gehärtete und in gewöhnlicher Weise mit Saffranin gefärbte Object zeigt, wie das Fettgewebe durch breitere und schmälere, kernarme Bindegewebszüge in kleinere Läppchen eingetheilt ist. In dem Bindegewebe, gelegentlich auch im Fettgewebe sieht man Blutgefässe auf Längs- und Querschnitten getroffen. Die einzelnen „Zellverbände" der Fettläppchen lassen erhebliche Grössenunterschiede unter einander nicht erkennen, sie liegen an einander abgeplattet, und bilden hier in Folge der durch die Nachhärtung in Alkohol bewirkten Extraction der Fetttropfen ein regelmässiges Maschenwerk, in dessen Knotenpunkten man Kerne wahrnehmen kann. Einige Bezirke erscheinen vollkommen kernlos.

Bei stärkster Vergrösserung erweist sich nun ein nicht geringer Theil der erwähnten Kerne als Endothelkerne kleinster Capillaren, welche einzelne „Zellverbände" oder kleinere Gruppen solcher umspinnen und versorgen. Die übrigen Kerne liegen frei in den Knotenpunkten des Maschenwerks, lassen von Zellsubstanz nichts erkennen, und gehören der schon bekannten, in der Einleitung als Typus der Endothelkerne (E-K) beschriebenen Form an. Freilich zeigen die wenigsten alle dem beschriebenen Typus eigenen Merkmale, die meisten zeigen die Rückgangsformen desselben, sind schmal, blass und ohne Kernkörperchen.

In den Septen gelangen Kerne nur andeutungsweise als schmale, blasse Anschwellungen dieser zur Beobachtung, und auch dies sieht man nur an ganz vereinzelten Verbänden.

Epikrise: Die bekannten grossen, von einer anscheinend homogenen Membran umgebenen Fettklumpen des fertigen, ruhenden Fettgewebes lassen an den Knotenpunkten, wo mehrere Membranen aneinanderstossen, beinahe regelmässig einen oder — seltener — mehrere Kerne von verschiedener Ausbildung des Endotheltypus erkennen, jedoch mit so blasser Umgebung, dass ein wirkliches Zellprotoplasma nicht zu sehen ist. Die Septa selbst sind kernlos, lassen nur hie und da einmal die ersten Anfänge von Kernen auftreten.

Die in den Knotenpunkten beobachteten, eines deutlichen Zellenleibes entbehrenden Kerne erhalten, wie zahlreiche andere Präparate gelehrt haben, sehr leicht eine zellige Structur, und zeigen sodann alle Eigenschaften fixer und wandernder Gewebszellen.

Die Reihe der progressiven Veränderungen am fertigen Fettgewebe will ich mit dem Verhalten desselben bei der — asep-

tischen — Wundheilung beginnen. Die betreffenden Vorgänge lernte ich zunächst an Präparaten kennen, welche von dem Hautrande einer granulirenden Wunde stammen.

Es handelt sich nehmlich um eine breite, bis in die Musculatur hineingehende Wunde am Arme eines 18jährigen kräftigen Menschen. Die Wunde wurde 5 Tage lang durch Tamponade behandelt, und sodann secundär geschlossen. Von den zwecks Anfrischung der Wundränder abgeschnittenen, der Wunde zunächst liegenden Hautstreifen erhielt ich von Herrn Professor Helferich ein lebenswarmes Stück zu näherer Untersuchung.

Die mikroskopischen Bilder zeigen subcutanes Fett- und Bindegewebe, welche schon bei schwacher Vergrösserung durch das Auftreten zahlreicher Kerne bezw. Zellen in den Septen und Knotenpunkten des Fettgewebes, sowie auch in den die Fettläppchen umgebenden Bindegewebszügen vom normalen Fettgewebe gänzlich verschieden sind. Ein erheblicher Grössenunterschied zwischen den einzelnen Fettzellen besteht nicht. Besonders reichlich finden sich die Kerne in den der granulirenden Wunde zunächst gelegenen Partien des Fettgewebes, weiter davon entfernt werden sie seltener, und das Fettgewebe hat hier mehr die Structur des normalen. Blutgefässe längs- und quergetroffen, werden sowohl im Fett- als auch im Bindegewebe sichtbar. Im Fettgewebe treten ferner noch zwischen den Kernen und Zellen unregelmässig umgrenzte Saftspalten auf.

Untersucht man die kernreichen Stellen des Fettgewebes nun mit stärkerer Vergrösserung, so zeigt sich, dass es sich hier sowohl um freie Kerne, als auch um wirkliche Zellen handelt, welche in den stark erweiterten Knotenpunkten und, die Fettzellen von einander drängend, in den Septen auftreten. Die Gestalt der Kerne entspricht vorwiegend dem eingangs als Typus der Endothelkerne beschriebenen; die Form der Zellen ist theils spindelig, theils mehr rund. Was die Lage der Kerne bezw. Zellen betrifft, so treten sie theils in, theils an den Membranen der Fettzellen auf, d. h. die normal als homogene derbe Faser erscheinende Membran ist an den kernhaltigen Stellen entweder in zwei Lamellen getheilt, zwischen denen der Kern eingeschlossen liegt, oder die Kerne liegen der übrigens unveränderten Membran unmittelbar an. Wo die Umbildung der Kerne in Zellen erfolgt ist, erscheint die Membran durch Zellen ersetzt, welche in ihren Verlauf eingeschaltet sind. An einzelnen Stellen kommt sogar ein vollständiger Ersatz der anfangs homogenen Membran zur Beobachtung, so dass der, hier durch die Alkoholnachhärtung extrahirte Fetttropfen von einer Zellenkette umschlossen ist. Selbst in mehreren Lagen über einander geschichtet kommen solche Zellen vor, und ragen in das Lumen des Zellverbandes hinein (Fig. 2).

Das Verhalten der Kerne an sich verdient noch eine besondere Besprechung. In bei weitem grösster Anzahl gehören sie, wie schon erwähnt, dem Typus der Endothelkerne (Fig. 1, f) an, haben eine bläschenförmige Gestalt, eine zarte, rothe Membran, helles leicht granulirtes Kernprotoplasma und einen oder mehrere intensiv gefärbte Kernkörperchen. An einigen Ker-

nen sieht man deutliche Kerntheilungsfiguren (Fig. 2, g). Nur selten findet sich die als Typus c beschriebene Kernform (Fig. 1, e), d. h. Kerne, welche kleiner als der vorhin erwähnte Typus, eine runde Gestalt haben, mit Saffranin diffus roth gefärbt sind und zahlreiche rothe Chromatinfäden besitzen. Kerne vom Leukocytentypus und dem der Eiterkörperchen fehlen überhaupt. Man sieht nun aber ausser den erwähnten Formen noch andere; lässt man nehmlich bei stärkster Vergrösserung die Mikrometerschraube wirken, so sieht man hie und da in den Membranen der „Fettzellenverbände" ganz blasse, schmale Kerne auftauchen (Fig. 1, a). Diese schwellen weiterhin an, nehmen den Farbstoff besser auf und lassen in der zarten Kernmembran etwas helles Kernprotoplasma erkennen (Fig. 1, b). Diese stäbchenförmigen Gebilde werden nun ferner immer grösser (Fig. 1, c) und in dem hellen, leicht granulirten Protoplasma werden ein oder mehrere Kernkörperchen sichtbar (Fig. 1, d). Sie zeigen also alle der eingangs als Typus E-K beschriebenen Kernform zugesprochenen Eigenthümlichkeiten. Zum Schluss sei noch kurz eine besondere, allerdings nur selten zur Beobachtung gelangende Kernform erwähnt. Man sieht nehmlich in den Membranen der Fettzellen hie und da kleine, unregelmässige, intensiv roth gefärbte Klumpen, isolirt oder zu mehreren neben einander gelegen (Fig. 1, b).

Epikrise: In obigem Präparat haben wir ein weder durch eingewanderte Leukocyten noch Blutungen oder sonstige Vorgänge complicirtes, reines Bild von dem Verhalten des subcutanen Fettgewebes bei der Heilung vor uns.

Die erwähnten zahlreichen Kerne und Zellen in den Septen und Knotenpunkten des Fettgewebes sind als in loco entstandene, nicht von aussen her eingewanderte Elemente, wie Leukocyten oder eingewanderte Bindegewebszellen, anzusehen. Von Leukocyten unterscheiden sich die beschriebenen Kerne und Zellen schon durch ihre Gestalt und Grösse. Vor einer Verwechselung mit eingewanderten Gewebszellen bewahrt uns einmal der Umstand, dass neben den Zellen sich auch freie Kerne in Menge finden; denn es ist nicht anzunehmen, dass ein Theil der eingewanderten Zellen ihr Protoplasma verloren hätte, während andere in unmittelbarer Nähe der freien Kerne gelegene es noch besässen. Ferner spricht auch die Lage der Kerne bezw. Zellen in allseitig geschlossenen Hohlräumen wie den durch Zusammenstossen dreier „Zellverbände" gebildeten sog. Knotenpunkten und den durch das Auseinanderweichen zweier sich berührender Zellverbände entstehenden Lücken für ein Entstehen der betr. Kerne und Zellen in loco. Man müsste, wenn es sich in der

That um eingewanderte Elemente handelte, doch an irgend einer Stelle der in Menge angefertigten Präparate ein Bild finden, welches das Einwandern sicherstellt. Am sichersten weist das in Fig. 1 abgebildete Verhalten der Kerne und Zellen zu den Membranen der Fettzellen darauf hin, dass sie nicht eingewandert, sondern dort entstanden sind.

An die gewöhnliche Art der Entstehung von Kernen und Zellen, d. h. auf dem Wege directer und indirecter Kerntheilung, ist ebenso wenig zu denken, da einerseits Bilder fehlen, welche auf directe Kernvermehrung schliessen liessen, andererseits weil man an vielen Stellen des Präparates durch Theilung hervorgegangene Zellen antrifft, welche durch den Reichthum ihrer Kerne an Chromatin, die rundliche Gestalt der Kerne und ausgebildete Zellsubstanz völlig von den Elementen Fig. 1, a—f verschieden sind.

Es handelt sich daher um in loco entstandene, unter normalen Verhältnissen nur unsichtbare und den gewöhnlichen Kernfärbungsmitteln nicht deutlich zu machende, zellenartige Elemente, welche in einem gewissen Schlummerzustand verharren, durch bestimmte Reize aber — hier beispielsweise durch den bei der Wundheilung lebhafteren Saftstrom — zum Erwachen gebracht worden sind.

Die beschriebenen blassen und schmalen Kerne, welche in den Membranen der „Zellverbände“ sichtbar sind, und durch allmähliches Anschwellen schliesslich alle Eigenschaften des Typus E-K erhalten, sind als die Entwickelungsstadien jener anzusehen. Daneben finden sich freilich auch unregelmässige Erwachungsformen, für welche ich die am Ende der Beschreibung erwähnten isolirten oder in kleinen Haufen beisammen liegenden, unregelmässigen Chromatinklumpen halten möchte. Als eine ebenfalls normale Form des Erwachens schlummernder Kerne ist die als Typus c beschriebene Kernform anzusehen.

Die in oder an den den Fetttropfen umhüllenden Membranen erwachten Kerne werden nun weiterhin zu Zellen, welche die Membran theilweise oder ganz ersetzen. Die anscheinend eine homogene Faser darstellende Membran ist somit kein einheitliches Gebilde, sondern als eine Vielheit von Zellen anzusehen, die ihre charakteristischen Merkmale, wie Kern und Protoplasma gewis-

sermaassen verloren hatten, und erst unter besonderen Umständen dieselben wieder erhielten.

Die völlig erwachten Zellen besitzen, wie das Präparat beweist, nun weiterhin die Fähigkeit, sich auf dem gewöhnlichen Wege der Mitose fortzupflanzen.

Um das Verhalten des Fettgewebes nun auch in einem späteren Stadium der Wundheilung, speciell bei der Narbenbildung kennen zu lernen, brachte ich einem grossen Hunde eine, Cutis und Subcutis umfassende Schnittwunde bei, welche sofort durch Nähte geschlossen wurde. Die Blutung war nur gering. Nach 10 Tagen wurde die völlig reactionslos geheilte, wohl verklebte Wunde excidirt und behufs späterer Untersuchung sogleich in Härtungsflüssigkeit eingelegt.

Die zur mikroskopischen Untersuchung nothwendigen Schnitte sind so angelegt, dass die junge Narbe rings von Fettgewebe umgeben in situ getroffen ist. Dieselbe tritt schon bei schwacher Vergrösserung durch eine grosse Menge von Kernen und das Fehlen von „Fettzellenverbänden" gegenüber dem benachbarten Gewebe hervor. Das Fettgewebe der Nachbarschaft zeigt ausser einem erheblichen Grössenunterschied seiner einzelnen Zellverbände noch eine grosse Anzahl von Kernen in den Septen und Knotenpunkten. Je weiter von dem Granulationsgewebe der Narbe entfernt, um so spärlicher werden die Kerne, und um so gleichmässiger ist die Grösse der „Zellverbände". Gefässe auf Längs- und Querschnitten finden sich sowohl in dem Fett-, als auch besonders in dem Granulationsgewebe.

Bei stärkerer Vergrösserung treten, wie an dem vorigen Präparat, so auch hier zahlreiche Kerne an und in den die Fetttropfen umhüllenden Membranen hervor. Ebenso beobachtet man eine Umwandlung der Membranen in Zellen von spindelförmiger Gestalt, namentlich an den kleineren, der jungen Narbe zunächst gelegenen Zellverbänden. Auf der Grenze vom Fettgewebe zu dem zellenreichen Granulationsgewebe beobachtet man, wie aus den zellig gewordenen Membranen der „Zellverbände" sich schmale spindelförmige Zellen loslösen und in das junge Narbengewebe übergehen.

Je weiter entfernt von dem Granulationsgewebe die „Zellenverbände" des Fettgewebes gelegen sind, um so mehr nehmen die als solche deutlich erkennbaren, zelligen Elemente in den Membranen ab, hier überwiegen die Kerne, welche theils den bekannten Typus E-K bezw. dessen Vorstufen, theils andere Eigenthümlichkeiten zeigen. Man sieht nehmlich ausser dem Endotheltypus zahlreiche Kerne auftreten, deren intensiv roth gefärbtes Chromatin klumpig zerfallen und durch zarte Fäden verbunden oder U- und S-förmig gekrümmt ist, Kerntypen, wie sie eingangs als Typus der Leukocytenkerne und Eiterkörperchen beschrieben sind. Manche lassen von Zellenprotoplasma nichts erkennen, andere besitzen einen schmalen hellen oder

grösseren, gelegentlich leicht gekörnten Zellenleib. In denjenigen Partien, in denen die zelligen Elemente in den Membranen spärlich oder gar nicht mehr vorhanden sind, schwinden auch die letztbeschriebenen Kernformen mehr und mehr, sie haben meist nur den Endotheltypus bezw. dessen Vorstufen. Kerne vom Typus der jungen Gewebszellen, welche als Typus c in der Einleitung beschrieben sind, finden sich selten.

Was die Structur des jungen Narbengewebes betrifft, so findet sich hier, wie schon erwähnt ist, von Fettgewebe nichts mehr. Dasselbe besteht vielmehr zum grössten Theil aus Zellen, welche theils spindel- oder sternförmig, theils auch mehr rundlich und mit kleinen Ausläufern versehen sind. Sie besitzen einen grossen bläschenförmigen Kern (Typus E-K). An einigen Zellen kann man den Uebergang in Fasern beobachten, d. h. Verdichtung des Protoplasmas, Längerwerden des Zellenleibes unter gleichzeitiger Schrumpfung des Kernes, welcher sich mehr dem Typus der Leukocytenkerne oder dem der Eiterkörperchen nähert. Andere Zellen werden unter Abblassen ihres Kernes bis zu völligem Schwund desselben zu einer hellglänzenden Intercellularsubstanz. Ferner liegen zwischen den Zellen längliche unregelmässig umgrenzte Saftspalten, in deren Wandungen man meist Kerne, seltener Zellen gewahrt. Zwischen den Zellen, Fasern und Saftspalten tauchen endlich noch zahlreiche Kerne auf, welche nicht allemal einen deutlichen Zellenleib besitzen und entweder Formen aufweisen, welche den im vorigen Protocoll beschriebenen Entwickelungsstadien des Endotheltypus gleichen, oder, was das häufigere ist, einen klumpigen Zerfall oder eine Krümmung ihres intensiv gefärbten Chromatins erfahren haben.

Epikrise: Während es sich in dem vorher beschriebenen Präparat um das Verhalten des Fettgewebes in der Nähe einer — aseptisch — heilenden Wunde, und zwar noch um ein ziemlich frühes Stadium des Heilungsvorganges, handelte, so lernen wir hier nicht nur denselben Prozess in einem späteren Stadium nochmals kennen, sondern auch den Ersatz von Fettgewebe durch Narbengewebe. Und zwar ist der Ersatz ein vollständiger, von dem früher vorhandenen Fettgewebe ist nichts mehr an der Verletzungsstelle zu sehen, dieselbe ist durch ein junges, zellenreiches Bindegewebe gekennzeichnet.

Das Zustandekommen der Narbe ist nun durch verschiedene Factoren bedingt, welche näher erörtert werden sollen. Wie aus dem Verhalten der „Zellverbände“ des Fettgewebes auf der Grenze zu dem Granulationsgewebe der Narbe hervorgeht, sind Kerne in den Membranen der „Verbände“ erwacht, zellig geworden und in das Narbengewebe übergegangen. Bewirkt ist dieses Zelligwerden der Membranen durch den in Folge des Hei-

lungsvorganges lebhafteren Saftstrom. Jedoch war dieser nicht allein im Stande die rapide wachsenden, aus dem Schlummerzustand erwachten und sich theilenden Zellen zu ernähren, auch das aufgespeicherte, von den Membranen eingeschlossene Fett wurde verzehrt. Daher das völlige Fehlen von „Fettzellverbänden“ in dem Narbengewebe und das Kleinerwerden der dem Narbengewebe zunächst gelegenen „Zellverbände“, deren Membranen zellig geworden waren! Wir haben somit die Entstehung einer jungen bindegewebigen Narbe im Fettgewebe aus Schlummerzellen, welche nach ihrem Erwachen sich aus den Membranen der „Zellverbände“ des Fettgewebes losgelöst haben! — Die Narbe selbst geht in den Zustand der Schrumpfung über, wie aus dem Fasrigwerden einzelner Zellen sowie aus der Umbildung von Zellen zu Intercellularsubstanz hervorgeht. Die progressiven Zustände beginnen hier also in regressive überzugehen. Auch die sowohl im Granulationsgewebe, als auch im Fettgewebe neben den bekannten Kernformen (E-K und c) beobachteten Formen vom Typus der Leukocytenkerne und Eiterkörperchen möchte ich als Producte regressiver Zustände betrachten, d. h. entweder als Zerfallsproducte der ersterwähnten, vollständig entwickelten Kernformen oder als unvollständig erwachte. Freilich kann man es denselben nicht allemal ansehen, ob sie wirkliche Leukocyten oder Zerfallsproducte anderer Kerne bezw. Zellen sind, ich lasse es daher bei manchen dahingestellt. Dass diese Kernformen aber bei regressiven Zuständen von Gewebskernen bezw. -Zellen vorkommen, dafür sprechen sowohl solche Bilder, welche man bei überstürzter Umbildung von Fasern zu Zellen antrifft, als namentlich solche bei beginnender Eiterung.

Wie das Fettgewebe einen vollständigen Ersatz durch Narbengewebe erfahren kann, so habe ich den umgekehrten Vorgang, nehmlich Umbildung einer alten Narbe im Fettgewebe wieder zu Fettgewebe, an einer 11 Monate alten Narbe in der Haut und dem Unterhautgewebe eines grossen Hundes beobachten können.

Das Präparat zeigt ein derbes, altes Narbengewebe (Fig. 3, B), welches das subcutane Fettgewebe auf eine weite Strecke hin ersetzt hat. Sowohl mitten im Bindegewebe, als auch in der Nähe desselben liegen kleinere und grössere Fettläppchen, welche in Form schmaler Streifen gegen das Binde-

gewebe vorwuchern. Beide Gewebsarten zeigen ein von der normalen Structur darin abweichendes Verhalten, dass sie, namentlich auf der Grenze des einen zum andern, zahlreiche Kerne erkennen lassen, welche in einiger Entfernung von der Berührungszone beider mehr und mehr abnehmen. Auch die einzelnen „Zellverbände" des Fettgewebes lassen in der Nähe des Bindegewebes erhebliche Grössenunterschiede unter sich erkennen, welche weiter entfernt von jenem wenig oder gar nicht bemerkbar sind.

Blutgefässe verschiedenen Kalibers sieht man im Fett- und Bindegewebe auf Längs- und Querschnitten; im Bindegewebe sind ferner noch Saftspalten in Menge vorhanden, in deren Nähe die Kerne besonders deutlich hervortreten.

Untersucht man mit stärkster Vergrösserung, so zeigt das Bindegewebe in der Nähe des vorwuchernden Fettgewebes zahlreiche längliche, mehr oder weniger intensiv gefärbte Kerne mit meist deutlich erkennbaren Zellenleibern. Viele von den Kernen bezw. Zellen enthalten ein bräunliches, in unregelmässigen Klumpen abgelagertes Pigment (Fig. 3, p S), ein Zeichen, dass hier vor längerer Zeit Blutungen in das Gewebe hinein erfolgt sind, deren Resorption nicht vollständig gewesen ist. Auf der Grenze des Bindegewebes zum Fettgewebe beobachtet man, wie zellige Elemente des Bindegewebes — oft Pigment enthaltend — in die Membran schon vorhandener grösserer und kleiner „Zellverbände" übergehen (Fig. 3, D Sr) und zu einer Vergrösserung dieser führen. So entstehen die mehrkernigen, den centralen Fetttropfen umhüllenden Membranen, deren Kerne gelegentlich noch einen Zellenleib erkennen lassen, Gebilde, wie wir sie schon früher kennen gelernt haben. Andere spindlige Zellen des zellig gewordenen alten Narbengewebes nehmen Fett in Form kleinster Tröpfchen auf, diese confluiren zu einem grösseren Fetttropfen, welchen die Zellen rings umschliessen, und die bekannte Siegelringform junger und wirklicher Fettzellen bilden. Aus diesen einkernigen Gebilden gehen später die mehrkernigen auf die oben beschriebene Weise hervor.

Die Kerne zeigen entweder den Endotheltypus oder den, als Typus c beschriebenen, der jungen Gewebszellen. Die übrigen früher erwähnten Kerntypen fehlen hier.

Epikrise: Das eben beschriebene Präparat zeigt uns nicht nur die Umwandlung alten derben Narbengewebes zu Fettgewebe, sondern giebt auch über das spätere Verhalten der Schlummerzellen bezw. -Kerne im Allgemeinen Aufschluss. Wir sehen nehmlich, dass diejenigen Zellen des Granulationsgewebes, welche bei der Narbenbildung zu Fasern und Saftspalten umgebildet sind, hiermit nicht, wie man bisher angenommen hat, als Zellen untergegangen sind, dass sie vielmehr aus diesem sog. Schlummerzustand erwachen, wieder sichtbar werden können, und, wie es hier geschehen ist, wieder Fettgewebe zu bilden im Stande sind.

Gewissermaassen ein noch weiteres Stadium der Umbildung habe ich in einem Falle von alter Schwielenbildung in der Wand des linken Herz-Ventrikels bei einem Fall von Kranzarterienerkrankung gefunden.

Die etwa 5 mm dicke fibröse Schwiele enthält aussen einen frischen, rauhen Fibrinbelag. Auf dem Durchschnitt ist gelbes Fettgewebe zu erkennen. Am gehärteten Präparat sieht man, wie der Haupttheil der Schwiele aus Narbengewebe besteht mit reichlichem Pigmentgehalt der Bindegewebszellen. Nach der Oberfläche zu findet sich eine Lage von Fettgewebe. In der äussersten bindegewebigen Lage findet sich frische Umbildung des Narbengewebes in Zellen und ein Uebergang derselben in die bedeckende dünne Fibrinlage. Der an diese frische Entzündung angrenzende Theil des Fettgewebes lässt nun eine so grosse Zahl von Kernen und Zellen um die Fettkugel herum erkennen, dass stellenweise ein ganzer Kranz von spindelförmigen Zellen anstatt der einfachen Membran den Fetttropfen umschliesst. Sehr viele dieser Zellen enthalten feinkörniges Pigment.

Epikrise: Da nirgends frische Blutungen vorhanden sind, so deute ich die Bilder so, dass hier, wie bei der Narbe des vorigen Falles pigmenthaltige Bindegewebszellen in die Membranen um die Fetttropfen übergegangen sind, und dass sie anlässlich der frischen recidivirenden Entzündung mitsammt ihrem Pigment wieder zu dem zelligen Zustande erwacht sind.

Den Besprechungen progressiver Veränderungen im Fettgewebe soll endlich noch das Verhalten desselben bei entzündlichen Vorgängen angereiht werden.

Besonders deutlich konnte ich diese an Schnitten beobachten, welche aus dem subcutanen Fett- und Sehnengewebe aus der Nähe eines nach Typhus abdominalis in den Bauchdecken eines Mannes entstandenen chronischen Abscesses stammen. Der ganze Eiterheerd wurde von Herrn Professor Helferich im Februar 1889 exstirpirt und dem pathologischen Institut zur Untersuchung übersandt.

Das frische Präparat zeigte einen weichen Tumor, aus welchem sich an vielen Stellen von der Schnittfläche Eitertropfen entleerten. Bakterien waren nicht nachweisbar.

Das gehärtete und mit einer Lösung von Methylenblau gefärbte Object zeigt bei schwacher Vergrösserung das Fettgewebe in allen Uebergängen von der normalen Beschaffenheit bis zur vollständigen eitrigen Schmelzung, ohne dass der Prozess irgendwo durch entzündliche Exsudation oder erhebliche Leukocyteneinwanderung gestört wäre.

Man sieht in den Septen und Knotenpunkten des als solches noch deutlich erkennbaren Fettgewebes eine Menge von Kernen auftreten, welche nach

dem Entzündungsheerde zu immer zahlreicher werden. Gleichzeitig lässt sich in der Nähe des Entzündungsheerdes eine deutliche Verkleinerung der einzelnen „Zellverbände" des Fettgewebes erkennen. Den Uebergang des Fettgewebes zu der vollendeten eitrigen Schmelzung bildet eine aus mehreren Zellenlagen bestehende, äusserst kernreiche Schicht, in welcher von der Structur des Fettgewebes nichts mehr zu sehen ist.

Bei stärkster Vergrösserung zeigen sich folgende Einzelheiten: Die Kerne in den Septen und Knotenpunkten des Fettgewebes sind theils in, theils an den Membranen der „Zellverbände" gelegen und zeigen meist den Endotheltypus oder dessen Entstehungsformen. Nach dem Entzündungsheerde zu werden, wie schon erwähnt, die Kerne zahlreicher und besitzen meist einen langen, spindelförmigen Zellenleib. Die so entstandenen Zellen treten besonders an den verkleinerten „Zellverbänden" auf und haben hier die den Fetttropfen umhüllende Membran ersetzt. Auf der Grenze des Fettgewebes zu der Schicht der stärksten Zellenwucherung sieht man nun die zelligen Elemente der Membranen in jene übergehen und zu theils spindel-, theils sternförmigen grossen Zellen anwachsen, welche einen hellen bläschenförmigen oder kleineren intensiver gefärbten Kern besitzen, welcher an einzelnen mehr oder minder deutlich Kerntheilungsfiguren zeigt. Nach der Zone der vollendeten eitrigen Schmelzung zu zerfallen die Zellen und ihre Kerne, man sieht nur noch Trümmern von solchen neben zahlreichen freien Kernen oder kleinen rundlichen Zellen, deren Chromatin eine Zerklumpung oder Krümmung erfahren hat, so dass die bekannten leukocyten- oder eiterkörperchenähnlichen Kernformen entstehen.

Wie viel von den eben beschriebenen Gebilden etwa wirklich eingewanderte Leukocyten sind, lasse ich dahingestellt. Sie finden sich besonders reichlich in der Schicht der vollendeten eitrigen Schmelzung und nehmen nach dem noch erhaltenen Fettgewebe zu ab, so dass sie hier nur noch sehr spärlich oder gar nicht mehr vorhanden sind. In dem normalen, keinen Grössenunterschied seiner einzelnen „Zellverbände" mehr aufweisenden Fettgewebe gelangen die bekannten Endothelkerntypen oder deren Entwickelungsstufen jedenfalls ohne irgend welche Beimischung fremder Kernformen zur Beobachtung.

Epikrise: Während es sich bei der Wundheilung in dem Fettgewebe um ein Erwachen der Zellmembranen zu Zellen und eine directe Umwandelung des Fettgewebes zu Granulationsgewebe handelte, so sehen wir hier die erwachten zellenartigen Elemente der die Fettkugeln umhüllenden Membranen in Eiterung übergehen.

Nach dem gewöhnlichen Sprachgebrauch würde man die Vorgänge bei der Wundheilung als Regeneration, die zur Eiterung führenden als Entzündung bezeichnen. Die Beschreibung lehrt nun aber, dass beide Vorgänge damit beginnen, dass die

schlummernden Zellenelemente erwachen, und ein sehr zellenreiches Gewebe bilden, welches weder dem Bindegewebe noch dem Fettgewebe gleicht. Erst nachdem aus diesem Zustande das eine Mal Rückbildung zu Bindegewebe, das andere Mal völlige Umbildung auch der letzten noch erhaltenen Zelle und somit Schmelzung eingetreten ist, lässt sich ein Urtheil gewinnen, welchen Ausgang das Erwachen der Schlummerzellen nehmen wird. Im Ablauf beider Vorgänge folgt dem Erwachen der Zellen mitotische Theilung, welche demnach ebensowenig, wie das Erwachen der Zellen selbst erlaubt, den Prozess als Regeneration oder Entzündung zu bezeichnen, bevor die erwähnten Endstadien erreicht sind.

Zahlreiche andere Präparate, welche das Verhalten des Fettgewebes bei rapide verlaufenden Phlegmonen des Unterhautgewebes zeigen, lassen nicht jenen allmählichen Uebergang des normalen Gewebes in die vollendete eitrige Schmelzung erkennen.

Derselbe ist hier ein unmittelbarer, die Schicht der Zellenwucherung und -vermehrung fehlt: Die Septa und Knotenpunkte des Fettgewebes auf der Grenze zu dem zerfallenen, in seiner ursprünglichen Structur nicht mehr erkennbaren Gewebe sind durch ein sehr reichliches, an vielen Stellen durch Hämorrhagien complicirtes entzündliches Exsudat stark verbreitert, welches eine fädige oder netzartige Anordnung besitzt. In dem ziemlich dichten Filzwerk von Fibrinfäden sieht man deutliche Gewebskerne, von denen viele in Nekrose übergegangen sind, meist ohne Zellenleib neben massenhaften Kern- und Zellentrümmern und jenen zuletzt erwähnten Kernformen liegen, welche als Typen der Leukocytenkerne und derjenigen der Eiterkörperchen bezeichnet sind. Untersucht man weiter nach dem normalen Gewebe zu, so findet man, dass die entzündliche Exsudation zwar abnimmt, jedoch tritt das im vorigen Präparat beobachtete Erwachen von Kernen in und an den Membranen der einzelnen „Zellverbände“ hier nicht mit gleicher Deutlichkeit hervor. Wir haben hier nur wenige Kerne und neben dem nur selten vorhandenen Endotheltypus denjenigen der Leukocyten und Eiterkörperchen.

Epikrise: Das sehr reichliche die Stoffwechselproducte derjenigen Mikroorganismen, welche die Phlegmone erzeugt haben, mit sich führende, stark giftige Exsudat hat hier zu einer fast momentanen Abtödtung der betroffenen Gewebe geführt. Auch das nur mangelhafte Erwachen von Gewebskernen in weiterer Entfernung von dem vollendeten Gewebszerfall deutet an, dass der

Prozess ausserordentlich heftig und schnell verläuft. Auch hat man es hier offenbar mit einer reichlichen Einwanderung von Leukocyten zu thun, welche bestimmt sind, das abgestorbene Gewebe fortzuschaffen.

Experimentell an Hunden durch Injection chemischer Substanzen, wie Jod, Terpenthin, Digitoxin u. a., erzeugte Entzündungen und Eiterungen im Unterhautfettgewebe zeigen den beschriebenen ähnliche Bilder:

Es handelt sich entweder um eitrige Schmelzung der betroffenen Gewebspartien und ein langsames Vordringen des Prozesses, oder um sofortigen Gewebstod an der Injectionsstelle mit mehr oder minder reichlicher Exsudation und Leukocyteneinwanderung und rapiderem Verlauf des ganzen Prozesses. S. hierüber die Arbeiten von P. Grawitz Bd. 118 u. 127.

An dieser Stelle sei auch noch kurz das Verhalten des Fettgewebes bei chronischen Circulationsstörungen erwähnt. Von einem Falle von Herzfehler untersuchte ich das stark ödematöse Fettgewebe der Haut des Unterschenkels. Beim Einschneiden floss die helle Oedemflüssigkeit in Menge ab.

An gehärteten Präparaten zeigt sich eine starke Verbreiterung der Septen und Knotenpunkte des maschigen Fettgewebes. Kerne bezw. Zellen sind nur in geringer Anzahl zu sehen, sie zeigen bei stärkster Vergrösserung meist Zerfallserscheinungen.

Trümmer von Kernen finden sich fast überall, sowohl in den Septen als den Knotenpunkten, wo sie frei oder an und in den Membranen liegen.

Letzterer Umstand beweist, dass hier ehemals Kerne bezw. Zellen in Folge der reichlicheren Nahrungszufuhr erwacht sind. Das lange Bestehen des Oedems hat nun Zweierlei bewirkt: Es hat einmal durch seine Menge und den dadurch bewirkten Druck die Gewebe in ihrer Ernährung geschädigt, da die Circulation stark beeinträchtigt oder fast aufgehoben ist, sodann hat es auch mechanisch auflösend auf die Gewebszellen eingewirkt, und die anfangs erwachten Zellen und Kerne an ihrem Fortbestehen verhindert.

Es erübrigt noch, die Reihe der regressiven Veränderungen im Fettgewebe, die man als atrophische bezeichnet, zu besprechen. Bis zu einem gewissen Grade normal finden sie sich im höheren Lebensalter, stärkere Grade, besonders bei jüngeren Individuen, sind stets pathologisch und Folgen chronischer Erkrankungen, langdauernder Säfteverluste und mangelhafter Ernährung.

Ich beginne mit demjenigen Zustand der Altersatrophie des Fettgewebes, welchen man aus später noch zu erörternden Gründen zweckmässig als fibröse Atrophie bezeichnen könnte.

Es handelt sich hier um das subcutane Fettgewebe eines alten, stark abgemagerten und an Phthisis pulmonum gestorbenen Mannes, dessen Section hier im November vorigen Jahres gemacht wurde.

Das sehr mässig entwickelte, makroskopisch gelblich-braun aussehende subcutane Fettgewebe zeigt bei frischer Untersuchung kleinere und grössere Fetttropfen, zwischen denen man durch Zusatz verdünnter Methylenblaulösung zahlreiche Kerne sichtbar machen kann. Die Fetttropfen enthalten ferner Pigment, welches in helleren oder dunkleren unregelmässigen kleinen Klumpen in denselben abgelagert ist, und zwar enthalten die kleineren Fetttropfen ein dunkleres, die grösseren ein helleres, leicht gelbliches Pigment.

Am gehärteten und gefärbten Object fällt auf den ersten Blick die grosse Menge von Bindegewebe gegenüber dem Fettgewebe auf. Letzteres unterscheidet sich vom normalen auch bei schwächster Vergrösserung schon deutlich durch den geringen Umfang seiner einzelnen Zellverbände und die, namentlich am Rande der Fettläppchen sichtbaren, zahlreichen intensiv roth gefärbten Kerne zwischen den durch Osmiumwirkung glänzend schwarz gefärbten Fetttropfen. Die breiten Bindegewebszüge, welche zwischen den kleinen Fettläppchen verlaufen, sind kernarm und lassen nur auf der Grenze zum Fettgewebe eine grössere Menge von Kernen erkennen. Gefässe sieht man sowohl im Bindegewebe, als auch im Fettgewebe, hier meist im Centrum der noch erhaltenen grösseren Läppchen gelegen.

Untersucht man nun zunächst das Fettgewebe bei stärkster Vergrösserung, so zeigt sich, namentlich am Rande der Fettläppchen oder an vereinzelten, im Bindegewebe zerstreut liegenden „Zellverbänden" die schon bekannte Siegelringform kleinster „Fettzellen" neben grösseren, mehrkernigen Formen. Die Fetttropfen sind hie und da in kleinere und grössere Tröpfchen zerfallen, die umhüllende Membran lässt, besonders deutlich an den einkernigen Fettbehältern, um den länglichen Kern einen schmalen spindligen Zellenleib erkennen (Fig. 4, b), in welchem kleinste Fetttröpfchen sichtbar sind. Die grösseren, mehrkernigen Zellverbände lassen in ihren Membranen neben einer oder mehreren Zellen eben beschriebener Form noch Kerne ohne Zellprotoplasma erkennen. Man sieht nun weiter, wie die zelligen Gebilde in den Membranen der „Zellverbände" an Grösse zunehmen, und zu einer Verkleinerung des centralen Fetttropfens führen, der anfangs schmale, stäbchenförmige Kern, welcher noch eine mehr diffuse Färbung und nur selten Kernkörperchen zeigt, erhält mehr und mehr die Eigenschaften der Endothelkerne. Das Zellenprotoplasma nimmt in gleicher Weise zu und enthält Fetttröpfchen verschiedener Grösse.

An den mehrkernigen Fettbehältern kann man, namentlich in der Nähe des Bindegewebes, mit grosser Deutlichkeit sehen, wie sich lange spindelförmige Zellen mit länglichem oder rundem Kern, um welchen herum Fetttröpfchen gelegen sind, aus der Membran loslösen (Fig. 4, a) und entweder zwischen den „Verbänden" liegen oder in das Bindegewebe übergehen. Hier sind sie dann entweder noch als längliche, in Faserbildung begriffene Zellen

erkennbar, oder sie haben schon eine Umbildung zu Intercellularsubstanz erfahren. Von ihrer ehemals zelligen Structur zeugt nur noch der längliche blasse Kern, in dessen Nähe kleinere und grössere Fetttröpfchen gelegen sind. Ein anderer, geringerer Theil der aus den zellig gewordenen Membranen losgelösten spindelförmigen Zellen geht eine Umwandlung zu langen gewundenen und hakenförmig gekrümmten, elastischen Fasern ein, welche in Folge der Osmiumwirkung graublau (Fig. 4, e) gefärbt sind. Sie enthalten häufig noch einen länglichen, diffus gefärbten Kern (Fig. 4, e), welcher unter Zerfall oder allmählichem Abblassen schwindet (Fig. 4, SK). Ein Theil der aus den atrophischen Zellverbänden losgelösten, und in das benachbarte Bindegewebe übergegangenen Zellen erfährt eine Umwandlung zu Saftkanälen, deren Wandungen theils noch deutliche Kerne oder Ueberreste solcher zeigen, (Fig. 4, d) theils kernlos sind. Die sonst noch an und zwischen den einzelnen „Zellverbänden" der Fettläppchen beobachteten Kerne, welche theils einen Zellenleib erkennen lassen, theils desselben entbehren, gehören dem Endotheltypus an oder zeigen dessen Entstehungs- und Rückgangsformen, Formen vom Typus c sind seltener, die vom Typus der Leukocyten und Eiterkörperchen finden sich nicht.

Ein eigenthümliches Verhalten der Intimazellen grösserer, in den Fettläppchen gelegener Gefässe verdient noch erwähnt zu werden: Man beobachtet nehmlich in denselben glänzend schwarze Fetttropfen bei gleichzeitiger Abnahme der benachbarten „Fettzellenverbände", ohne dass in deren Membranen Zellen oder überhaupt nur Kerne auftauchen.

Epikrise: Sowohl das hohe Alter des Patienten, als auch der lange Zeit hindurch bestandene Krankheitsprozess haben hier zu einer Atrophie der Gewebe geführt. Diese äussert sich an dem Fettgewebe darin, dass in den die Fetttropfen umhüllenden Membranen Kerne erwachen, zellig werden, und das aufgespeicherte Fett verbrauchen. So kommt es zu einer Verkleinerung der Fetttropfen. Weiterhin lösen sich nun die Zellen aus dem ursprünglichen Verbande, und gehen eine Umbildung in derbes fibrilläres und elastisches Bindegewebe ein. Der ehemals grosse, einen Zellverband darstellende fetthaltige Behälter kehrt unter Zelligwerden und Loslösung seiner einzelnen Componenten zur Jugendform zurück, und erfährt endlich gleichfalls eine Umwandlung zu Bindegewebe.

Einen noch weiteren Schritt der Rückkehr in den Jugendzustand konnte ich an dem atrophischen subcutanen Fettgewebe einer alten an Carcinoma ventriculi gestorbenen Frau beobachten. Hier sieht man an einigen Stellen auch die Umwandlung des Bindegewebes zu Schleimgewebe erfolgen.

In dem beschriebenen eigenthümlichen Verhalten der Intimazellen von Gefässen, welche in den Fettläppchen gelegen sind, ist noch eine weitere, freilich nur sehr geringe Möglichkeit des Fettschwundes gegeben.

Wir haben also einmal Aufzehrung des in den „Zellverbänden" aufgespeicherten Fettes seitens der in den Umhüllungsmembranen erwachten Schlummerzellen, ferner aber auch Aufnahme von Fett seitens der Intimazellen benachbarter Gefässe.

Die ersten Anfänge der rein pathologischen Atrophie im subcutanen Fettgewebe konnte ich an Präparaten beobachten, welche aus dem Fettgewebe der Planta pedis eines 33jährigen an Diabetes mellitus gestorbenen Mannes hergestellt sind.

Das Individuum war auf's Aeusserste abgemagert, das Fettpolster am Bauch minimal, graugelblich gefärbt. Das Fettgewebe der Planta pedis war gelblichweiss und liess makroskopisch nichts Besonderes erkennen.

Am gehärteten und gefärbten Präparat fällt zunächst eine mehr als normale Menge von Kernen in den Septen und Knotenpunkten des Fettgewebes auf. Die einzelnen Zellverbände zeigen unter einander mehr oder minder erhebliche Grössenunterschiede, so dass diejenigen, in deren Nähe zahlreichere Kerne beobachtet werden, kleiner sind als andere, welche kernlos sind oder nur einen oder wenige Kerne besitzen.

Betrachtet man die Kerne bei stärkster Vergrösserung, so erkennt man deutliche Endothelkerne, bezw. deren Vorstufen. Die fertigen Endotheltypen lassen in ihrer Nähe gelegentlich Zellprotoplasma erkennen.

Epikrise: Da entzündliche Vorgänge oder sonstige Störungen hier mit Sicherheit auszuschliessen sind, so hat man sich den Vorgang des Auftauchens der Kerne bezw. die beginnende Zellenbildung so zu denken, dass die starke Abmagerung hier zu einem Erwachen von schlummernden Kernen oder Zellen Veranlassung gegeben hat. Diese Kerne zehren von dem aufgespeicherten Fettmaterial und führen so zu einer Verkleinerung derjenigen „Zellverbände", deren Membranen eine grössere Menge von Kernen bezw. im Entstehen begriffenen Zellen erkennen lassen.

Die als gallertige Atrophie bezeichneten Vorgänge im Fettgewebe habe ich an Präparaten kennen gelernt, welche aus dem supericardialen Fettgewebe einer alten, an Carcinoma ventriculi gestorbenen Frau hergestellt worden sind.

Das makroskopisch gelblichbraun gefärbte, einer erstarrenden Gallerte ausserordentlich ähnliche und sehr saftreiche Fettgewebe zeigt bei frischer Untersuchung auf Zusatz von Essigsäure deutliche Mucinreaction: Feinste Fäden durchziehen das Gesichtsfeld nach allen Richtungen. Zwischen den Fäden sieht man sowohl pigmenthaltige, atrophische „Fettzellenverbände", als auch andere spindel- und sternförmige Zellen mit grossem granulirten Kern und kleinsten Fetttröpfchen. Die fädige Grundsubstanz zeigt endlich noch Saftkanäle und kleinste Blutgefässe, in deren Wandungen Kerne sichtbar sind.

Das gehärtete und gefärbte Object lässt in der reichlichen, bei schwacher Vergrösserung homogen erscheinenden Grundsubstanz zahlreiche Kerne erkennen, in deren Nähe gelegentlich kleine, glänzend schwarz gefärbte Fetttröpfchen gelegen sind. Neben diesen beobachtet man hie und da noch kleine „Fettzellenverbände" mit grösserem, ebenfalls glänzend schwarz gefärbtem, centralem Fetttropfen. Lange schmale Kanäle durchziehen die Grundsubstanz in verschiedenster Richtung, hie und da tauchen grössere oder kleinere Blutgefässe auf. Ausserdem beobachtet man noch grössere, unregelmässig umgrenzte und gelegentlich mit den langen schmalen Kanälen in Verbindung stehende Hohlräume, in denen grosse, stern- oder spindelförmige Zellen mit meist deutlich erkennbarem Kern gelegen sind.

Die am frischen Object Mucinreaction auf Zusatz von Essigsäure gebende Grundsubstanz erweist sich bei stärkster Vergrösserung nach Anwendung eines engen Diaphragmas als zart gekörnt (Fig. 3, g). Auf diese Grundsubstanz kommt es nun vorwiegend an, da sie bekanntlich bisher als ein Ausscheidungsproduct der Zellen gegolten hat. Hier und da sieht man in ihr noch einzelne ein- oder mehrkernige „Fettzellenverbände" mit grossem centralem Fetttropfen (Fig. 3, a). Die halbmondförmig gebogenen, in der Membran gelegenen Kerne lassen meist eine geringe Menge von Zellprotoplasma erkennen, in welchem kleinste Fetttropfen gelegen sind. Die Kerne selbst zeigen den bekannten Endotheltypus oder dessen Entwickelungsformen. Neben jenen noch deutlich als solche erkennbaren „Fettzellenverbänden" liegen in der Grundsubstanz Kerne, welche von zelliger Structur nichts mehr erkennen lassen. Die in der Nähe der Kerne gelegentlich noch vorhandenen kleinsten Fetttröpfchen deuten darauf hin, dass sie Abkömmlinge von ehemaligen „Zellverbänden" des Fettgewebes sind, deren Zellenleib aber in die körnige Grundsubstanz aufgegangen ist. Die Grundsubstanz erscheint somit als das Umbildungsproduct der ehemaligen „Fettzellenverbände". Noch deutlicher wird dies an Stellen, welche in der körnigen Grundsubstanz freie Kerne erkennen lassen, welche unter allmählichem Abblassen oder Zerklumpung ihres Chromatins zerfallen und in der Grundsubstanz verschwinden.

An manchen Stellen findet sich anstatt der körnigen, schleimigen Grundsubstanz eine homogene, aus zahlreichen hyalinen Kugeln zusammengesetzte Masse, welche, wie die an der Wandung einer solchen Kugel noch eben sichtbaren, schmalen Kerne andeuten, gleichfalls aus einer eigenthümlichen Zellenumwandlung hervorgegangen ist (Fig. 3, f).

Diese aus umgebildeten „Zellverbänden“ des ehemaligen Fettgewebes hervorgegangene schleimige Grundsubstanz zeigt weiterhin noch die Umwandlung kleinster, als wirkliche „Fettzellen“ zu bezeichnende, einkernige Gebilde zu runden Hohlräumen, deren wandständiger Kern (Fig. 3, c) endlich schwindet, so dass nur noch ein helles, auf dem Querschnitt rundes oder ovales Lumen in der Grundsubstanz übrig bleibt. Auf Längsschnitten stellen diese Gebilde lange schmale Kanäle dar, deren Wandungen hie und da noch lange spindelförmige Zellen mit kleinsten Fetttröpfchen in den einander berührenden schmalen Protoplasmafortsätzen zeigen. Meist lassen sie jedoch nur Kerne in den Wandungen (Fig. 3, c) erkennen, welche unter allmählichem Abblassen und Schmälerwerden endlich ganz schwinden. So entstehen längliche schmale Kanäle mit zarten Wandungen, welche theils Zellen, theils freie Kerne enthalten, theils auch kernlos sind. Ein anderer Theil ehemaliger kleinster „Fettzellen“ lässt einen eigenthümlich gallertigen (vacuolenähnlichen) Inhalt erkennen, welcher von einer kernhaltigen, an manchen Stellen auch kernlosen Membran umgeben in der körnigen Grundsubstanz liegt (Fig. 3, d).

Die erwähnten grösseren, unregelmässig umgrenzten und gelegentlich mit schmalen Saftkanälen in Verbindung stehenden Hohlräume in der schleimigen Grundsubstanz zeigen grosse spindelförmige oder rundliche und mit kleinen Ausläufern versehene Zellen, welche entweder einen grossen Endothelkern besitzen neben kleinsten Fetttropfen, oder auch kernlos sind (Fig. 3, b).

Epikrise: Wir haben hier mehrere Prozesse neben einander, und zwar:

1) Umbildung von Fettgewebe zu Schleimgewebe, welches frisch deutliche Mucinreaction giebt, am gehärteten Object eine feinkörnige Beschaffenheit hat. Es ist in grosser Menge vorhanden, ist also das Umbildungsproduct der bei weitem grössten Menge ehemaliger „Fettzellenverbände“. Der allmähliche Untergang von Zellverbänden bezw. deren Kernen in der körnigen Grundsubstanz beweist hinreichend, dass dieses Schleimgewebe nicht ein Abscheidungsproduct activer Zellenthätigkeit ist, sondern ein Umbildungsproduct derselben.

2) Umbildung von „Zellverbänden“ bezw. wirklichen „Fettzellen“ zu langen schmalen Saftkanälen, welche die Grundsubstanz in Menge durchziehen und deren Wandungen theils zellen-, theils kernhaltig, theils auch kernlos sind.

Diese Umbildung hat ein ebenfalls nicht geringer Theil ehemaliger „Fettzellen“ erfahren. Aus der Bildung der massenhaften Saftkanäle erklärt sich auch die grosse Menge von heller klarer Flüssigkeit, welche beim Einschneiden in frisches galler-

tiges Fettgewebe abfliesst. Als Unregelmässigkeiten dieser Umbildung zu Saftkanälen oder Capillaren ist die Entstehung der einkernigen, aus „Fettzellen“ hervorgegangenen Gebilde mit gallertigem (vacuolenähnlichen) Inhalt und die haufenweise in der Grundsubstanz gelegenen kleinen hyalinen Kugeln anzusehen.

3) Ein kleiner Theil ehemaliger „Zellverbände“ des Fettgewebes wird zu permanenten Zellen des Schleimgewebes, diese liegen in den grossen unregelmässig umgrenzten Hohlräumen, welche in der Grundsubstanz zerstreut sichtbar sind.

Literaturübersicht und Kritik.

Fassen wir nun die in Obigem beschriebenen Veränderungen des Fettgewebes nochmals zusammen, und vergleichen dieselben mit den Befunden früherer Autoren, so kommen wir betreffs der objectiven Beobachtungen mehrfach zu ganz übereinstimmenden Resultaten. Es liegt nicht in meiner Absicht, eine historische Schilderung der Entwickelung und des Verhaltens des Fettgewebes zu geben, welches schon oftmals Gegenstand wissenschaftlicher Untersuchungen gewesen ist; ich verweise daher in dieser Beziehung auf die Abhandlungen von Flemming (Archiv für mikroskop. Anatomie und Physiologie Bd. VII und XII), auf welche ich mich hier auch hauptsächlich beziehen will.

Was zunächst die Entwickelung des Fettgewebes anbetrifft, so stimme ich mit den Autoren (Virchow, Kölliker, Frey, Flemming u. A.) darin überein, dass es in seiner ersten Anlage aus den zelligen Elementen des Bindegewebes oder dessen Vorstufe, des Schleimgewebes, hervorgeht, wie es sich im Unterhautgewebe von Embryonen bis zum Ende des V. und Anfang des VI. Monats findet. Wir sehen dasselbe hier aus rundlichen oder ovalen bis spindelförmigen Zellen mit grossen bläschenförmigen Kernen entstehen, welche sich in den tieferen Schichten der Subcutis eines sechsmonatlichen menschlichen Embryos in Haufen angeordnet vorfinden. Diese zelligen Elemente nehmen kleinste Fetttröpfchen auf, welche allmählich zu grösseren confluiren, und endlich einen einzigen grossen Fettklumpen bilden, welcher den bläschenförmigen Kern nebst Protoplasma der Zelle an die Wand derselben drängt. Der Kern wird schmäler, halbmondförmig gebogen, das Protoplasma der Zelle, besonders reich-

lich in der Nähe des Kernes vorhanden, endet in lange spitze Ausläufer, so dass der meist einfache, seltener aus mehreren grossen Fetttropfen bestehende centrale Fettklumpen von einer langen und schmalen, kreisrunden Spindelzelle umgeben erscheint. So entsteht die junge „Fettzelle“ der Autoren, welche noch als richtige „Zelle“ zu betrachten ist: aus ihr bilden sich nach unserer Auffassung „Zellverbände“, derart, dass benachbarte Zellen, bezw. zellig gewordene Kerne in die Membran derselben übergehen, und so zu einer Vergrösserung der jungen „Fettzelle“ führen.

Die erwähnten „zellig gewordenen“ Kerne entstehen allmählich aus dem Schleimgewebe, d. h. werden in demselben sichtbar, und treten zuerst als ganz blasse, chromatinarme, schmale Gebilde auf, schwellen weiterhin an, nehmen Chromatin auf, und wachsen zu ovalen oder bläschenförmigen Kernen mit zarter Membran, hellem granulirten Protoplasma und einem oder mehreren Kernkörperchen heran. Diese Kerne besitzen anfangs einen ganz hellen Hof von Protoplasma um sich herum, derselbe wird alsdann granulirt, leicht gefärbt und nimmt eine ovale oder spindelförmige Gestalt an.

Manche Kerne zeigen Andeutungen von mitotischer Theilung, ein Zeichen also, dass es sich hier nicht nur um ein einfaches Erwachen von Kernen in der Grundsubstanz handelt, sondern auch um eine Vermehrung der schon erwachten.

Indem nun zu der jungen „Fettzelle“, wie erwähnt, neue zellenartige Elemente hinzutreten, entstehen zunächst die sog. „Doppelsiegelringformen“, jene Form der Fettbehälter, deren Fetttropfen von einer Membran umgeben ist, welche an zwei gegenüberliegenden Stellen Kerne enthält, in deren Nähe man gewöhnlich noch Zellprotoplasma findet. Während so stets neue Zellen hinzutreten, blassen die alten mehr und mehr ab, lassen von Zellprotoplasma nichts mehr erkennen, und werden schmäler. Endlich verschwinden sie ganz, gehen in den „Schlummerzustand“ über und die Membran des Fettbehälters erscheint als eine homogene Faser, an der sich — meist in den Knotenpunkten der dicht bei einander liegenden Fettbehälter gewöhnlich — noch ein Kern findet.

Diese Art der Entstehung des Fettgewebes geht häufig in der Nähe von Gefässen vor sich, jedoch konnte ich solche nicht allemal feststellen.

Auch aus den Zellen des jungen Bindegewebes, welches in schmalen Zügen die beschriebenen Kerne oder Zellhaufen rings umgiebt, habe ich Fettgewebe entstehen sehen, besonders bei Neugebornen. Man sieht hier junge spindelige Bindegewebszellen entweder direct kleinste Fetttröpfchen umschliessen, und so zu jungen „Fettzellen“ werden, oder aus den zelligen Fasern sich loslösen, und in die Membranen schon vorhandener Fettbehälter übergehen und nach dem beschriebenen Modus zu einer Vergrösserung dieser führen.

Im späteren Stadium der Fettgewebsentwickelung haben wir auch im Centrum der Fetttröpfchen noch Neubildung von „Fettzellen“ und grösseren Fettbehältern gesehen, und zwar fast regelmässig in der Nähe von Gefässen. Hier werden die in den Knotenpunkten des fertigen Fettgewebes noch sichtbaren Kerne in Folge reichlicherer Ernährung grösser, nehmen die bekannte bläschenförmige Gestalt an, bekommen Zellprotoplasma und treten in Karyokinese ein. So bilden sich neue Zellen, aus denen entweder junge Fettzellen gebildet werden oder schon vorhandene eine Vergrösserung erfahren.

Dieser Modus der Fettgewebsbildung gilt auch für das Zustandekommen des reichlicheren Fettansatzes bei mageren Individuen in Folge besserer Ernährung und für die Bildung von Lipomen, wie sie Virchow in seinem 1. Band über „Krankhafte Geschwülste“ S. 368 beschreibt. Virchow hält die Lipome nicht für „blosse Hypertrophien, die präexistirenden Fettzellen vergrössern sich nicht nur, sondern wirkliche Neubildung findet statt. Wucherungsprozesse leiten den Prozess ein, und neben den alten Fettzellen müssen neue Zellen entstehen, neben den vorhandenen Fettläppchen neue Lappen sich bilden. Diese Neubildung geht zum Theil von den Fettzellen selbst aus, zum Theil von dem benachbarten Bindegewebe, in welchem sich ein Reizzustand entwickelt“. An einer anderen Stelle derselben Abhandlung findet sich auch die Entstehung von Fettzellen aus Zellen des embryonalen Schleimgewebes, aus denen Virchow sie durch Wucherung allein entstehen lässt, während wir diesen Vorgang nur als nebensächliche Zellenquelle betrachten, in der Hauptsache sehen wir die jungen zellenwerthigen Elemente als aus dem „Schlummerzustand“ erwachte Gebilde an,

welche hier schon, freilich für unser Auge unsichtbar, vorhanden sind.

Wir kommen nach den obigen Erörterungen also zu dem Schluss, das die fertige, ruhende „Fettzelle“ nach dem bisherigen Sprachgebrauch nicht als eine Zelle im wahren Sinne des Wortes aufzufassen ist, wie die Zellen des Bindegewebes, sondern als eine Vielheit von zellenwerthigen Elementen, welche sich zu einem „Verbande“ vereinigt haben, derart, dass sie ihr Zellprotoplasma zur Bildung einer den Fettklumpen hohlkugelartig umhüllenden homogen erscheinenden Membran hergegeben haben, während ihre Kerne verschwunden sind, und in der Regel nur noch ein solcher übrig geblieben ist, welcher bisher für den „Kern“ der „Fettzelle“ gehalten worden ist. In diesem Punkte weichen wir also ganz und gar von der bisher üblichen Auffassung der „Fettgewebszellen“ ab.

Beweisend für unsere Deutung der früher sog. Fettzellen bezw. deren Membranen sind die progressiven und regressiven Prozesse, welche sich am fertig entwickelten, ruhenden Fettgewebe abspielen. Trifft nehmlich irgend ein Reiz — der natürlich einen gewissen Grad von Stärke und Dauer nicht überschreiten darf — den ruhenden „Zellverband“, so sehen wir in der Membran zunächst schmale blasse Streifen entstehen, welche allmählich anschwellen, granulirtes Protoplasma zeigen, und endlich unter weiterem Anschwellen ein oder mehrere Kernkörperchen erhalten. Dies ist die bei ruhiger Entwickelung fast durchweg beobachtete Kernform, daneben findet sich eine andere von rundlicher Gestalt, mit diffuser Färbung des Kernprotoplasmas und zahlreichen Chromatinfäden. Diese ebenfalls normale Form deutet auf eine intensivere Wirkung des Reizes hin. Leukocytäre Kerntypen treten bei heftigen Reizen auf, wo die Entstehung neuer Kerne überstürzt oder gestört ist.

Die zuerst beschriebenen bläschenförmigen Kerne liegen nun theils in den Septen — an oder in den Membranen — der Zellverbände oder in den Knotenpunkten, erhalten meist Zellprotoplasma, und werden zu langen spindelförmigen Zellen, welche die Membran der „Verbände“ ersetzen, so dass eine zusammenhängende Zellenkette den Fetttropfen umgiebt. Diese entstandenen Zellen besitzen alle Eigenschaften fixer Bindegewebszellen,

pflanzen sich auf dem Wege indirecter Kerntheilung fort, und können, wie andere inzwischen abgeschlossene Untersuchungen sicher gestellt haben, zu Wanderzellen werden. Diese Zellen sind aber nicht etwa von aussen her eingewandert oder einfach das Vermehrungsproduct schon vorhandener Kerne auf dem Wege mitotischer Theilung anzusehen, dagegen spricht einmal das Vorhandensein freier Kerne in unmittelbarer Nähe von deutlichen Zellen, ferner die Beschaffenheit der Kerne selbst — ich verweise hier auf die epikritischen Bemerkungen zu Protocoll IV —, sie sind vielmehr in loco entstandene Gebilde, welche vor Eintritt des Reizes für unser Auge wegen ihrer Armuth an Chromatin durch die gewöhnlichen Kernfärbungsmittel nicht sichtbar gewesen sind. Den Zustand des Unsichtbarseins haben wir als Schlummerzustand bezeichnet, aus dem sie beliebig erwachen und in Action treten, sodann aber gleichsam nach Erfüllung ihrer Pflichten in denselben wieder zurückkehren können. So spielen sie eine bedeutende Rolle bei den Heilungs- und Entzündungsvorgängen — sofern von den letzteren hier zuerst nur die langsam verlaufenden in Betracht kommen —, bei denen sie zur Bildung eines gefässreichen Granulationsgewebes führen. Das aufgespeicherte Fett wird dabei von den anwachsenden und sich vermehrenden Zellen verzehrt. Aus dem Granulationsgewebe wird bei der Wundheilung eine bindegewebige Narbe, wobei man die Umbildung der aus den Membranen der „Fettzellverbände“ erwachten Schlummerzellen zu Bindegewebszellen und Saftkanälen beobachten kann, während ein Theil der Zellen einem scheinbaren Untergange entgegen geht und faserige Intercellularsubstanz bildet. Aus diesem Narbengewebe kann später wieder Rückbildung zu Fettgewebe erfolgen in der oben beschriebenen Weise.

Bei den Entzündungsprozessen mit langsamem Verlauf sehen wir das Granulationsgewebe der eitrigen Schmelzung entgegen gehen. Hier beobachtet man auch die oben kurz erwähnten Kernformen, die bei intensiveren Reizen oder überstürztem und gestörtem Erwachen der Zellen auftreten: Kerne, deren Chromatin wegen seiner u- oder s-förmigen Krümmung oder seiner Zerklumpung den Leukocytenkernen sehr ähnlich sind, so dass man nicht allemal entscheiden kann, ob man wirkliche Leukocyten

oder zerfallende oder in ihrer Bildung überstürzte Gewebskerne vor sich hat. Verläuft der Entzündungsprozess rapider und ist er mit starker entzündlicher Exsudation verbunden, so fehlt jene Bildung von Granulationsgewebe. Das reichliche entzündliche Exsudat, dem noch die stark giftigen Stoffwechselproducte der betreffenden Entzündungserreger beigemischt sind, übt einen zu starken Reiz auf die Zellverbände aus, so dass in den Membranen derselben entweder nur wenige Zellen und diese auch meist nur unvollständig erwachen, oder dass viele auftauchen, welche aber alle nur die Abortivform zeigen. An einigen wohl ausgebildeten Schlummerkernen kann man Kerntheilungsfiguren beobachten, ein Beweis also, dass das Erwachen einiger in den Membranen schlummernder Zellen auch ein vollständiges ist, und die Bildung von Granulationsgewebe seitens der Zellen wenigstens angestrebt, durch die reichliche Exsudatflüssigkeit jedoch verhindert wird. S. Bd. 118. Taf. IV.

Aehnliche Bilder beschreibt auch Flemming in seinen Abhandlungen: Bei künstlich durch Jodinjection erzeugten Entzündungen des Unterhautgewebes sah Flemming schon nach 24 Stunden eine Mehrzahl von Kernen an den Fettzellen, welche später zu walzen- und spindelförmigen eckigen Zellen anwuchsen mit einem mittelgrossen oder kleinen Fetttropfen. Flemming sah hierin eine Rückkehr der ehemaligen Fettzellen zu Bindegewebszellen ohne aber die zusammengesetzte Natur der Zellmembranen zu vermuthen.

Auch wir haben künstlich durch subcutane Injection chemischer Substanzen Entzündungen hervorgerufen, jedoch waren die Bilder meist durch Oedem, Auflösung der Zellen und Fasern an der betreffenden Injectionsstelle mit mehr oder minder reichlicherer Exsudation und Leukocyteneinwanderung complicirt, so dass sie das Verhalten des Fettgewebes nicht mit gleicher Deutlichkeit zeigten, wie die Präparate aus der Nähe eines chronischen Abscesses, welche oben beschrieben worden sind.

In dem ödematösen Fettgewebe, bei dem es sich um langdauernde Circulationsstörungen in Folge Herzfehlers handelte, sieht man ein Erwachen von Kernen bezw. Zellen in den Membranen der Verbände, welche aber in Folge des längere Zeit bestehenden Oedems Abortivzustände zeigen, welche sich in eigen-

thümlicher Vacuolenbildung und allmählichem Abblassen der Kerne kund geben. Das endliche Schicksal der in den Membranen der Zellverbände schlummernden zellenwerthigen Elemente lernen wir bei den atrophischen Zuständen des Fettgewebes kennen. Es vollzieht sich der Entwickelungsgang der „Zellverbände“ in umgekehrter Reihenfolge:

Im Beginn der Atrophie, wie man ihn bei dem Prozess der Abmagerung junger Individuen kennen lernt, treten Kerne in den Septen und Knotenpunkten des Fettgewebes auf, welche zellig werden, und von dem aufgespeicherten Fettklumpen zehren. Die beginnende mangelhafte Ernährung wirkt gewissermaassen als ein Reiz, der uns in seiner Art nicht genauer bekannt ist, und es kommt zu einem Erwachen von Schlummerzellen per inanitionem. Besteht die Inanition fort, so erwachen mehr und mehr Kerne, die Zellverbände nehmen an Grösse ab, und man sieht, besonders in der Peripherie atrophischer Fettläppchen lange spindelige Zellen mit kleinen Fetttröpfchen und grossen bläschenförmigen und hellen oder schmalen, intensiv gefärbten Kernen in den Membranen der Zellverbände liegen. Weiterhin beobachtet man nun, wie diese Zellen sich loslösen, gelegentlich auch noch durch einen Zellenfortsatz mit dem betreffenden Zellverbande zusammenhängen, und in das benachbarte Bindegewebe übergehen. Hier sieht man sie dann entweder noch als lange Spindelzellen liegen, oder sie verschwinden allmählich, Kernüberreste mit kleinen Fetttröpfchen zeugen noch von der ehemaligen Zelle, bis auch diese verschwunden sind. Die Zelle ist wieder in einen Zustand des Unsichtbarseins zurückgekehrt, und ist zu der anscheinend homogenen, zwischen den noch vorhandenen Bindegewebszellen gelegenen Intercellularsubstanz geworden. Wir haben also hier die von den Autoren erwähnte und häufig beobachtete Rückkehr der Fettzellen zu fixen Bindegewebszellen.

Ein anderer, nicht geringer Theil der aus den Membranen atrophischer Zellverbände losgelöster Zellen reiht sich zu längeren Ketten aneinander und bildet derbe, graublau gefärbte und gewundene elastische Fasern, an denen man hie und da noch deutliche Kerne oder Ueberreste von solchen beobachten kann.

Noch weiter vorgeschrittene Atrophie des subcutanen Fettgewebes zeigt uns vollständige Rückkehr der „Fettzellverbände", nehmlich Umbildung der losgelösten Schlummerzellen zu Schleimgewebe. Dieser Vorgang tritt uns noch deutlicher bei der sog. gallertigen besser schleimigen Atrophie des Fettgewebes entgegen. Hierbei ist der bei weitem grösste Theil ehemaliger Fettzellverbände in eine frisch deutliche Mucinreaction gebende, am gehärteten Object körnig erscheinende Masse verwandelt, in welcher neben noch erhaltenen spärlichen „Zellverbänden" oder wirklichen „Fettzellen" Trümmer von ehemaligen Fettbehältern und freie Kerne gelegen sind. Die schleimige Grundsubstanz ist somit nicht ein Abscheidungsproduct der Zellen bezw. „Zellenverbände", sondern ein Umbildungsproduct derselben.

In der schleimigen Grundsubstanz verläuft ferner ein dichtes Netzwerk von schmalen Saftkanälen, welche gleichfalls aus „Fettzellverbänden" hervorgegangen sind. In den Wandungen der Kanäle sieht man gelegentlich Zellen von langer spindelförmiger Gestalt mit stäbchenförmigem Kern und zahlreichen kleinen Fetttröpfchen. An anderen Stellen finden sich nur freie Kerne in den Wandungen, welche in alternirender Anordnung und nur spärlich vorhanden sind, oft auch ganz fehlen. Ein geringer Theil ehemaliger „Zellverbände" ist zu permanenten Zellen geworden mit grossen Zellenleibern, in denen zahlreiche kleinere und grössere Fetttropfen gelegen sind, und grossen Endothelkernen oder kleineren Kernen, welche die schon bekannten Rückgangsformen jener zeigen, gelegentlich auch ganz abgeblasst sind. Diese permanenten Zellen liegen frei in grossen unregelmässig umgrenzten Hohlräumen, welche häufig mit den beschriebenen langen und schmalen Saftkanälen in Verbindung stehen.

Endlich finden sich im gallertig atrophischen Fettgewebe in der schleimigen Grundsubstanz noch Zellenreste, welche offenbar von ehemaligen „Fettzellverbänden" herrühren und in ihrem Innern eine vacuolenartige mit Flüssigkeit erfüllte Blase zeigen, oder auch ganze Haufen kleinster — als hyaline Kugeln erscheinende — Hohlräume, in deren Wandungen man hie und da Ueberreste eines Kernes beobachten kann.

Diese zuletzt beschriebene Art der Atrophie scheint mir mit der von Flemming beschriebenen serösen Atrophie identisch

zu sein, bei der sich ein Binnenraum in der Zelle bildet, welcher mit klarer Flüssigkeit gefüllt ist, so dass trotz Abnahme des Fetttropfens die Plasmahülle der Zelle ihren alten Umfang behält, später jedoch auch abnimmt. Die vorher beschriebenen atrophischen Vorgänge im Fettgewebe, welche man zweckmässig als „fibröse Atrophie“ bezeichnen könnte, bezeichnet Flemming als Wucheratrophie, welche mit der sogenannten einfachen Atrophie, gelegentlich auch mit der serösen Atrophie zusammen vorkommt. Er beobachtete nehmlich bei einer Verkleinerung des Fetttropfens in der „Fettzelle“ das Auftreten von Kernen und Zellen, welche die als Plasmahülle von ihm bezeichnete Membran der Fettbehälter erfüllen, durch dieselbe hindurchwandern, und nun in der Regel zu Bindegewebszellen werden. Die Entstehung der Kerne geschieht nach Flemming unter Ausschluss directer Theilung, von welcher keine Bilder gefunden wurden, auf dem Wege der indirecten Theilung.

Schlussfolgerungen.

1) In ihrer ersten Anlage ist die normale sog. Fettzelle ein einheitliches Gebilde, hervorgegangen aus einer einzigen Zelle, sei es des embryonalen Schleimgewebes oder des Bindegewebes.

2) Durch Hinzutritt neuer zellenartiger Elemente erreicht die junge „Fettzelle“ allmählich ihre fertige Gestalt, derart, dass die an ihrem Aufbau betheiligten Zellen ihr Protoplasma zur Bildung der den stetig grösser werdenden Fettklumpen hohlkugelartig umgebenden Membran hergeben, während ihre Kerne in den sog. Schlummerzustand übergehen.

3) Der fertige, ruhende Fettbehälter ist daher als eine Vielheit von Zellen anzusehen, als ein „Zellverband“, dessen einzelne Componenten in der Membran desselben in einer für uns unsichtbaren Form vorhanden sind.

4) Bei gewissen Reizzuständen löst sich der Zellverband wieder in seine einzelnen Elemente auf, d. h. die vorher anscheinend aus einer homogenen Faser bestehende Membran zeigt zunächst Kerne, welche weiterhin zu Zellen werden.

5) Die so entstandenen Zellen besitzen alle Eigenschaften fixer Bindegewebszellen, sind mitotischer Theilung fähig, und können zu Wanderzellen werden.

6) Bei Heilungsvorgängen im Fettgewebe bildet sich aus jenen erwachten Schlummerzellen ein gefässreiches Granulationsgewebe, welches sich späterhin zu derbem Narbengewebe umwandelt.

7) Aus diesem derben Narbengewebe ist später eine Rückbildung zu Fettgewebe möglich.

8) Bei Entzündungsprozessen im Fettgewebe beobachtet man, besonders bei der chronisch verlaufenden, ebenfalls ein Zelligwerden der Membranen der „Zellverbände" mit Bildung eines Granulationsgewebes, welches hier der eitrigen Schmelzung anheimfällt. Bei den acuten, rapider fortschreitenden Entzündungen ist jene Bildung von Granulationsgewebe je nach der Intensität des Prozesses gestört, die auftauchenden Zellen haben Leukocytentypus.

9) Bei atrophischen Zuständen des Fettgewebes tritt ebenfalls eine Zellenbildung in den Membranen der atrophischen „Zellverbände" ein; diese Zellen erfahren entweder eine Umwandelung zu derbem oder elastischem Bindegewebe, oder sie bilden Schleimgewebe mit zahlreichen Saftkanälchen und permanenten Bindegewebszellen. Fibröse und schleimige Atrophie.

Erklärung der Abbildungen.

Tafel I.

Fig. 1 und 2. Erwachen des Fettgewebes. Schnitt von einer vor 5 Tagen gemachten Wunde der Haut und Subcutis vom Menschen. Die Zeichnung ist von einem Fettläppchen entnommen, in welchem die progressiven Veränderungen nicht durch Leukocyten gestört sind. F Zellenverband mit grossem Fetttropfen erfüllt (sog. Fettzelle). In der Membran, welche im ruhenden Zustand als feine Faser erscheint, sind die Schlummerkerne und Zellen von a — g in ihrem normalen Erwachen dargestellt bis zur Knäuelbildung der Kerne. Bei e sind 2 Kerne vom Typus der runden chromatinreichen Bindegewebskerne (c) gezeichnet, während alle anderen den Typus der Endothelkerne zeigen. L b_1 erwachender Kern mit Chromatinbröckeln.

Fig. 3. Regeneration von Fettgewebe. Schnitt durch eine 11 Monate alte Narbe. Bei B Bindegewebszüge von homogener Beschaffenheit, in welchen pigmentirte Spindelzellen innerhalb von Saftspalten sichtbar sind. Oben und unten an den Bindegewebszügen liegen Fettkugeln, in deren Membranen man an der Grenze vom Bindegewebe

zahlreiche erwachte „schlummernde“ Zellen (S), darunter solche mit Pigmentgehalt (p S) übergehen sieht. Links oben sind junge Zellverbände, von denen zwei das Bild des doppelten Siegelringes (D-Sr) darbieten, während in dem benachbarten bereits mehrere Zellen in den Verband eingetreten, und bei M schon in die Membran des Fettbehälters übergegangen sind. Bei S K ist der Zellencharakter bereits völlig geschwunden und nur noch ein schlanker, in Schlummerzustand übergehender Kern sichtbar.

Fig. 4. Fibröse Atrophie des Fettgewebes. F atrophische, aus einer oder wenigen Zellen bestehende Zellverbände, einfache und doppelte Siegelringformen. Neben und zwischen ihnen sieht man Kerne und zum Theil spindlige Zellsubstanz, welche bei a noch mit einem Zellverbande in Verbindung stehen, bei b schon eine Umwandlung ihrer Zellsubstanz in Bindegewebe erfahren haben, so dass nur noch die freien Kerne in der faserigen Zwischensubstanz liegen. Bei c sieht man einzelne, zu fixen Bindegewebskörperchen gewordene Zellen und Kerne, bei d einen Saftkanal, an dessen Wand ein Kern liegt, während die übrigen Zellen, welche ihn bilden, in den Schlummerzustand übergegangen sind. Bei e elastische Fasern, verschiedentlich gewunden, mit dem Uebergange ihrer Kerne in den Schlummerzustand (S K), sowie in ganz fertige, kernlose Fasern.

Fig. 5. Mucinöse Atrophie vom pericardialen Fett einer alten Frau. Bei a ein atrophischer, aus 2 Zellen bestehender „Verband“ mit centralem verkleinertem Fetttropfen. b Atrophische Fettzellen, welche zu permanenten Zellen des Schleimgewebes geworden sind. c Fettzellen, welche in Kanäle umgewandelt sind mit noch erkennbarem Kerne. d Dieselben mit eigenthümlich gallertigem (vacuolenähnlichem) Inhalt, der wahrscheinlich als ein Nebenproduct bei der Umbildung der Zellen zum Saftkanal anzusehen ist. e Saftkanäle, deren wandständige Kerne in die Schlummerform übergegangen sind. f Vacuolen (ähnlich denen auf Fig. 3 v), zum Theil noch Reste eines Kernes in den gallertigen Kugeln erkennbar. g Intercellularsubstanz durch Umwandlung von Fettzellen entstanden.

VI.

Die chemische Reizbarkeit thierischer Zellen.

Ein Beitrag zur Lehre von der Entzündung und Eiterung.

Von Dr. Friedrich Roemer aus Alzei.

(Hierzu Taf. II.)

Im November 1890 trat Buchner mit einer Arbeit[1] an die Oeffentlichkeit, die geeignet ist, über manche noch offene Fragen der Physiologie und Pathologie durch experimentelle Daten theils Aufklärung zu geben, theils eine solche anzubahnen. Bei seinen gemeinschaftlich mit Wauer unternommenen Versuchen über Hemmung der Milzbrandinfection[2] durch den Pneumobacillus (Friedländer) machte Buchner die Beobachtung, dass sterilisirte Emulsionen des Pneumobacillus subcutan bei Warmblütern stets locale Ansammlung von Eiterkörperchen veranlassen. Später zeigte er mit Knüppel[3], dass 17 chemisch und biologisch verschiedene Bakterienarten in Form von sterilisirten Emulsionen Kaninchen unter die Haut gebracht, sämmtlich zu aseptischer Eiterinfiltration an der Injectionsstelle führen. Eingehende kritische Untersuchungen, betreffs derer wir auf das Original verweisen, führten Buchner zur Erkenntniss der wichtigen Thatsache, dass die eitererregende chemische Substanz der Bakterienzelle selbst, nicht deren Stoffwechselproducten angehört. Es gelang Buchner den wirksamen Stoff in der Form von Alkalialbuminaten (Proteïne) nach einem von Nencki angegebenen Verfahren chemisch darzustellen*). Durch die mit Lange unternommenen Röhrchenversuche (s. 6. Abschnitt) konnte er

*) Von einem festen Nährboden (Kartoffeln, Agar) wird die Bakterienmasse abgeschabt und mit schwacher Kalilauge (0,5 pCt.) verrieben; dabei bildet sich bei vielen Bakterienarten ein zäher Schleim, der sich bei Digestion im Wasserbade verflüssigt. Die Flüssigkeit wird filtrirt und aus dem Filtrat durch verdünnte Salz- oder Essigsäure das Protein ausgefällt. Dasselbe wird auf einem Filter ausgewaschen und löst sich leicht im Wasser bei Zusatz einiger Tropfen Sodalösung.

nachweisen, dass diese aus verschiedenen Bakterienarten hergestellten „Alkaliproteïne“ stark chemotactisch auf Leukocyten wirken. Die aus Pflanzenzellen nach dem gleichen Verfahren gewonnenen Proteïne — Glutencaseïn (aus Weizenkleber) und Legumin (aus Erbsen) — zeigten sich ebenfalls als starke chemotactische Reizmittel. Basirend auf der von manchen Autoren gemachten Beobachtung, dass bei Resorptionsvorgängen die Leukocyten betheiligt sind, wurden betreffs ihrer Chemotaxis auch die Alkalialbuminate thierischer Zellen einer Prüfung unterzogen. So hatten Proteïne aus Muskel, Leber, Lunge, Niere alle deutlich ausgesprochenes positives Resultat.

Am Menschen wurde durch Pyocyaneusproteïn und Glutencaseïn (subcutan) eine heftige mehrere Tage andauernde, aseptische, erysipelartige Entzündung mit leichter Temperatursteigerung erzeugt.

In Erwägung der Thatsachen, dass die Leukocytose als Theilerscheinung einer Reihe von fieberhaften, entzündlichen Prozessen sich darstellt, prüfte ich auf Buchner's Veranlassung die Wirkung der Alkaliproteïne auf das Blut.

1. Leukocytose durch Alkaliproteïne.

Die Versuche wurden nur an Kaninchen ausgeführt. Die Injection in das Blut geschah durch eine Ohrvene, in die mittelst einer Hohlnadel eingestochen wurde. In der Regel habe ich nur das Ohrvenenblut untersucht, da hier die Leukocytose am stärksten war. Die Blutkörperchenzählung stellte ich mit dem Zeiss-Thoma'schen Apparat an und wählte als Verdünnungsflüssigkeit die Toison'sche Mischung*), in der weisse und rothe Blutkörperchen bequem zugleich gezählt werden können.

1., 2., 3. Versuch. Nach der Injection steigt die Zahl der Leukocyten an, und nach ungefähr 8 Stunden hat die Leukocytose bereits ihren Höhepunkt erreicht. Unter der Einwirkung der Bakterienproteïne hält die Vermehrung länger an, während bei Alkaliproteïnen aus Pflanzen- und Thierzellen ein Herabsinken sich bald bemerkbar macht; schon nach etwa 24 Stunden ist das ursprüngliche Verhältniss wieder eingetreten.

*) Destillirtes Wasser 160 ccm, neutrales Glycerin 30 ccm, Natriumsulfat 8 g, Chlornatrium 1 g, Methylviolett 0,025 g.

Aber auch bei Bakterienproteïnen ist etwa 48 Stunden nach der Injection die Zahl der Leukocyten wieder auf die Norm gesunken. Im Höhestadium liegen in allen Fällen die weissen Blutkörperchen zum Theil in Gruppen und Haufen (2—10 Stück) zusammen.

4. Versuch. Auch nach subcutaner Injection der Proteïne kann man eine Vermehrung der Leukocyten beobachten; dieselbe kommt aber möglicherweise wegen ungenügender Resorption der Alkaliproteïne hier selten zu Stande. Die Leukocytose entwickelt sich wesentlich langsamer, als wie nach directer Einführung der Substanz in's Blut.

5. u. 6. Versuch. Werden die Bakterienproteïne öfters in 24stündigen Intervallen eingeführt, so steigert sich mit jeder Injection die Leukocytose und kann nach 3—4 Injectionen einen abnorm hohen Grad erreichen (1:38, 1:59). Entsprechend der steigenden Leukocytenzahl nimmt auch die Anzahl der in Gruppen und Haufen zusammenliegenden weissen Blutkörperchen zu.

In Bezug auf die Zahl der rothen Blutkörperchen habe ich in keinem dieser noch auch der späteren Versuche etwas Besonderes wahrnehmen können.

Intravenöse und subcutane Injection von sterilem, destillirtem Wasser (10 bezw. 20 ccm) verändert das Zahlenverhältniss der Blutkörperchen nicht.

Die vorstehenden Befunde dürfen als ein Beitrag zur Erklärung der entzündlichen Leukocytose angesehen werden.

Die Studien über die Vermehrung der weissen Blutkörperchen bei fieberhaften, entzündlich-exsudativen Prozessen, womit wir durch die Forschungen von Böckmann, Halla und Tumas näher bekannt geworden sind, hat in neuerer Zeit v. Limbeck[5] wieder aufgenommen und im Wesentlichen übereinstimmend mit seinen Vorgängern gefunden, dass bei Pneumonie, Erysipel, Pleuritis, Peritonitis und eitriger Meningitis parallel mit der Fiebercurve die Zahl der weissen Blutkörperchen steigt und sinkt.

Nach den gegenwärtig mitgetheilten Versuchen dürfte sich diese Thatsache folgendermaassen erklären lassen:

Bei entzündlich-exsudativen Prozessen werden sowohl Bakterien, als auch Zellen des Organismus derart geschädigt, dass sie absterben und zerfallen. Von

absterbenden und todten Bakterien- und Thierzellen gehen lösliche Bestandtheile der plasmatischen Leibessubstanz, als wirksamster Stoff wohl die Proteïne, in die Gewebesäfte, von da in Lymphe und Blut über und bewirken durch einen formativen auf die Leukocyten ausgeübten Reiz deren Proliferation und damit eine Leukocytose.

2. Theilung der Leukocyten im Blut; der formative Reiz.

Das schon erwähnte Zusammenliegen der Leukocyten in Gruppen und Haufen gab mir Anlass zu vermuthen, dass diese Zellen sich hier durch Theilung im Blute selbst vermehren. Diese Annahme wurde bestärkt, als bei den in 24stündigen Intervallen wiederholten Injectionen von Alkaliproteïn die Zahl der in Haufen zusammenliegenden Leukocyten eine ihrer Gesammtzahl entsprechende Zunahme zeigte.

Nun richtete ich das Experiment eigens auf eine Entscheidung der Frage zu.

7. u. 8. Versuch. 2 bezw. 3½ Stunden nach vorhergegangener Proteïninjection, also zu einer Zeit, wo eine vollkommene Vertheilung der wirksamen Flüssigkeit anzunehmen war, eine ausgesprochene Vermehrung der Leukocyten aber noch nicht stattgefunden oder wie im 8. Versuch die Leukocytose das Höhestadium noch nicht erreicht hatte, wurde das eine noch intacte Ohr des Kaninchens mittelst einer Klemmschraube fest abgeschraubt und darauf abgeschnitten. Bei langsamem Einschrauben füllen sich die Ohrvenen, so dass später zum Untersuchen hinreichend Blut vorhanden ist. Das abgeschnittene Ohr kam dann auf 6 bezw. 4½ Stunden in den Brütofen (37°—38°), damit die injicirte Flüssigkeit im Ganzen 8 Stunden bei Körpertemperatur auf die Blutzellen wirkte. Nach Verlauf dieser Zeit wurde das Ohr aus dem Brütofen herausgenommen und das venöse Blut mit dem Zeiss-Thoma'schen Zählapparat untersucht. Es war in Folge des Aufenthaltes bei 37° durch das Verdunsten etwas concentrirter, aber nicht geronnen. Die Zählung ergab eine Vermehrung der Leukocyten auf das Dreifache. Sie lagen auch hier in Gruppen und Haufen.

Mehrfach angestellte Controlversuche, Abschneiden des Ohres ohne vorhergegangene Injection und Verbringen in den Brütofen auf 6—7 Stunden, zeigten keine besonderen Veränderungen im Verhältniss der weissen zu den rothen Blutkörperchen.

Nun trat ich der Frage auch histologisch näher und stellte aus dem Blut im Höhestadium der Leukocytose (1:59, 6. Versuch) Dauerpräparate her*). Als Fixationsmethode wurde in allen Fällen der feuchte Weg eingehalten, da ich gleich Löwit die Ueberzeugung gewann, dass sowohl die Kerne während der Amitose, als auch die nicht in Theilung befindlichen Kerne dadurch in einer Weise fixirt werden, die der Wirklichkeit wesentlich näher kommt, als die nach Einwirkung hoher Temperaturen (Trockenmethode) beobachteten Kernbilder.

Für das mehrfach erwähnte Zusammenliegen der Leukocyten in Gruppen und Haufen lassen sich verschiedene Gründe anführen.

Einmal wäre es denkbar, dass in der Milz, den Lymphdrüsen, dem Knochenmark eine regere Neubildung von Zellen stattfindet und die Leukocyten von da in vermehrter Zahl durch Blut und Lymphe weitergeführt werden und im langsameren Venenstrom zusammenkleben.

Es könnte aber auch die Vermehrung der Leukocyten im Blut auf die chemotactische Wirkung der Proteïne zurückzuführen sein, indem dadurch die ausserhalb der Blutbahn gelegenen

*) Die von mir hauptsächlich benutzte Fixations- und Färbemethode ist von A. L. Gaule (Americ. Natural 1887. Method of staining and fixing the Elements of blood) angegeben.

Das frische auf dem Objectträger fein ausgestrichene Blut kommt in feuchtem Zustande unmittelbar in

1. gesättigte, wässrige Sublimatlösung 6 Min.
2. Destillirtes Wasser 2 Min.
3. Alcohol absolutus 5 Min.
4. Destillirtes Wasser 1 Min.
5. Hämatoxylin 6 Min. (20 Tropfen 5proc. alkoholischer Hämatoxylinlösung in 100 ccm ½proc. wässriger Alaunlösung).
6. Destillirtes Wasser 1 Min.
7. Eosin 2 Min. (1 g Eosin, 60 ccm Alcoh. abs., 140 ccm Aq. dest.).
8. Alcohol absolutus 5 Min.
9. Toluol.
10. Canadabalsam.

Wanderzellen zur Einwanderung in das Gefässsystem veranlasst werden und dort zusammenkleben; die letztere Erklärung wurde neuerdings thatsächlich von Tschistowitsch bei experimenteller Leukocytose durch Tuberculin versucht (s. 7. Abschnitt).

Beide Auslegungen erweisen sich als unhaltbar.

Wenn die beträchtliche Vermehrung der Leukocyten im venösen Blut auf Neubildung in der Milz, den Lymphdrüsen, dem Knochenmark beruhen sollte, so müsste sie doch auch im arteriellen Blute nachzuweisen sein; denn bevor das von den blutbildenden Organen abgeführte Blut in die Ohrvenen gelangt, muss es die Arterien passiren. Nun ist aber die Vermehrung im ganzen arteriellen Gebiet eine unbeträchtliche (6., 12., 19., 21. Versuch) und Leukocyten in Gruppen oder Haufen habe ich dort gar nicht beobachtet.

Von noch grösserem Gewicht sind aber die folgenden Gegenbeweise.

In den Dauerpräparaten, die ich aus venösem Blut im Höhestadium der Leukocytose (1:59) in der oben beschriebenen Weise anfertigte, sind paarweise zusammenliegende Leukocyten nicht nur gleich gross, sondern ihre Kerne auch auffallend ähnlich gebaut, gleichsam in demselben Entwickelungsstadium. Man erhält den Eindruck, als ob die Theilung eben zu Ende gegangen wäre (Fig. 1—6).

Den Schlussbeweis bilden die zahlreichen in verschiedenen Stadien befindlichen Leukocyten in Theilung. Solche Theilungsbilder sind so häufig, dass sie das Entstehen der Leukocytose im Blute selbst sehr wahrscheinlich machen.

Durch die im Vorstehenden mitgetheilten Befunde — Zusammenliegen der Leukocyten in Haufen, Steigerung der in Gruppen und Haufen liegenden Leukocyten entsprechend ihrer Gesammtzahl, grosse Aehnlichkeit paarweise zusammenliegender Leukocyten, Theilungsvorgänge im Blut, endlich Leukocytose im abgeschnittenen Ohr — glaube ich die genannten Einwände gegen die Theilung der Leukocyten im Blut entkräftet zu haben.

Durch passendes Nebeneinanderstellen in verschiedenen Theilungsstadien befindlicher Leukocyten lässt sich ein Bild von dem Ablauf des ganzen Theilungsprozesses geben*).

*) Die Beschreibung des Theilungsvorganges ist im Interesse der Klarheit

Während an der äusseren Zelle noch nichts Augenfälliges zu bemerken ist, vollziehen sich im Kerninnern schon wichtige den Theilungsvorgang einleitende Veränderungen. Der Kern hat eine ellipsoide Gestalt angenommen. Ein durch Grösse auffallender Chromatinknoten, der in der Aequatorialebene, in der Mitte des Kerns gelegen ist, theilt sich (Fig. 8) und die beiden neu entstandenen Knoten, die durch einen feinen Faden noch lange verbunden bleiben, rücken nach den Kernpolen zu auseinander (Fig. 9—11). Dieser Vorgang im Kerninnern wurde bereits von Löwit an in Theilung begriffenen Leukocyten (Löwit's Leukoblasten) der Warm- und Kaltblüter beobachtet und divisio per granula genannt[6].

Sind die Chromatinknoten etwa in den Brennpunkten des ellipsoiden Kerns angelangt, dann beginnt die Einschnürung am Kern (Fig. 10, 11). Die Theilungsebene entspricht meist der Aequatorialebene, so dass in der Regel gleiche Theilungsstücke geliefert werden; eine Theilung in ungleiche Hälften kommt aber vor (Fig. 14).

Die Trennung der Kerne vollzieht sich durch eine einfache Durchschnürung. Die Kernformen, die dabei entstehen, werden dadurch verschieden, dass die Einschnürung bald einseitig beginnt, bald von allen Seiten gleichzeitig sich vollzieht. Während sich der Kern einschnürt, geht bei erhaltener Membran im Innern des Kerns eine sichtbare Trennung desselben in zwei Hälften von Statten. Die chromatinhaltige Kernsubstanz zieht sich in der Richtung nach den Kernpolen hin von der Einschnürungsebene zurück. Es entsteht dadurch zwischen zwei dunkel gefärbten Kernhälften ein lichter Zwischenraum, welcher von der durchscheinenden, noch erhaltenen Kernmembran eingehüllt ist, so dass die Membran brückenartig die dunklen, chromatinreichen Kernhälften verbindet (Fig. 12, 14).

Mit dem Fortschreiten des Theilungsprozesses rücken die Kerne weiter auseinander und die helle Brücke wird schmäler, bandartig (Fig. 15, 17, 26). Zuletzt zieht sich nur noch ein feiner Faden von dem einen zum anderen Kern hinüber (Fig. 13).

etwas schematischer gehalten, als sich ein so variabler Prozess, wie die Amitose, in Wirklichkeit darstellt.

Erfolgt die Einschnürung des Kerns von allen Seiten gleichmässig (Hantelform Fig. 11), so ist das Verbindungsband in der Mitte gelegen (Fig. 14, 15, 17)*); beginnt sie einseitig und schreitet nach der gegenüber liegenden Seite fort (Nierenform, Fig. 3, 16), dann liegt das Verbindungsband in der ursprünglichen Kernperipherie (Fig. 13)**); beginnt aber die Durchschnürung auf zwei gegenüber liegenden Seiten in gleicher Höhe und vollzieht sich so, dass die Schnürfurchen nicht in der Mitte zusammentreffen, sondern an einander vorbeigehen nach der entgegengesetzten Seite (S-Form, Fig. 22), so zieht sich in diesem Falle das Verbindungsband von der einen Seite des einen Kerns zur gegenüber liegenden des anderen***).

Schliesslich bleibt noch eine Art der Amitose zu erwähnen, die damit beginnt, dass der Kern in seiner Mitte von zwei gegenüber liegenden Stellen aus eine Eindellung erfährt. Darnach zieht sich die chromatische Substanz von der Kernmitte zurück und an ihrer Stelle sieht man eine lichte, von den beiden gegenüber liegenden Theilen der einander näher gerückten Kernwand gebildete Membran. Diese reisst ein und dann haben wir den durchlöcherten Kern (Fig. 27). Die Zweitheilung ist angebahnt und vollzieht sich gänzlich dadurch, dass die noch chromatinreichen Verbindungsstücke des zur Zweitheilung neigenden Kerns in der oben beschriebenen Weise (Zurückweichen des Chromatins, lichtes Verbindungsband, fadenförmige Verbindung) sich durchschnüren und so die Zweitheilung vollständig machen.

Dass die hier beschriebenen Kerntheilungvorgänge regelmässig von einer Theilung der Zelle gefolgt sind, möchte ich eben so wenig behaupten, als man sicher sagen kann, Kernmitosen führen immer zur späteren Zelltheilung. Jedenfalls folgt die Theilung der Zelle auf die amitotische Kerntheilung häufiger als man vielfach bisher anzunehmen geneigt war.

Der Vorgang bei der Kerndurchschnürung ist bereits von Arnold beschrieben und mit der Bezeichnung Fragmentirung belegt worden[7]. Die Theilungsbilder, die er an Leukocyten, Wanderzellen und Riesenzellen gesehen hat, zeigen dem äusse-

*) Vergl. J. Arnold, dieses Archiv Bd. 97. Taf. IV. Fig. 15.
**) Ebenda Fig. 14.
***) Ebenda Fig. 16.

ren Aussehen nach eine grosse Aehnlichkeit mit den meinen. Vergleichsweise sind solche schon oben citirt worden. Das, was Arnold mit Rücksicht auf den Vorgang im Kerninnern — Umlagerung und Vermehrung der chromatischen Substanz — indirecte Fragmentirung nennt, entspricht der von mir gegebenen Beschreibung nicht.

Nach der Kerntheilung folgt die Theilung der ganzen Zelle und zwar in derselben Ebene, in der sich die Durchschnürung des Kerns vollzogen hat (Fig. 14—17). Der Beginn der Zelleinschnürung fällt häufig in einen Zeitpunkt, wo die beiden Kerne noch durch das lichte Band verbunden sind (Fig. 14, 15, 17). Während sich die Zelltheilung vollzieht, können in den beiden getrennten Kernen bereits weitere progressive Metamorphosen vor sich gehen (Fig. 15, 16, 17, 22, 26). Die neue Theilungsebene der Kerne steht dabei immer senkrecht auf der früheren.

Auch Mitosen hatte ich an Leukocyten des Blutes zu beobachten Gelegenheit (Fig. 28—31). Sie lagen in den gleichen Präparaten neben den Amitosen. Die Mitosen, die ich gesehen, stammen alle von einem einzigen Fall (12. Versuch) und lagen in der V. cruralis. Allerdings waren sie hier nicht gerade selten; in einem Präparat konnte ich 10 Leukocyten in Mitose zählen. Hier sei noch erwähnt, dass im circulirenden Blut normaler Kaninchen Mitosen von Spronck[8] schon vor mir gesehen wurden.

Wie oben bereits bemerkt, betrifft die Vermehrung der weissen Blutkörperchen besonders das venöse Blut. In mehreren Versuchen habe ich darauf besonderes Augenmerk gerichtet und gefunden, dass zu einer Zeit, wo im arteriellen Blut keine oder nur schwache Vermehrung der Leukocyten sich nachweisen lässt, die Leukocytose im venösen Gebiet bereits einen hohen Grad erreicht hat und dass die Proliferation der Leukocyten und dem entsprechend auch ihre Anzahl um so beträchtlicher erscheint, je weiter peripherisch das Venenblut untersucht wird (6., 12., 19., 21. Versuch). Es ist denkbar, dass in den venösen Capillaren und in den kleinen Venen, wo in Folge der schnelleren Erweiterung des Strombettes das Blut langsamer fliesst, die Leukocyten an den Gefässwänden anliegen und dort in Folge der ruhigeren Lage, ähnlich wie in den kleinen Venen des

Knochenmarks, der Theilungsprozess sich ungestörter vollziehen kann. Damit stimmte die Thatsache überein, dass im Kaninchenohr, wo der Blutstrom gewiss ein sehr langsamer zu sein pflegt, die Neigung zur Proliferation am ausgesprochensten ist.

Das Ergebniss vorstehender Untersuchungen möchte ich in folgende Sätze zusammenfassen:

Nach Einführung von proteïnhaltigen Flüssigkeiten, die aus Bakterien-, Pflanzen- und Thierzellen dargestellt sind, entsteht im Thierkörper innerhalb weniger Stunden eine Leukocytose. Die Vermehrung der weissen Blutkörperchen vollzieht sich dadurch, dass sich dieselben im venösen Blut, besonders in den peripherisch gelegenen kleinen Venen, fast ausschliesslich nach dem Typus der Amitose theilen. Wir besitzen also Substanzen, die im Stande sind, durch einen chemischen, auf den Zellkern ausgeübten Reiz eine normal verlaufende Zelltheilung einzuleiten.

Anhangsweise sei hier erwähnt, dass ich auch nach vorhergegangener Blutentziehung im venösen Blut Theilungsvorgänge an Leukocyten vereinzelt beobachten konnte (Fig. 13, 19).

3. Altersformen der Leukocyten.

Das Schicksal der künstlich vermehrten Leukocyten lässt sich verfolgen. Am bequemsten war dies möglich in den beiden Fällen, wo die Leukocytose durch die in Intervallen wiederholten Proteïninjectionen einen so hohen Grad erreicht hatte (1 : 38, 1 : 59). Im Höhestadium, 8 Stunden nach der letzten Injection, wo die Zahl der Theilungsvorgänge im Blut eine sehr grosse war, fanden sich in den gefärbten Dauerpräparaten fast nur Leukocyten mit einem runden oder polymorphen Kern und solche mit zwei Kernen (Fig. 1—6, 10, 11, 12, 14, 17, 18, 20—27). Die letzteren sind wohl hier meist im Sinne der progressiven Metamorphose zu deuten. Weisse Blutzellen mit drei und mehr Kernen waren verhältnissmässig selten. Ein ganz anderes Bild bot sich im fixirten, gefärbten Präparat 24 bezw. 48 Stunden nach der letzten Einspritzung. Die Mehrzahl der Leukocyten hatte drei und noch mehr Kerne, die durch feine Fäden zu-

sammenhingen (Fig. 32—41). Eine Abnahme der weissen Blutkörperchen an Zahl war hier noch nicht zu bemerken.

Die Neigung zum Zerfall hatte aber in der That bereits begonnen. Denn in der Toison'schen Verdünnungsflüssigkeit liess sich nicht mehr die grosse Zahl der Leukocyten feststellen, wie 8 Stunden nach der letzten Injection. Statt der grossen Haufen von 15 bezw. 20 Leukocyten, sah man nach 24 bezw. 48 Stunden nur noch gekörnte Klumpen, die von zerfallenen Leukocyten herrührten; das Protoplasma derselben war in einander geschwommen, die Kerne waren noch erhalten und gaben den Klumpen das körnige Aussehen. Einzelne nicht zerfallene Leukocyten lagen darin eingebettet.

Diese regressive Metamorphose vollzieht sich ebenfalls durch Kernfragmentirung. Der äussere Vorgang ist ganz ähnlich, wie er bei der Zweitheilung der Kerne bereits beschrieben ist. Bei der Vergleichung der Bilder von Fig. 19 u. 23 (obere Hälfte) und Fig. 6 mit denen von Fig. 32—41 wird dies ohne Weiteres klar. Zuerst ist der Kern ein gewundener, polymorpher, später zieht sich die chromatische Substanz nach drei und mehr Punkten hin zusammen. Die dadurch entstandenen, die einzelnen dunkler gefärbten Kerne verbindenden, hellen Brücken werden immer schmäler und zuletzt fadenförmig; wir haben die mehrkernige Zelle. Die Kerne deshalb polymorph zu nennen, weil sie noch durch Fäden verbunden sind, wie es von manchen Autoren geschieht, halte ich nicht für angezeigt.

Die jetzt vielfach verbreitete Ansicht, dass mehrkernige Leukocyten Altersformen sind, bestätigt sich hier durch das Thierexperiment. Ich halte es aber keineswegs für berechtigt, daraus den Schluss zu ziehen, dass überhaupt alle mehrkernigen Zellen nicht mehr zur Proliferation fähig sind.

4. Verhalten der Leukocyten im Blut bei Eiterung durch todte Bakterien.

Durch die Forschungen zahlreicher Autoren (Pasteur, Leber, Grawitz, de Bary, Scheuerlen, de Christmas, Wyssokowitsch, Steinhaus, Buchner mit Wauer und Knüppel, Ledderhose, R. Koch) ist die eitererregende Wir-

kung abgetödteter Bakterienculturen nachgewiesen; nun gilt aber seit Cohnheim die Auswanderung weisser Blutkörperchen als eine Theilerscheinung der Entzündung und Eiterung und es ist daher von Interesse, etwas über das Verhalten der Leukocyten im Blute während einer experimentellen, aseptischen Eiterung durch abgetödtete Bakterien zu erfahren. Es finden sich darüber bis jetzt keine Angaben und ich nahm mir vor, diese Lücke auszufüllen.

Auch hier wurde nur am Kaninchen experimentirt. Um einen deutlichen Effect zu sehen, griff ich gleich zu hohen Dosen. Trotzdem 0,5 bis 2 g Bakterien auf einmal zur Verwendung kamen, gingen die Thiere verhältnissmässig selten und nur, wenn sie jung oder schwächlich waren, zu Grunde. Die Bakterien wurden von gut entwickelter Kartoffelcultur abgeschabt, mit destillirtem Wasser im Verhältniss von 1 : 10 zu einer feinen Emulsion verrieben, durch mehrstündiges Kochen der Emulsion abgetödtet und dann unter antiseptischen und aseptischen Vorsichtsmaassregeln dem Thiere unter die Haut eingeführt. Die Untersuchung des Blutes geschah kurz vor und in verschiedenen Zwischenräumen nach der Injection (Zeiss-Thoma'scher Zählapparat, Toison'sche Verdünnungsflüssigkeit, s. oben).

9.—13. Versuch. Schon wenige Stunden nach der Injection ist eine beträchtliche Verminderung der weissen Blutkörperchen zu constatiren. Dieselbe nimmt noch einige Zeit zu und im Höhestadium ist von der ursprünglichen Leukocytenzahl in der Toison'schen Verdünnungsflüssigkeit nur ein auffallend geringer Bruchtheil — manchmal bis zu $\frac{1}{10}$ und noch weniger — nachzuweisen, so dass das Verhältniss der weissen zu den rothen Blutkörperchen ein ganz abnormes geworden ist. Die Verminderung betrifft sowohl arterielles, wie venöses Blut. An den Injectionsstellen konnte ich um die todten Bakterienmassen herum Ansammlung von Eiterkörperchen, Bindegewebswucherung und Oedem*) der Subcutis beobachten.

Diese Befunde scheinen eine neue Stütze für Cohnheim's Lehre von der Auswanderung der Leukocyten zu bilden, können aber thatsächlich nicht dafür angesehen werden. Denn filtrirt

*) Vergl. damit den 8. Abschnitt „Bakterienextracte — Lymphagoga".

man mit der Chamberlandkerze von der sterilisirten Bakterienemulsion die wässrige Flüssigkeit ab, so hat dieselbe, trotzdem sie frei von Bakterien ist, sowohl nach intravenöser, als auch nach subcutaner Einführung eine beträchtliche Abnahme der Leukocyten im Blut zur Folge (17.—21. Versuch). Es kommt aber weder bei directer Injection dieser bakterienfreien Flüssigkeit in's Blut, noch auch wegen der raschen Resorption nach subcutaner Einspritzung derselben zu einer Eiterung und es darf also nicht eine Auswanderung der Leukocyten als die Ursache ihrer Abnahme ausgegeben werden. So bleibt es vor der Hand unentschieden, wie weit bei dieser Verminderung die Chemotaxis durch todte Bakterien betheiligt ist, wie weit andererseits die klare, bakterienfreie, aber bakterielle Stoffe enthaltende Flüssigkeit, die offenbar den Zerfall der Leukocyten beschleunigt und damit Ursache ihrer Abnahme wird.

14.—16. Versuch. Auch nach subcutaner Injection grösserer Mengen von lebenden Culturen des Bac. pyocyaneus (wohl auch anderer Bakterienarten) tritt die Verminderung der weissen Blutzellen in der oben beschriebenen Weise ein. Von der Eiterung durch todte Bakterien unterscheidet sich aber hier der weitere Verlauf dadurch, dass der spätestens nach 24 Stunden eintretende Tod des Thieres die Untersuchung abbricht, während das Thier mit der aseptischen Eiterung meist den Eingriff übersteht und in Folge dessen noch weitere interessante Erscheinungen zur Beobachtung kommen.

Werden nehmlich die Blutkörperchen etwa 48 Stunden nach der Injection der todten Bakterien gezählt, so zeigt sich nicht, wie vorher eine Verminderung der weissen, sondern das ursprüngliche Verhältniss im Blute hat sich wieder eingestellt. Die Leukocyten liegen in Gruppen zu zweien und mehr zusammen, im fixirten, gefärbten Präparat sind Theilungsvorgänge zu beobachten (Fig. 8, 9, 15, 16, 28—31).

Diese Erscheinung ist wohl einfach dahin auszulegen, dass formativ reizende Stoffe in den todten Bakterien enthalten sind, die nach ihrer Einführung in den Körper der Bakterienzelle entzogen werden, mit den Gewebssäften in das Blut gelangen und in der für Alkaliproteïne beschriebenen Weise die Leukocyten zur Theilung anregen (s. 2. Abschnitt).

Die Injectionen abgetödteter Bakterienculturen gehören also zu den einfachsten Mitteln, um Theilungsvorgänge von Leukocyten im Blute zu erzeugen.

5. Darstellung und chemische Reactionen von Bakterienextracten.

Die im Vorstehenden abgehandelte experimentelle Eiterung war für mich der Ausgangspunkt einer Reihe von weiteren Untersuchungen.

Bei den Controlversuchen mit der von den Bakterien abfiltrirten, wässrigen Flüssigkeit zeigte sich nehmlich, dass nach der Injection derselben auf die anfängliche Verminderung der weissen Blutkörperchen eine Leukocytose folgte und diese um so beträchtlicher war, je länger ich die 10procentige, wässrige Bakterienemulsion vor dem Filtriren durch die Chamberlandkerze kochte oder stehen liess. Da diese Leukocytose durch eine den Alkaliproteïnen analoge Wirkung bedingt sein musste, hatte ich Veranlassung zu vermuthen, dass durch das Kochen und Stehenlassen die lösliche plasmatische Leibessubstanz der Bakterienzelle in das Wasser übergeführt wird.

Thatsächlich giebt die von der Emulsion abfiltrirte Flüssigkeit verschiedene ausgesprochene Eiweissreactionen und so wird auch hierdurch die innere Identität dieser Flüssigkeit mit den Alkaliproteïnen anschaulich gemacht.

Es lässt sich nachweisen, dass der Trocken- und Eiweissgehalt des Filtrats sowohl nach vorhergegangenem Kochen der Emulsion, als auch durch längeres Stehenlassen derselben zunimmt[9], dass also der Inhalt der Bakterienzelle, soweit er in Wasser löslich ist, durch diese beiden Proceduren extrahirt wird. Das gehaltreichste Extract erhält man, wenn Kochen und Stehenlassen combinirt werden.

Die Darstellung ist im Princip analog der Gewinnung des Tuberculins und unterscheidet sich nur dadurch von derselben, dass Koch eine 4—5 pCt. Glycerin enthaltende flüssige Nährlösung (Kalbfleischinfus oder Fleischextractlösung), in der die Tuberkelbacillen 6—8 Wochen bei Brüttemperatur gewachsen waren, auf $\frac{1}{10}$ des Volums eindampfte und dadurch die Cultur extrahirte[10], während ich zur Extraction der auf festem Nähr-

boden gewachsenen Bakterien nur destillirtes Wasser nahm und die Emulsion nicht eigens vor dem Filtriren eindampfte. Ein Glycerinzusatz ist zum Extrahiren nicht nöthig und nur behufs besserer Conservirung von Belang.

Die von mir dargestellten Bakterienextracte sind proteïnhaltig. Die Eiweissreactionen, die ich bei denselben gefunden, stimmen zum Theil mit den von R. Koch, Hüppe und Scholl und von M. Hahn für Tuberculin angegebenen überein. Präcises über die Natur der in der Flüssigkeit enthaltenen Eiweisskörper auf Grund der im Folgenden mitgetheilten Reactionen auszusagen, ist nicht möglich; das erfordert eingehendes, chemisches Studium. Immerhin können dieselben als vorläufige Anhaltspunkte dienlich sein.

Die Lösung der Bakterienextracte (Bac. pyocyaneus) reagirt neutral und giebt folgende Eiweissreactionen:

1. Millon: weisslicher Niederschlag, der sich beim Kochen roth färbt.

2. Biuret: Violettfärbung der Flüssigkeit.

3. Essigsäure in der Kälte zugesetzt starke Trübung, die sich beim Kochen aufhellt, eine schwache Trübung bleibt zuweilen zurück; Ferrocyankalium verstärkt die Trübung nicht, die durch Essigsäure in der Kälte hervorgerufen wurde; Essigsäure im Ueberschuss macht die Trübung nicht verschwinden.

4. Kochen der neutralen Flüssigkeit keine Fällung; Essigsäurezusatz bewirkt schwache Trübung, nicht so stark, wie in der Kälte.

5. Conc. Salpetersäure tropfenweise zugesetzt macht Trübung, die sich löst

   a) beim Kochen,
   b) im Ueberschuss der Säure,
   c) bei Zusatz von Kalilauge im Ueberschuss unter Orangefärbung (Xanthoproteïnreaction).

6. Trichloressigsäure giebt einen Niederschlag, der beim Kochen bestehen bleibt.

7. Zusatz von Alcohol absolutus zeigt am nächsten Tag einen leichten Bodensatz und schwache Trübung der Flüssigkeit.

Es ist natürlich klar, dass in den Extracten ausser den Proteïnen auch andere Stoffe enthalten sein können, über deren Natur und Wirkung wir noch nichts wissen.

Wenn ich aber die in der Folge[1]) mitgetheilten Reizwirkungen, die sämmtlich als Theil- oder Begleiterscheinungen bei entzündlichen Prozessen vorkommen, mit den von Buchner bei den Alkaliproteïnen gemachten Erfahrungen vergleiche, so bin ich geneigt anzunehmen, dass diese Erscheinungen hauptsächlich sich auf den Gehalt der Bakterienextracte an Proteïnen zurückführen lassen. Die Zukunft wird diese hohe Wahrscheinlichkeit wohl zur Gewissheit machen, sobald die Proteïne chemisch rein isolirt zur Prüfung gezogen werden.

6. Chemotaxis durch Bakterienextracte.

Die pyogene Eigenschaft abgetödteter Bakterienculturen beruht, wie Buchner darthun konnte, auf chemischen von dem Zellleib der Bakterien stammenden Stoffen. Derartige Substanzen stellte er nach Nencki in der Form von Alkaliproteïnen dar und fand die chemotactische Eigenschaft der todten Bakterienzelle in diesen isolirten Eiweissstoffen wieder.

Da auch in den Bakterienextracten vorzüglich die löslichen eiweissartigen Bestandtheile der Bakterienleibessubstanz enthalten sind, liess sich von diesen die gleiche Wirkung erwarten.

Ich bediente mich bei den hierauf gerichteten Untersuchungen des von Buchner und anderen eingeschlagenen Verfahrens. Spindelförmige Glasröhrchen werden mit dem sterilisirten Extract gefüllt, an beiden Enden zugeschmolzen und dann durch längeres Kochen mit ihrem Inhalt sterilisirt. Darauf führt man sie unter antiseptischen und aseptischen Vorsichtsmaassregeln unter die Rückenhaut eines Kaninchens ein, schiebt sie subcutan nach einem 20—30 cm von der Einführungsstelle entfernten Ort vor und bricht sie dort unter der Haut an den Enden ab. Nach ein bis drei Tagen ist an den abgebrochenen Enden ein deutlicher aus Eiterkörperchen bestehender Pfropf zu sehen. Das Bakterienextract kam in dieser Weise in 2- und 0,2procentiger Lösung mit ausgesprochenem, positivem Resultat zur Prüfung. Der gebildete Eiterpfropf wurde mittelst Controlaussaaten auf Agar betreffs der etwa darin enthaltenen Bakterien untersucht

[1]) 6.—9. Abschnitt.

und erst dann, wenn keine Colonien gewachsen waren, das Ergebniss als ein positives verzeichnet.

Für das proteïnhaltige Extract des Tuberkelbacillus, das Tuberculin, ist die chemotactische Eigenschaft ebenfalls bereits nachgewiesen(Hüppe und Scholl, Bardach, Tschistowitsch).

7. Leukocytose durch Bakterienextracte.

Ausser der Chemotaxis bewirken die Alkaliproteïne, wenn sie in's Blut gelangen, wie ich fand, eine Leukocytose. Ein Gleiches liess sich für die proteïnhaltigen Bakterienextracte nachweisen.

17.—21. Versuch. Die Injection der Extracte hat zuerst eine hochgradige Verminderung der Leukocyten zur Folge, die sich bei intravenöser Injection früher (nach 8—10 Stunden), bei subcutaner später (nach etwa 24 Stunden) in das Gegentheil umkehrt. Die Vermehrung der Leukocyten kommt ebenso, wie nach der Injection der Alkaliproteïne dadurch zu Stande, dass die Extracte einen formativen Reiz auf die Zelle ausüben und in Folge dessen eine reiche Proliferation der weissen Blutkörperchen im Blute stattfindet. In den fixirten, gefärbten Blutpräparaten, findet man während der Leukocytose zahlreiche Theilungsvorgänge von weissen Blutkörperchen.

Auch bei diesen Untersuchungen zeigten sich wieder auffallende Differenzen betreffs der Leukocytenzahl zwischen dem arteriellen und venösen Blut.

21. Versuch. Zu einer Zeit, wo im arteriellen Gebiet die Zahl der Leukocyten noch geringer ist, als vor der Injection, lässt sich im Venenblut bereits eine Leukocytose nachweisen und dieselbe ist um so beträchtlicher, je weiter peripherisch das venöse Blut untersucht wird*). Die stärkste Leukocytose ist auch hier in der Ohrvene vorhanden, wo das Blut besonders langsam strömt.

Die beträchtliche Abnahme der Leukocyten vor der Vermehrung ist ein gewiss sehr bemerkenswerther Befund, der noch weiterer Aufklärung bedarf. Ich vermuthe, dass in den Bakterienextracten Stoffe sind, die den Zerfall der weissen Blutkörperchen anregen und dadurch ihre Verminderung bewirken. Jedenfalls würde dann noch zu entscheiden sein, ob dieser Vor-

*) Vergl. damit die Bemerkungen im 2. Abschnitt.

gang durch die im Vergleich zu den Alkaliproteïnen noch wenig veränderten Bakterienproteïne der Extracte veranlasst wird, an die sich dann später die Leukocyten gewöhnt hätten, oder ob andere, vielleicht noch unbekannte Substanzen daran schuld sind.

N. Tschistowitsch[11] hat dem gesunden Thier (Kaninchen) Tuberculin injicirt und danach Leukocytose beobachtet. Die Dosis, die er nahm, war eine verhältnissmässig geringe, die Vermehrung der Leukocyten daher nicht so beträchtlich, wie ich sie zu beobachten gewohnt war.

Meine Extracte unterscheiden sich von den Alkaliproteïnen in ihrer Wirkung auf das Blut darin, dass diese unmittelbar eine progressive Metamorphose der Leukocyten auslösen, die bei intravenöser Injection nach 8 Stunden ihren Höhepunkt erreicht hat, während die Einspritzung der Extracte anfangs eine beträchtliche Verminderung zur Folge hat, die sich darauf erst in eine Leukocytose umkehrt.

Während der Leukocytose durch Extracte finden sich trotz zahlreicher Theilungsvorgänge auch reichlich mehrkernige Leukocyten im Blut. Zur Verfolgung des Entstehens von mehrkernigen, weissen Blutkörperchen aus solchen mit polymorphem Kern, sind die proteïnhaltigen Bakterienextracte nicht brauchbar. Hierzu eignen sich bis jetzt nur die mehrmals wiederholten Injectionen der Alkaliproteïne, durch die allein, wie es scheint, so ganz ausserordentliche Zahlen wie 1:38, 1:59 zu erreichen sind.

Die Leukocytose bei fieberhaften, entzündlich-exsudativen Prozessen wird durch die Gewinnung und Wirksamkeit der Bakterienextracte dem Verständniss noch einen Schritt näher geführt (vgl. den 1. Abschnitt).

Wie bei der Darstellung der Bakterienextracte während des Aufenthaltes der Bakterien in Wasser die löslichen, formativ reizenden Stoffe aus der todten Zelle durch Maceration ausgelaugt werden, so muss wohl auch innerhalb des Thierkörpers unter dem Einfluss der Körpersäfte an den abgestorbenen Bakterienzellen in ähnlicher Weise eine Extraction solcher Substanzen stattfinden. Aber es kommt hier noch ein anderes Moment in Betracht, das zuerst von Buchner betont wurde. Nicht nur die todten Bakterien geben ihren Inhalt an umspülende Flüssigkeiten

ab, sondern auch die lebenden, sobald sie sich unter ungünstigen Lebensbedingungen befinden. Die Ausscheidung von Proteïnen ist nach Buchner eine Alterserscheinung der Bakterien, welche einem krankhaften Zustande der Zelle, dem Involutionsprozess, dem allmählichen Absterben entspricht. Wenn also ein Mikroorganismus durch die Körpersäfte des betreffenden Thierorganismus geschädigt wird, so muss es zur Ausscheidung der chemotactisch wirkenden und formativ reizenden Substanzen kommen.

Dass die Fähigkeit des formativen Reizes nicht nur bakteriellen Stoffen zukommt, sondern auch den Producten thierischer Zellen, ist auf Grund der Wirkung der Muskelalbuminate bereits ausgesprochen. Horbaczewski bestätigt und erweitert diese Ansicht, indem er durch reines Nucleïn eine Leukocytose hervorrufen konnte[12]. Da aber bei Entzündung und Eiterung zahlreiche Körperzellen absterben und zerfallen, so sind gewiss die von diesen Zellen stammenden ersten Zerfallsproducte neben den bakteriellen Substanzen als wichtige Quelle des formativen Reizes anzusehen. Aehnlich wie ich (vergl. 1. Abschnitt) erklärt Horbaczewski das Entstehen der entzündlichen Leukocytose dahin, dass bei der exsudativen Entzündung das Gewebe zerfällt und schliesslich schwindet, dass bei diesem Zerfall auch das Nucleïn frei werden muss und nach der Resorption seine Wirkung entfalten kann, die sich in Form einer Leukocytose kund giebt.

8. Bakterienextracte — Lymphagoga.

Die hierauf bezüglichen Untersuchungen habe ich in Gemeinschaft mit Herrn Professor Gaertner in Wien ausgeführt; eingehender Bericht über die dabei gewonnenen Resultate ist in unsern gemeinsamen Publicationen[13] zu finden. Ich wiederhole hier die wichtigsten Daten, weil die Versuche mit den von mir dargestellten Stoffen ausgeführt wurden und ihrem Wesen nach in den Gedankengang dieser Arbeit hereingehören.

Durch die Forschungen Heidenhain's[14] sind unsere Ansichten über die Lymphbildung wesentlich verändert und erweitert worden. Er fand verschiedene Arten von Substanzen, die in's Blut gebracht im Stande sind, den Lymphstrom erheblich

zu beschleunigen. Heidenhain theilt die Substanzen, die diese Wirkung ausüben in zwei Gruppen. Die eine Gruppe, die uns hier speciell interessirt, hat nach Heidenhain's Ansicht directen Einfluss auf die Capillarendothelien und löst an diesen einen Reiz aus, der in erhöhter „Secretion" von Lymphe aus dem Blut zum Ausdruck kommt. Am interessantesten in dieser Gruppe ist das Krebsmuskelextract. Heidenhain glaubt, dass in der lymphtreibenden Wirkung dieser Substanz die Aetiologie der Urticaria enthalten ist.

Dazu gehören auch die Bakterienextracte. Fast unmittelbar nach der Einspritzung in's Blut (V. cruralis), steigert sich die in der Zeiteinheit aus dem Ductus thoracicus ausströmende Lymphmenge ganz erheblich — in einem Falle z. B. auf das Neunfache. Die Wirkung der Extracte liess sich noch nach 6½ Stunden nachweisen. Es kamen das Extract des Bac. pyocyaneus, Pneumobacillus (Friedländer) und Tuberkelbacillus (Tuberculin), sämmtlich mit positivem Resultat zur Verwendung.

Die Gerinnbarkeit der Lymphe und ihr Gehalt an Trockensubstanz nimmt nach der Injection zu. Nach meiner Ansicht liegt in diesen Resultaten die Erklärung für das Zustandekommen der entzündlichen Exsudate, soweit dieselben aus seröser Flüssigkeit bestehen, die durch die Capillaren aus dem Blut abgeschieden wird. Allerdings kommt dabei noch in Betracht, dass in Folge mykotischer Einwirkung auch die Resorption des Exsudats eine verlangsamte sein mag.

Die Erinnerung der Thatsache, dass die Bakterienzelle dieselben Farbstoffe verdichtet, wie der Kern der thierischen Zelle, gab mir Anlass zu vermuthen, dass ebenso wie die aus dem Bakterienzellleib stammenden Extracte auch das Nucleïn, der Hauptbestandtheil des Zellkerns, einen Einfluss auf die Lymphabsonderung haben dürfte. Es kam in gelöstem Zustande (0,5 g) mit positivem Resultat (Vermehrung der Lymphmenge auf das Fünffache) zur Prüfung. Im Einklang damit steht die von Horbaczewski durch Nucleïn erzeugte intensive Leukocytose (s. 7. Abschnitt).

9. Fieber durch Bakterienextracte.

Buchner beobachtete am Menschen nach der Injection von

Alkaliproteïn (3,5 mg Trockensubstanz) neben einer hochgradigen, aseptischen, erysipelartigen Entzündung eine leichte Temperatursteigerung (37,8°). Bei einer Ziege von 30 kg stieg nach der Injection von 2 ccm 6prozentigen Alkaliproteïns des Bac. pyocyaneus die Temperatur von 39,2° auf 40,1°. Ferner bewirkt das Tuberculin, wie Koch selbst beobachtete, am gesunden Menschen eine fieberhafte Temperatur.

22.—26. Versuch. Die von mir dargestellten Extracte des Bac. pyocyaneus haben nach subcutaner Injection am Hunde eine Steigerung der Körperwärme um 1,2° bezw. 1,3° hervorgerufen, bei Meerschweinchen stieg dieselbe bis zu 2,4° höher. Das Fieber war schon nach 3—5 Stunden in dieser Höhe zu beobachten und nach 24 Stunden wieder verschwunden.

10. Tuberculinreaction durch Bakterienextracte.

Da sowohl in der Darstellung als auch in der Wirkung die Analogie der Bakterienextracte mit dem Tuberculin für alle Fälle nachgewiesen war, blieb es noch übrig, zu untersuchen, ob nicht der durch den Tuberkelbacillus im tuberculösen Gewebe und den Zellen der Umgebung gesetzte Reizzungszustand, ebenso wie durch das Tuberculin auch durch andere Bakterienextracte gesteigert werden könne, mit andern Worten, ob nicht eine chronische tuberculöse Entzündung sich durch Proteïne nicht specifischer Bakterien in eine acute entzündliche Reizung überführen lasse.

Da Koch einen Weg angab[10], die Tuberculinwirkung am tuberculösen Thier in allen Fällen zu erkennen, war die Entscheidung einfach und sicher. Koch spritzt so viel Tuberculin ein (0,5 g), dass das Thier (Meerschweinchen) getödtet wird; es stirbt, wenn es vor mindestens 4 Wochen geimpft war, innerhalb 6—30 Stunden nach der Injection und zeigt einen ganz charakteristischen Sectionsbefund. Die Erscheinungen am tuberculösen Meerschweinchen nach Injection von Extract des Bac. pyocyaneus und Pneumobacillus (Friedländer) in einer 0,5 g Tuberculin entsprechenden Dosis stimmen alle auffallend mit den von Koch gegebenen Beschreibungen überein[15].

Die Thiere gehen 6—30 Stunden nach der Einspritzung zu Grunde. Die tuberculösen Geschwüre an der Impfstelle haben

infiltrirte, lebhaft geröthete Ränder. An den in der Nähe liegenden Lymphdrüsen, besonders den inguinalen, ist die Kapsel durch Injection geröthet und an den Organen (Leber, Milz, Lunge) sieht man ebenfalls besonders in der Peripherie tuberculöser Heerde intensive Röthung, die theils durch starke Gefässfüllung, theils durch nicht selten beobachtete Blutaustritte bedingt ist. In der Leber fiel ausserdem eine starke Leukocyteninfiltration auf. Die Gedärme sind durch Gefässinjection mehr oder weniger geröthet.

Im Gegensatz zu der Temperatursteigerung bei gesunden Thieren ist an den tuberculösen nach der Injection ein enormer Temperaturabfall (bis zum Tode etwa um 10°) zu constatiren.

Die schon früher an anderer Stelle mitgetheilte „Tuberculinreaction durch Bakterienextracte" erfuhr bereits nach Abschluss dieser Arbeit durch Buchner, der meine Angaben nachprüfte, eine Bestätigung[16].

Buchner hat gleichzeitig mit mir an einer verbesserten, natürlicheren Gewinnung der Proteïne gearbeitet und als besonders wirksames Mittel für die Extraction des Bakterieninhaltes mit Wasser das vorhergehende scharfe Trocknen der feuchten Bakterienmasse kennen gelernt. Er fällte aus solchen wässrigen Extracten die Proteïne mit Alkohol aus und fand damit dieselben Wirkungen wie ich mit meinen Bakterienextracten, nehmlich Chemotaxis, Fieber und bei tuberculösen Thieren Tuberculinreaction. Am gesunden Menschen konnte er ebenso, wie seinerzeit mit todten Bakterien und den Alkaliproteïnen nach subcutaner Injection eine aseptische, intensive, erysipelartige Entzündung erzeugen.

Die Tuberculinreaction rief er mit Pyocyaneus-, Pneumobacillus- und Prodigiosusextract und -proteïn hervor. Ein Unterschied zwischen der Tuberculinreaction mit Koch's Tuberculin und diesen Proteïnen war nicht zu erkennen. Ebenso wie ich sah Buchner Temperaturabfall an den tuberculösen Thieren nach der Injection. Bei Buchner gingen die gesunden Meerschweinchen an den Extracten ebenfalls zu Grunde, ohne die für Tuberculinreaction charakterischen Veränderungen zu zeigen; nach der Injection der von mir durch Kochen und Stehenlassen

der Bakterienemulsion gewonnenen Extracte blieben gesunde Meerschweinchen am Leben. Es scheint also doch noch ein Unterschied zwischen den beiden Extracten zu bestehen.

Ich habe die angenehme Pflicht, allen Herren, die mir die Durchführung dieser Arbeit ermöglichten, meinen Dank abzustatten.

Die Untersuchungen wurden im bakteriologischen Laboratorium des Operationscurses für Militärärzte und in dem histologischen Institut zu München, ferner in dem Institut für allgemeine und experimentelle Pathologie zu Wien ausgeführt.

Den Vorständen dieser Laboratorien, Herrn Stabsarzt Dr. H. Buchner, Herrn Professor von Kupffer und Herrn Professor Stricker und den Assistenten Herren DDr. A. A. Böhm und A. Oppel sage ich für die freundliche Aufnahme und vielfache Unterstützung aufrichtigen Dank. —

Versuchstabellen.

1. Versuch[1]).

Einem grossen Kaninchen werden 2 ccm sterilisirtes Alkaliprotein des Pneumobacillus (Friedländer) durch eine Ohrvene in das Blut injicirt.

	Zeit.	Verhältn. der weissen zu den rothen Blutkörperchen.	Bemerkungen.
1. Tag.	9 Uhr	1 : 583[2])	Injection des Proteïns.
	11 -	1 : 500	
	3 -	1 : 466	
	5 - 30 Min.	1 : 291 (2)[3])	
	9 - 30 - Abends	1 : 291	
2. Tag.	9 - Morgens	1 : 412	
3. -	9 - -	1 : 538	

[1]) Bei allen Versuchen wurde unter antiseptischen Vorsichtsmaassregeln und mit sterilen Flüssigkeiten (ausser im 14.—16. Versuch) gearbeitet.

[2]) Das Blut stammt in allen Fällen, wo nichts Besonderes bemerkt ist, aus einer Ohrvene.

[3]) Die in Klammer stehende Zahl, hier „(2)", bedeutet, dass in diesem Blut die Leukocyten zum Theil in Gruppen und Haufen zusammenliegen; hier liegen die Leukocyten also zum Theil paarweise zusammen. Das Zusammenliegen ist wahrscheinlich immer ein Zeichen der progressiven Metamorphose (siehe darüber den 2. Abschnitt).

2. Versuch.

Einem grossen Kaninchen werden 6 ccm in verdünnter Sodalösung aufgelöstes, sterilisirtes Glutencaseïn durch eine Ohrvene in das Blut injicirt.

Zeit.	Verhältn. der weissen zu den rothen Blutkörperchen.	Bemerkungen.
1. Tag. 9 Uhr	1 : 734	Injection des Glutencaseïns.
11 - 15 Min.	1 : 353	
2 - 30 -	1 : 159 (2—3)	
4 - 40 -	1 : 415	
2. Tag. 9 -	1 : 864.	

3. Versuch.

Einem grossen Kaninchen werden 10 ccm 6procentiges, sterilisirtes Alkaliproteïn aus Kalbsmuskel durch eine Ohrvene in das Blut injicirt.

Zeit.	Verhältn. der weissen zu den rothen Blutkörperchen.	Bemerkungen.
1. Tag. 8 Uhr 20 Min.	1 : 487	Injection des Muskelproteïns.
1 - 20 -	1 : 293	
2 - 50 -	1 : 286	
4 - 20 -	1 : 153 (2—10)	
6 - 40 -	1 : 247	
2. Tag. 2 -	1 : 369.	

4. Versuch.

Einem grossen Kaninchen werden 5 ccm sterilisirtes Alkaliproteïn des Bac. pyocyaneus verdünnt mit 15 ccm sterilem, destillirtem Wasser an 4 verschiedenen Stellen (je 5 ccm) subcutan injicirt und unter der Haut durch Kneten verstrichen.

Zeit.	Verhältn. der weissen zu den rothen Blutkörperchen.	Bemerkungen.
1. Tag. 11 Uhr	1 : 365	Injection des Proteïns.
6 - 30 Min.	1 : 315	
2. - 9 - 30 -	1 : 292	
3. - 10 -	1 : 178 (2—4)	
4. - 10 -	1 : 124 (2)	
5. - 10 -	1 : 350.	

5. Versuch.

Einem grossen Kaninchen wird sterilisirtes Alkaliproteïn des Bac. pyocyaneus in Intervallen von 24 Stunden durch eine Ohrvene in das Blut injicirt.

	Zeit.	Verhältn. der weissen zu den rothen Blutkörperchen.	Bemerkungen.
1. Tag.	8 Uhr 45 Min.	1 : 318	I. Injection von 4 ccm Protein.
	4 - 45 -	1 : 152 (2)	
2. -	10 - 50 -	1 : 126 (2)	II. Injection von 2 ccm Protein.
	6 - 40 -	1 : 159	
3. -	9 - — -	1 : 152	III. Injection von 2 ccm Protein.
	6 - 30 -	1 : 102 (2—4)	
4. -	8 - 50 -	1 : 73 (2—4)	IV. Injection von 2 ccm Protein.
	5 - — -	1 : 38 (2—20)	
5. -	10 - — -	1 : 69 (2—10)	
	5 - 30 -	1 : 233 (2—5) [1].	

Das Thier macht während des Versuches einen leidenden Eindruck und frisst wenig.

6. Versuch.

Einem grossen Kaninchen wird sterilisirtes Alkaliprotein des Bac. pyocyaneus in Intervallen von 24 Stunden durch eine Ohrvene in das Blut injicirt.

	Zeit.	Verhältn. der weissen zu den rothen Blutkörperchen.	Bemerkungen.
1. Tag.	9 Uhr 15 Min.	1 : 304	I. Injection von 5 ccm Protein.
	5 - — -	(2) [2]	
2. -	7 - 45 -		II. Injection von 3 ccm Protein.
	3 - — -	(2—4) [2]	
3. -	8 - 45 -		III. Injection von 4 ccm Protein.
	4 - 45 -	1 : 59 (2—15)	Theilungsvorgänge Fig. 10—12, 14, 17, 18, 20—27.
	5 - 30 -	1 : 242	Blut aus der Art. cruralis.
4. -	9 - 45 -	1 : 206 [3]	
5. -	10 - 15 -	1 : 350 [3].	

7. Versuch.

Einem grossen Kaninchen werden 8 ccm sterilisirtes Alkaliprotein aus Kalbsmuskeln durch eine Ohrvene in das Blut injicirt; nach Verlauf

[1]) In der Toison'schen Verdünnungsflüssigkeit finden sich entsprechend den früheren Leukocytenhaufen Klumpen violett gefärbter Körner, in denen einzelne erhaltene Leukocyten eingebettet liegen; im Dauerpräparat sind viele mehrkernige Leukocyten (siehe darüber im 3. Abschnitt).

[2]) Die Leukocyten liegen in den fixirten Präparaten zum Theil in Gruppen zusammen, eine Zählung wurde nicht angestellt.

[3]) Auch hier finden sich, wie im vorigen Versuch, entsprechend den früheren Leukocytenhaufen Körnerklumpen mit vereinzelten Leukocyten darin; im Dauerpräparat sind viele mehrkernige Leukocyten (s. Fig. 32—41).

von 2 Stunden wird das intacte Ohr fest abgeschnürt, dann abgeschnitten und auf 6 Stunden in den Brütofen (37°) gelegt.

Zeit.	Verhältn. der weissen zu den rothen Blutkörperchen.	Bemerkungen.
8 Uhr 40 Min.	1 : 531	Injection des Muskelproteïns.
11 - 40 -	1 : 477	
4 - 40 -	1 : 168 (2—8)	Blut des abgeschnittenen Ohres.

8. Versuch.

Einem grossen Kaninchen werden 6 ccm sterilisirtes Alkaliproteïn aus Kalbsmuskeln durch eine Ohrvene in das Blut injicirt; nach Verlauf von 3½ Stunden wird das intacte Ohr fest abgeschnürt, dann abgeschnitten und auf 4½ Stunden in den Brütofen gelegt.

Zeit.	Verhältn. der weissen zu den rothen Blutkörperchen.	Bemerkungen.
9 Uhr 50 Min.	1 : 809	Injection des Muskelproteïns.
1 - 20 -	1 : 459 (2—3)	
5 - 50 -	1 : 288 (2—5)	Blut des abgeschnittenen Ohres.

9. Versuch.

Einem grossen Kaninchen werden 2 g abgetödteter Cultur des Bac. pyocyaneus (auf Kartoffeln) in Form einer wässrigen 10procentigen Emulsion, die durch 2stündiges Kochen sterilisirt wurde, subcutan in mehreren Portionen injicirt und durch Kneten vertheilt.

Zeit.	Verhältn. der weissen zu den rothen Blutkörperchen.	Bemerkungen.
1. Tag. 10 Uhr 45 Min.	1 : 318	Injection.
2. - 10 - 45 -	1 : 1100	Die Haut an den Injectionsstellen ist geröthet und geschwollen.
3. - 10 -	1 : 408 (2—3)	Theilungsvorgänge Fig. 15 u. 16.
4. - 10 -	1 : 413	An den Injectionstellen sind weiche knotenartige Verdickungen, die nach einigen Tagen fest werden.

10. Versuch.

Einem grossen Kaninchen wird 1 g abgetödteter Cultur des Pneumobacillus (Friedländer) (auf Kartoffeln) in Form einer wässrigen 10procentigen Emulsion, die durch 2stündiges Kochen sterilisirt wurde, subcutan in 2 Portionen injicirt und durch Kneten vertheilt.

	Zeit.	Verhältn. d. weissen zu den rothen Blutkörperchen.	Bemerkungen.
1. Tag.	1 Uhr	1 : 690	Injection.
	5 - 30 Min.	1 : 1085	
	8 - 30 - Abends	1 : 1780	
2. -	2 -	1 : 1480	Das subcutane Gewebe der abhängigen Bauchpartien ist ödematös geschwollen, das Thier macht einen leidenden Eindruck.
3. -	3 -	1 : 1025	Es grenzt sich eine klein-hühnereigrosse Geschwulst unter der Bauchhaut ab.
4. -	7 -	1 : 614	Ohrarterienblut.
	7 - 20 Min. Abends		Ohrvenenblut. Die Geschwulst ist umschriebener und fester geworden. Das Verhalten des Thieres ist wieder ein normales.

11. Versuch.

Einem grossen Kaninchen wird 1 g abgetödteter Cultur des Bac. pyocyaneus (auf Kartoffeln) in Form einer wässrigen 10procentigen Emulsion, die durch 2stündiges Kochen sterilisirt wurde, subcutan in 2 Portionen injicirt und durch Kneten vertheilt.

	Zeit.	Verhältn. d. weissen zu den rothen Blutkörperchen.	Bemerkungen.
1. Tag.	12 Uhr	1 : 576	Injection.
	6 - 30 Min.	1 : 6150	Die Injectionsstelle ist leicht geröthet.
2. -	9 -	1 : 323 (2)	Die Injectionsstelle ist leicht geröthet; das Thier macht einen leidenden Eindruck; es wird getödtet.

Sectionsbefund: An der Injectionsstelle ausgeprägte, massenhafte Ansammlung von Eiterkörperchen und Bindegewebswucherung. Dazwischen zerfallene Bakterienmassen, leichtes, blutig-seröses Oedem, stark injicirte Gefässe.

12. Versuch.

Einem mittelgrossen Kaninchen werden 2 g abgetödteter Cultur des Bac. pyocyaneus (auf Kartoffeln) in Form einer wässrigen 10procentigen Emulsion, die durch 2stündiges Kochen sterilisirt wurde, subcutan in mehreren Portionen injicirt und durch Kneten vertheilt.

	Zeit.	Verhältn. der weissen zu den rothen Blutkörperchen.	Bemerkungen.
1. Tag.	11 Uhr 40 Min.	1 : 542	Injection.
	5 - 40 -	1 : 1530	
2. -	10 - 20 -	1 : 1170	
	11 - 20 -	1 : 3650	Blut aus der Art. cruralis.
	5 - 30 -	1 : 676	Das Thier macht einen leidenden Eindruck; die Subcutis an den abhängigen Bauchpartien ist ödematös.
3. -	10 - — -	1 : 304 (2)	
	10 - 30 -	1 : 954	Blut aus der Art. carotis.

Das Thier wird getödtet; Mitosen (Fig. 28—31) und Amitosen (Fig. 8 und 9) in der V. cruralis.

Sectionsbefund: Blutig-seröses Oedem des subcutanen Zellgewebes an den abhängigen Bauchpartien. Flächenhaft ausgebreitete eitrige Infiltration an den Injectionsstellen.

13. Versuch.

Einem kleinen Kaninchen werden 0,5 g abgetödteter Cultur des Bac. pyocyaneus (auf Kartoffeln) in Form einer wässrigen, 10procentigen Emulsion, die durch einstündiges Kochen sterilisirt wurde, subcutan injicirt und durch Kneten vertheilt.

	Zeit.	Verhältn. der weissen zu den rothen Blutkörperchen.	Bemerkungen.
1. Tag.	12 Uhr	1 : 530	Injection.
	5 - 50 Min.	1 : 3500	
2. Tag.	8 - Morgens	1 : 915	Blut aus der V. cruralis.
	9 - -	1 : 12000	Blut aus dem linken Herz.

Das Thier geht am 9. Morgens zu Grunde.

Sectionsbefund: Die Gefässe an der Injectionsstelle sind injicirt, leichte flächenhafte, eitrige Infiltration. Kein Oedem.

14. Versuch.

Einem kleinen Kaninchen wird 1 g lebender Cultur des Bac. pyocyaneus (auf Kartoffeln) in Form einer frisch bereiteten, wässrigen, 10procentigen Emulsion subcutan in 2 Portionen injicirt und durch Kneten vertheilt.

	Zeit.	Verhältn. der weissen zu den rothen Blutkörperchen.	Bemerkungen.
1. Tag.	10 Uhr	1 : 512	Injection.
	2 - 20 Min.	1 : 8900	
	6 - 40 - Abends	1 : 10160	

Das Thier geht in der Nacht zu Grunde.

Sectionsbefund: Trüb-blutigseröses Oedem der Subcutis in der Umgebung der Injectionsstellen und an den abhängigen Bauchpartien.

15. Versuch.

Einem mittelgrossen Kaninchen wird 1 g lebender Cultur des Bac. pyocyaneus (auf Kartoffeln) in Form einer frisch bereiteten, wässrigen, 10procentigen Emulsion subcutan in 2 Portionen injicirt und durch Kneten vertheilt.

	Zeit.	Verhältn. der weissen zu den rothen Blutkörperchen.	Bemerkungen.
1. Tag.	9 Uhr 40 Min.	1 : 385	Injection.
	5 - 20 -	1 : 5300	
2. Tag.	2 -	1 : 365	

Das Thier geht um 2 Uhr 15 Min. zu Grunde.

Sectionsbefund: Trüb-blutigseröses Oedem der Subcutis in der Umgebung der Injectionsstellen und an den abhängigen Bauchpartien.

16. Versuch.

Einem kleinen Kaninchen werden 0,2 g lebender Cultur des Bac. pyocyaneus (auf Kartoffeln) in Form einer frisch bereiteten, wässrigen, 10procentigen Emulsion subcutan injicirt und durch Kneten vertheilt.

	Zeit.	Verhältn. d. weissen zu den rothen Blutkörperchen.	Bemerkungen.
1. Tag.	12 Uhr	1 : 572	Injection.
	4 -	1 : 2350	
	8 - Abends	1 : 2120	
2. Tag.	8 - 30 Min. Morgens	1 : 863	Die Haut über der Injectionsstelle ist geröthet; Oedem der Subcutis.

Das Thier geht um 11 Uhr zu Grunde.

Sectionsbefund: Starkes blutigseröses Oedem der Subcutis in der Umgebung der Injectionsstelle und an den abhängigen Bauchpartien.

17. Versuch.

Einem mittelgrossen Kaninchen werden 20 ccm einer klaren Flüssigkeit, die von einer 10procentigen, wässrigen Emulsion des Bac. pyocyaneus nach zweistündigem Kochen mit der Chamberlandkerze abfiltrirt wurde, subcutan in mehreren Portionen injicirt.

	Zeit.	Verhältn. der weissen zu den rothen Blutkörperchen.	Bemerkungen.
1. Tag.	12 Uhr 30 Min.	1 : 347	Injection.
	4 - 50 -	1 : 827	
	6 - 30 - Abends	1 : 781	

	Zeit.	Verhältn. der weissen zu den rothen Blutkörperchen.	Bemerkungen.
2. Tag.	9 Uhr 30 Min. Morgens	1 : 236 (2—3)	Die Haut über der Injectionsstelle ist geröthet.
3. Tag.	10 -	1 : 328 (2)	Die Röthung ist geschwunden.
	6 - Abends	1 : 442	

18. Versuch.

Einem mittelgrossen Kaninchen werden 30 ccm einer in der gleichen Weise wie beim 17. Versuch gewonnenen Flüssigkeit in mehreren Portionen subcutan injicirt.

	Zeit.	Verhältn. der weissen zu den rothen Blutkörperchen.	Bemerkungen.
1. Tag.	10 Uhr	1 : 477	Injection.
	6 - Abends	1 : 1526	
2. Tag.	2 - 30 Min.	1 : 233 (2)	
3. Tag.	12 -	1 : 434	

19. Versuch.

Einem grossen Kaninchen werden 30 ccm Bakterienextract (Bac. pyocyaneus) subcutan in mehreren Portionen injicirt; die zum Filtriren verwandte 10procentige, wässrige Emulsion hat 8 Tage bei Zimmertemperatur gestanden und wurde in dieser Zeit 12 Stunden gekocht.

	Zeit.	Verhältn. der weissen zu den rothen Blutkörperchen.	Bemerkungen.
1. Tag.	10 Uhr 30 Min.	1 : 401	Injection.
	6 - Abends	1 : 809	
2. Tag.	9 - 30 Min.	1 : 245 (2—5)	Die Haut über der Injectionsstelle ist geröthet.
	6 - — - Abds.	1 : 131 (2—6)	
	8 - — - -	1 : 142 (2)	Blut aus der V. cruralis.
	8 - 15 - -	1 : 301	Blut aus der A. cruralis.
	8 - 30 - -	1 : 219 (2—6)	Blut aus einer Vene des Hinterbeins.
3. Tag.	10 - .	1 : 135 (2—5)	Die Röthung der Haut ist verschwunden.
	6 - 30 - -	1 : 230 (2—3)	
4. Tag.	12 -	1 : 292	

20. Versuch.

Einem mittelgrossen Kaninchen werden jedesmal 20 ccm Bakterienextract (Bac. pyocyaneus) in 24stündigen Intervallen subcutan injicirt;

die zum Filtriren verwandte 10procentige, wässrige Emulsion hat 8 Tage bei Zimmertemperatur gestanden und wurde in dieser Zeit 8 Stunden gekocht.

	Zeit.	Verhältn. der weissen zu den rothen Blutkörperchen.	Bemerkungen.
1. Tag.	11 Uhr	1 : 573	I. Injection.
	7 -	1 : 1430	
2. -	12 -	1 : 200 (2—4)	II. Injection.
	8 -	1 : 397 (2—3)	Erste Injectionsstelle geröthet.
3. -	11 -	1 : 293 (2)	III. Injection.
	6 -	1 : 344 (2—4)	Zweite Injectionsstelle geröthet.
4. -	9 - 30 Min.	1 : 332 (2)	Dritte - -
	5 -	1 : 306 (2)	- - -
5. -	11 - 30 -	1 : 445	Die Röthung ist geschwunden.
6. -	12 -	1 : 593	
7. -	10 -	1 : 615	

21. Versuch.

Einem grossen Kaninchen werden 15 ccm Bakterienextract (Bac. pyocyaneus) mit einem Trockengehalt von 1,9 pCt. intravenös injicirt; die zum Filtriren verwandte 10procentige wässrige Emulsion hat 4 Wochen bei 37° gestanden und wurde in dieser Zeit 30 Stunden gekocht.

	Zeit.	Verhältn. der weissen zu den rothen Blutkörperchen.	Bemerkungen.
1. Tag.	11 Uhr 40 Min.	1 : 596	11 Uhr 40 Min. bis 12 Uhr 40 Min. Injection.
	2 - 40 -	1 : 2120	
	3 - 40 -	1 : 1005	
	4 - 20 -	1 : 4135	Blut von einem Schnitt in die Schnauze.
	6 - 20 - Abds.	1 : 1430	
	8 - 40 - -	1 : 289	Blut aus verschiedenen Ohrvenen.
	9 - 20 - -	1 : 658	
2. Tag.	9 - 30 -	1 : 137 (2)	
	10 - 30 -	1 : 1720	Blut aus der A. cruralis.
	11 - 30 -	1 : 1035	- - dem linken Herzen.
	11 - 40 -	1 : 574 (2)	- - - rechten -
	12 - — -	1 : 221 (2)	- - der V. cava inferior.
	12 - 10 -	1 : 274 (2)	- - einer Vene d. Sprunggelenks.

Das Thier wurde um 11 Uhr 30 Min. getödtet.

22. Versuch.

Einem Hund von 3770 g werden 10 ccm von demselben Extract des Bac. pyocyaneus wie beim 21. Versuch (Trockengehalt 1,9 pCt.) subcutan injicirt.

	Zeit.	Temperatur.	Bemerkungen.
1. Tag.	11 Uhr 10 Min.	38,9°	Injection.
	2 - 50 -	40,1°	Die Injectionsstelle ist schmerzhaft, nicht geröthet.
	7 - Abends	39,1°	
2. Tag.	10 -	39,4°.	

23. Versuch.

Einem Hund von 2540 g werden 15 ccm Extract des Bac. pyocyaneus mit einem Trockengehalt von 0,9 pCt. subcutan injicirt.

	Zeit.	Temperatur.	Bemerkungen.
1. Tag.	11 Uhr 30 Min.	38,9°	Injection.
	3 - — -	40,2°	Die Injectionsstelle ist etwas schmerzhaft, nicht geröthet.
	5 - 30 -	39,5°	
	8 - 30 - Abends	38,7°	
2. Tag.	8 - 30 - Morgens	39,2°.	

24. Versuch.

Einem Meerschweinchen werden 6 ccm wässriges Extract des Bac. pyocyaneus (Trockengehalt 1,9 pCt.) subcutan injicirt.

	Zeit.	Temperatur.	Bemerkungen.
1. Tag.	12 Uhr	38,2°	Injection.
	3 - 20 Min.	40,5°	
	5 - — -	40,6°	
	8 - 15 -	40,5°	
2. Tag.	8 -	39,6° [1])	
3. Tag.	8 -	39°	Das Thier ist während des ganzen Versuches lebhaft.

25. Versuch.

Einem Meerschweinchen werden 6 ccm wässriges Extract des Bac. pyocyaneus (Trockengehalt 1,9 pCt.) subcutan injicirt.

	Zeit.	Temperatur.	Bemerkungen.
1. Tag.	11 Uhr	39,1°	Injection.
	5 - 30 Min.	40,6°	Das Thier ist etwas weniger lebhaft.
2. -	11 -	38,8°	Das Thier ist wieder lebhaft, wie früher.

26. Versuch.

Einem Meerschweinchen werden 6 ccm wässriges Extract des Bac. pyocyaneus (Trockengehalt 1,9 pCt.) subcutan injicirt.

	Zeit.	Temperatur.	Bemerkungen.
1. Tag.	10 Uhr 45 Min.	39,8°	Injection.
	6 - 45 -	40,7°	Das Thier ist etwas weniger lebhaft.
2. -	12 -	39,5°	Das Thier ist wieder lebhaft, wie früher.

[1]) heisst in der Wiener klin. Wochenschrift irrthümlich 40,6°.

Literatur.

1. H. Buchner, Die chemische Reizbarkeit der Leukocyten und deren Beziehung zur Entzündung und Eiterung. Berl. klin. Wochenschr. 1890. No. 47.
2. H. Buchner, Ueber Hemmung der Milzbrandinfection und über das aseptische Fieber. Berl. klin. Wochenschr. 1890. No. 10.
3. H. Buchner, Ueber eiterungserregende Stoffe in der Bakterienzelle. Berl. klin. Wochenschr. 1890. No. 30. — A. Knüppel, Ein experimenteller Beitrag zur Aetiologie der Eiterung. Inaugural-Dissertation. München 1890.
4. Fr. Roemer, Ueber den formativen Reiz der Proteïne Buchner's auf Leukocyten. Berl. klin. Wochenschr. 1891. No. 36.
5. R. v. Limbeck, Klinisches und Experimentelles über die entzündliche Leukocytose. Zeitschr. für Heilkunde. Bd. X. Heft VI. S. 392.
6. M. Löwit, Ueber Neubildung und Zerfall weisser Blutkörperchen. Sitzungsberichte der k. k. Akademie der Wissenschaften zu Wien. Bd. 92. Abth. III. 1885. — M. Löwit, Ueber Neubildung und Beschaffenheit der weissen Blutkörperchen. Ziegler-Nauwerck's Beiträge. Bd. X. Heft 3. S. 213.
7. J. Arnold, Beobachtungen über Kerne und Kerntheilungen in den Zellen des Knochenmarks. Dieses Archiv Bd. 93. 1883. — Ueber Kern- und Zelltheilung bei acuter Hyperplasie der Lymphdrüsen und Milz. Dieses Archiv Bd. 95. 1884. — Weitere Beobachtungen über die Theilungsvorgänge an den Knochenmarkszellen. Dieses Archiv Bd. 97. 1884. — Ueber Theilungsvorgänge an den Wanderzellen. Archiv für mikroskop. Anat. Bd. 30. S. 205. — Weitere Mittheilungen über Kern- und Zelltheilungen in der Milz. Archiv für mikroskop. Anat. Bd. 31. S. 541.
8. Spronck, Over Regeneratie en Hyperplasie van Leukocyten in het circuleerend bloed. Nederlandsch Tijdschrift voor Geneeskunde. 29. März 1889.
9. Fr. Roemer, Darstellung und Wirkung proteïnhaltiger Bakterienextracte. Berl. klin. Wochenschr. 1891. No. 51.
10. R. Koch, Weitere Mittheilungen über das Tuberculin. Deutsche med. Wochenschr. 1891. No. 43.
11. N. Tschistowitsch, Ueber die morphologischen Veränderungen des Blutes bei den Injectionen der Koch'schen Flüssigkeit. Berl. klin. Wochenschr. 1891. No. 34.
12. J. Horbaczewski, Beiträge zur Kenntniss der Bildung der Harnsäure und der Xanthinbasen, sowie der Entstehung der Leukocytosen im Säugethierorganismus. Sitzungsberichte der k. k. Akademie der Wissenschaften zu Wien. Bd. 100. Heft IV. Abth. III. 1891.
13. G. Gaertner und Fr. Roemer, Ueber die Einwirkung von Bakterienextracten auf den Lymphstrom. Wiener medicinische Blätter.

1891. No. 42. — Ueber die Einwirkung von Tuberculin und anderen Bakterienextracten auf den Lymphstrom. Wiener klin. Wochenschr. 1892. No. 2.

14. R. Heidenhain, Versuche und Fragen zur Lehre von der Lymphbildung. Pflüger's Archiv für Physiologie. 1891. Heft V.
15. Fr. Roemer, Tuberculinreaction durch Bakterienextracte. Wiener klin. Wochenschr. 1891. No. 45.
16. H. Buchner, Tuberculinreaction durch Proteïne nicht specifischer Bakterien. Münchner med. Wochenschr. 1891. No. 49.

Erklärung der Abbildungen[1]).

Tafel II.

Sämmtliche Figuren sind mittelst des Abbé'schen Zeichenapparates bei Zeiss Apochrom.-Objectiv homog. Immersion, 16 mm Brennweite, Ocular No. 12 in der Fusshöhe des Mikroskopes gezeichnet.

Fig. 1—6. Paarweise zusammenliegende Leukocyten im Höhestadium der Leukocytose (1 : 59, 6. Versuch).

Fig. 7. Paarweise zusammenliegende Leukocyten nach vorhergegangener Blutentziehung.

Fig. 8 und 9. Amitotische Leukocyten nach vorhergegangener Injection einer sterilisirten Bakterienemulsion (12. Versuch).

Fig. 10, 11, 12, 14, 17, 18, 20—27. Amitotische Leukocyten im Höhestadium der Leukocytose (1 : 59, 6. Versuch).

Fig. 13 und 19. Amitotische Leukocyten nach vorhergegangener Blutentziehung.

Fig. 15 und 16. Amitotische Leukocyten nach vorhergegangener Injection einer sterilisirten Bakterienemulsion (9. Versuch).

Fig. 28—31. Mitotische Leukocyten nach vorhergegangener Injection einer sterilisirten Bakterienemulsion (12. Versuch).

Fig. 32—41. Altersformen der Leukocyten 24 und 48 Stunden nach der letzten Proteïninjection (6. Versuch).

[1]) Sämmtliche Leukocytenbilder stammen aus venösem Blut.

VII.

Beiträge zur Histiologie der Nasengeschwülste.

(Aus Dr. A. Hartmann's Heilanstalt für Nasen- und Ohrenkrankheiten.)

Von Dr. C. Zarniko,

Assistenten an der Anstalt.

(Hierzu Taf. III.)

Bei der mikroskopischen Untersuchung einer Anzahl von Nasengeschwülsten sind mir einige bemerkenswerthe Dinge vorgekommen, von denen ich in der Literatur*) wenig oder nichts erwähnt finde.

Sie sollen im Nachfolgenden beschrieben werden.

1. Eigenthümlich geformte und gebaute Fibrome des Nasenrachenraums.

Gr., 50 Jahre (Kassenjourn. 1891. No. 122), trat am 8. Februar 1891 wegen Nasenverstopfung in unsere poliklinische Behandlung.

Bei der Untersuchung des kräftigen, gesund aussehenden Mannes fand ich die linke Nasenhälfte in ihrem hinteren Theile und den Nasenrachenraum von weichen, zum Theil gallertigen, und derberen Geschwülsten vollständig ausgefüllt. Die von vorn sichtbaren Tumoren gingen von der mittleren Muschel aus. Die Ursprungsstätte der hinteren konnte erst gesehen werden, nachdem sie entfernt waren: sie war das hintere Ende der linken mittleren Muschel und seine nächste Umgebung.

Ich holte die Neubildungen mit der kalten Schlinge durch die Nase heraus (5 Sitzungen) und hob den grössten Theil**) der entfernten Stücke zur mikroskopischen Untersuchung auf***). Ihr Gesammtvolum beträgt annähernd 12 ccm, also nicht viel weniger als das Durchschnittsvolum des Nasenrachenraums (14 ccm, Luschka [21] S. 17).

*) Ein Verzeichniss der von mir eingesehenen Schriften befindet sich am Schlusse. Zahlen, die in der Abhandlung Autorennamen angehängt sind, beziehen sich auf dieses Verzeichniss.

**) 12.

***) Fixirung nach der von C. Benda angegebenen Salpetersäure-Kaliumbichromatmethode (Rawitz, Leitfaden f. histiol. Unters. S. 12. 1889). Färbung mit Hämatoxylin.

Ein Theil der Geschwülste bietet das Aussehen einfacher ödematöser Fibrome (Schleimpolypen).

Andere jedoch unterscheiden sich in vielen Punkten von den gewöhnlichen Neubildungen der Nase.

Bei der makroskopischen Betrachtung fällt eine eigenthümliche Beschaffenheit der Oberfläche auf (Fig. 1). Man sieht nehmlich:

1) glatte Stellen (*) mit seichten Furchen und narbenähnlichen Einziehungen. Manche von diesen führen, wie Durchschnitte lehren, in tiefe Taschen, die sich entweder mitten in den Kern der Geschwulst erstrecken oder unmittelbar unter der Oberfläche fortkriechen (Fig. 5 und 6 T).

2) Man sieht die Oberfläche uneben (†) durch eine grosse Zahl von unregelmässigen Leisten, Zotten, Wärzchen, Knötchen, dazwischen liegenden Furchen, Gruben, Buchten. Alle diese Dinge liegen bunt und ohne Ordnung durch einander.

Die Vertheilung der beiden Typen auf die Gesammtoberfläche ist verschieden, so dass bald der eine, bald der andere überwiegt. Häufig ist eine Seite glatt, die andere rauh (Fig. 6).

Die mikroskopische Untersuchung ergiebt, dass der Kern der Geschwulst in der Regel von einem lockeren, grösstentheils ödematösen Bindegewebe eingenommen wird, das keine Drüsen, wenig Gefässe enthält. An wenigen Stellen findet man dichteres Bindegewebe mit reichlicheren, zum Theil dickwandigen Gefässen. In den Bindegewebsmaschen liegen Rundzellen, spärlich oder reichlicher, dies besonders in der unmittelbaren Umgebung mancher Gefässe und unter dem Epithel. Ebenso verschieden ist die Zahl der mit gelappten Kernen versehenen Wanderzellen sowohl im Bindegewebe wie im Epithel*).

Die epitheliale Bedeckung der Neubildungen setzt sich aus Cylinderepithel und geschichtetem Pflasterepithel zusammen. Dazwischen liegt an kleineren Bezirken Uebergangsepithel.

Das flimmernde, mehrzeilige Cylinderepithel unterscheidet sich nicht von dem gewöhnlichen Epithel der Pars respiratoria nasi.

Dagegen zeigt das Pflasterepithel (Fig. 4) einige bemerkenswerthe Besonderheiten. Es ist sehr dick, im Mittel etwa 0,7 mm. Die mittleren und oberflächlichen Lagen bestehen aus sehr blassen Zellen, deren geschrumpfte Kerne ihre Structur mehr oder weniger verloren haben. — In manchen von diesen Zellen sieht man eine mit granulirtem Inhalt gefüllte Vacuole (V), die kleiner oder grösser ist, oft so gross, dass nur ein geringer Protoplasmarest übrig bleibt. Schliesslich verschwindet auch dieser und man hat jetzt eine mit granulirtem Inhalt gefüllte Blase (V') an Stelle der früheren Zelle. Manche von diesen Bildungen sind so gross, dass man sie aus der Confluenz mehrerer neben einander liegender Blasen herleiten muss (V''). Viele enthalten Wanderzellen. — Unzweifelhaft liegt hier eine pathologische

*) Ueber die Anwesenheit von Knochen in einer von den Geschwülsten siehe den folgenden Artikel.

Ansammlung eiweisshaltiger Flüssigkeit im Körper von degenerirten Epithelzellen vor. Diese Flüssigkeit ist vermuthlich entzündliches Exsudat, so dass der ganze Vorgang als Initialerscheinung einer bullösen Entzündung aufzufassen wäre. — Ich hätte hierüber nicht so viele Worte gemacht, wenn ich nicht die Ueberzeugung gewonnen hätte, dass die geschilderten Erscheinungen sehr wenig bekannt sind. Mehreren competenten Beurtheilern, die ich um Auskunft anging, waren sie völlig fremd und beschrieben finde ich Aehnliches nur von Ziegler (39 S. 155 f. Fig. 160) bei entzündlichen, zur Blasenbildung führenden Hauterkrankungen (Erysipelas bullosum, Pocken, Herpes, Ekzem).

In das Pflasterepithel ziehen Bindegewebsfortsätze hinein, die, wie man an Schrägschnitten erkennt (Fig. 3 Pa), Papillen sind, selten Leisten. Ueberall besteht eine scharfe Grenze zwischen Epithel und Bindegewebe.

Die Vertheilung beider Epithelarten steht in keinem Zusammenhange mit der Beschaffenheit der bindegewebigen Unterlage oder der Oberfläche. Ihr Antheil an der Gesammtbedeckung ist bei den einzelnen Geschwülsten verschieden, doch scheint im Allgemeinen das Pflasterepithel vorzuherrschen.

Das Pflasterepithel ist hier an Stellen vorhanden, die eigentlich Cylinderepithel tragen sollten und es fragt sich, wie das Pflasterepithel an diese Stellen gekommen ist. Nach neueren Untersuchungen [Virchow[35], Neelsen[25], Schuchardt[31 32*]), Haycraft und Carlier[11]] darf man es für wahrscheinlich halten, dass das Pflasterepithel aus früher vorhandenem Cylinderepithel nachträglich entstanden sei, und das früher über die Vertheilung der Epithelarten Gesagte rechtfertigt die Annahme, dass von den mannichfachen für derartige Metaplasien nachgewiesenen Ursachen im vorliegenden Falle vorzüglich äussere Schädigungen (Aneinanderreibung der Theile bei Bewegungen des Pharynx, Zersetzung stagnirenden Secrets u. dgl. m.) im Spiel gewesen sind.

Ich habe in der Literatur nur zwei Fälle aufgefunden, die ich mit dem unseren vergleichen könnte. Den einen beschreibt Billroth (2. S. 7—11) als Zottenkrebs, den anderen Hopmann (13. S. 234—236) als Epithelioma papillare. Bei beiden beherrschte die Wucherung des Epithels das Bild so vollständig, dass die Autoren ihre Geschwülste den Epitheliomen zurechnen. In unserem Falle

*) Daselbst ausführliche Literaturangaben.

liegt hierzu keine Nöthigung vor. Aber gewiss besteht nur ein gradueller Unterschied und es ist nicht unmöglich, dass sich auch unsere Geschwülste im weiteren Verlaufe den anderen in ihrer Zusammensetzung genähert haben würden.

Eine Recidive scheint bis jetzt nicht eingetreten zu sein.

2. Knochen in Nasengeschwülsten.

Fall 1. Den einen von den im vorigen Artikel beschriebenen Tumoren habe ich hier noch einmal zu betrachten.

Die Fig. 2 zeigt sein Aeusseres. Wie man sieht besteht er aus einem langen Stiele, einem etwas dünneren Halse und einem pilzförmig daransitzenden Kopfe. Man erkennt ferner die zerrissene Oberfläche des Stiels, die mehr glatte Oberfläche des Kopfes (s. den vorigen Artikel).

Die Linien * und ** zeigen die Stellen an, durch die die in den Figuren 3 und 5 abgebildeten Schnitte gelegt sind.

Schnitt * (Fig. 3). In der Mitte sieht man Knochengewebe (Kn) in Gestalt von compacten Stäben oder dünnen Plättchen, die zum Theil fettmarkführende Hohlräume (M) einschliessen. Die Plättchen zeigen concentrische Schichtung der Knochenlamellen und einigermaassen regelmässige Anordnung der Knochenkörperchen (Fig. 7). Das periostale Bindegewebe ist verdichtet. Manchen Stellen mit etwas unregelmässigem Contour liegen Osteoblasten (Obl Fig. 7) an. In diesem Schnitte Fig. 3 sieht man weiter ziemlich viel derbes, zellreiches Bindegewebe, besonders in der nächsten Umgebung der Knochensubstanz.

Der Schnitt ** enthält Durchschnitte durch drei in der Mitte des Stiels verlaufende, markerfüllte Knochenröhren.

Aus anderen Schnitten durch andere Theile ist zu entnehmen, dass sich Knochensubstanz in Gestalt von Röhren und Stäben vom Ursprunge der Geschwulst continuirlich durch den ganzen Stiel bis zum Kopfe hinzieht und sich hier zu einem System von Zellen und Balken verbreitert. Ihren ungefähren Ausbreitungsbezirk habe ich in der Fig. 2 durch Schraffirung angedeutet.

Ausser in diesem Falle habe ich noch bei weiteren 6 Geschwülsten wohl ausgebildeten Knochen gefunden. Sie alle sind weiche, zum Theil ödematöse Fibrome mit verschiedenem Gehalt an Drüsen und erweiterten Gefässen. Alle sassen der mittleren Muschel auf*).

Besser als viele Worte werden einige Skizzen mikroskopischer Schnitte durch diese Geschwülste (Figuren 8—11) die

*) Man pflegt diese Tumoren gewöhnlich als polypöse Hypertrophien zu bezeichnen. Ich gedenke an einer anderen Stelle die von mir gewählten Benennungen zu rechtfertigen.

Anordnung und Ausbreitung des Knochengewebes zeigen. Ich begnüge mich deshalb mit einer kurzen Aufzählung.

Fall 2. Hö. (Kassenjourn. 1891. 580.) Angiofibroma partim adenomatodes + Fibroma oedematodes. Fig. 8.

Fall 3. R. (Kassenjourn. 1891. 545.) Adenofibroma teleangiectodes. Fig. 9.

Fall 4. B. (Kassenjourn. 1890. 1432.) Fibroma oedematodes partim teleangiectodes.

Fälle 5 und 6. Rh. (Kassenjourn. 1891. 399.) Adenofibroma oedematodes. Fig. 10 und 11.

Fall 7. Hei. (Poliklinisches Journ. 1891. 542.) Fibroma oedematodes.

Eine Vergleichung von Schnitten, die durch verschiedene Theile der Geschwülste gelegt sind, lehrt, dass die Gestalt der Knochengebilde sehr verschieden ist. Oft entspringen sie als Blättchen oder Spangen und verzweigen sich im Körper der Geschwulst zu einem zarten Balkenwerk (Figg. 8. 9). Immer ist ein Zusammenhang mit dem Knochen der mittleren Muschel nachweisbar und es liegt daher nahe, sie nicht als Producte einer nachträglichen Ossification, sondern als Exostosen anzusehen. Das Periost ist ihre Matrix ebenso wie der übrige Bestand der Geschwülste aus der Bedeckung des Knochens hervorgegangen ist. Sie sind homologe Bildungen im Sinne Virchow's[16].

In den Lehrbüchern werden die derben Fibrome des Nasenrachenraumes den übrigen fibrösen Neubildungen der Nase gewöhnlich auch dadurch gegenübergestellt, dass gesagt wird, die Nasenrachenfibrome seien aus einer Wucherung des Periostes, die andern Neubildungen aus einer Wucherung der Schleimhautelemente hervorgegangen. Meine Befunde beweisen, dass diese Unterscheidung unzulässig ist. Selbstverständlich sollen damit keineswegs die beiden Arten einander gleichgestellt werden.

Um jeder schiefen Auffassung zu begegnen bemerke ich, dass es sich in den vorliegenden Fällen nicht etwa um abgerissene Theile der mittleren Muschel handelt. Die Tumoren sassen alle circumscript auf und es wurde mit der schneidenden, weil in die Führungsröhre einziehbaren Schlinge immer nur soviel weggenommen, dass die Muschel in ihrer ursprünglichen Gestalt und Grösse zurückblieb.

Ich habe unter 49 gutartigen Neubildungen der Nase siebenmal Knochengehalt gefunden, d. i. bei 14,3 pCt. Dieser Satz

erhöht sich, wenn man auf die von der mittleren Muschel ausgehenden Neubildungen allein (31) berechnet auf 22,5 pCt. Dabei habe ich nicht nach Knochen gesucht und etwa nur die Geschwülste geschnitten, in denen ich Knochen vermuthete.

Um so auffallender ist es, dass ein so interessantes Verhalten wie es scheint, bisher keine Beachtung gefunden hat. Ich weiss aus der Literatur nur einen Fall anzuführen, der vielleicht mit unserm Falle 1 zu vergleichen wäre. Semeleder (33 S. 48 f.) beschreibt ein Fibrom, das von der Basis des Keilbeins entfernt war. „Das Neugebilde war knorpelhart, beim Durchschnitt kreischend, mit einer dünnen, gefässreichen, leicht abziehbaren Haut überzogen. — Allenthalben lagen meist mohnkorngrosse Durchschnitte von zahlreichen Gefässen an der Schnittfläche zu Tage, fast gleich grosse Knochenmassen waren mit freiem Auge wahrnehmbar". Leider sind diese harten Theile nicht mikroskopisch untersucht worden, so dass man nicht sagen kann, ob sie wirklich Knochen oder nicht vielmehr verkalkte Stellen gewesen sind.

Literatur.

1. Bensch, Die Nasenrachentumoren resp. Nasenrachenpolypen in Voltolini's unter No. 37 cit. Werke S. 371—401.
2. Billroth, Ueber den Bau der Schleimpolypen. Berlin 1855.
3. Bresgen, Nasenkrankheiten. Eulenburg's Real-Encyclop. 2. Aufl. Wien 1888.
4. Derselbe, Krankheits- und Behandlungslehre der Nasen-, Mund- und Rachenhöhle u. s. w. Wien 1891.
5. Chiari, O., Nasenpolyp. Deutsche Medicinalzeitung. 1884.
6. Förster, Handbuch der allgemeinen patholog. Anatomie. 2. Aufl. Leipzig 1865.
7. Derselbe, Handb. der spec. patholog. Anat. 2. Aufl. Leipzig 1865.
8. Fränkel, B., Die Krankh. der Nase. Ziemssen's Handb. IV. 1. 2. Aufl. Leipzig 1879.
9. Friedreich, Die Krankh. der Nase. Handb. d. spec. Path. und Ther. V, 1. Erlangen 1858.
10. Gottstein, Nasenkrankheiten. Eulenburg's Real-Encycl. 1. Aufl. Wien 1881.
11. Haycraft and Carlier, Note on the Transformation of Ciliated in to Stratified Squamous Epithelium as a Result of the application of friction. Quaterly Journ. of mikrosc. Sc. New Series. No. CXX. (Vol. XXX. Part 4.) 1890.

12. Heymann, P., Ueber Nasenpolypen. Berl. klin. Wochenschr. 1886. 32/33.
13. Hopmann, C. M., Die papillären Geschwülste der Nasenschleimhaut. Dieses Archiv Bd. 93.
14. Derselbe, Zur Nomenclatur der Nasenschleimhautgeschwülste. Wiener med. Pr. 1883. Sep.-A.
15. Derselbe, Ueber Nasenpolypen. Monatsschr. f. Ohrenhlk. 1885. Sep.-A.
16. Derselbe, Was ist man berechtigt, Nasenpolyp zu nennen. Ibid. 1887.
17. Juracz, Die Krankheiten der oberen Luftwege. Heft 1: Die Krankh. der Nase. Heidelberg 1891.
18. Klebs, Handb. d. patholog. Anat. Lfg. 1. Berlin 1868.
19. Kohts, Die Krankh. der Nase. Gerhardt's Handb. der Kinderheilk. III. 2. Tübingen 1878.
20. Lücke, Geschwülste. Pitha und Billroth's Handb. II. 1. Stuttgart 1869.
21. Luschka, Der Schlundkopf des Menschen. Tübingen 1868.
22. Mackenzie, Die Krankh. des Halses und der Nase, deutsch von F. Semon. Berlin 1880—1884.
23. Michel, C., Die Krankh. der Nasenhöhle. Berlin 1876.
24. Moldenhauer, Die Krankh. der Nasenhöhlen u. s. w. Leipzig 1886.
25. Neelsen, Ueber einige histiolog. Veränderungen in der chronisch entzünd. männl. Harnröhre. Vierteljahrsschr. für Derm. u. Syph. 1887. 837 ff.
26. Orth, Lehrb. der spec. path. Anat. Bd. 1. Berlin 1889.
27. Perls-Neelsen, Lehrb. der allg. Path. 2. Aufl. Stuttgart 1886.
28. Rindfleisch, Lehrb. d. patholog. Gewebelehre. Leipzig 1869.
29. Schäffer, Nasenpolypen. Deutsche med. Wochenschr. 1882. 324.
30. Schech, Krankh. der Mundhöhle u. s. w. 2. Aufl. Wien 1888.
31. Schuchardt, Beiträge zur Entstehung der Carcinome u. s. w. Volkmann's Sammlung. 257. Leipzig 1885.
32. Derselbe, Ueber das Wesen der Ozäna. Ibid. 340. 1889.
33. Semeleder, Die Rhinoskopie u. s. w. Leipzig 1862.
34. Störck, Klinik der Krankheiten des Kehlkopfs u. s. w. Stuttgart 1880.
35. Virchow, Pachydermia laryngis. Berl. klin. Wochenschr. 1887.
36. Derselbe, Die krankhaften Geschwülste. Berlin 1863—1865.
37. Voltolini, Die Krankheiten der Nase und des Nasenrachenraums. Breslau 1888.
38. Weber, Krankheiten der Nase. Pitha und Billroth's Handbuch. III. 1. Stuttgart 1866—1873.
39. Ziegler, Lehrbuch der allgem. und spec. pathol. Anatom. 3. Aufl. Jena 1885.
40. Zuckerkandl, E., Normale und patholog. Anatomie der Nasenhöhle. Wien 1882.

Erklärung der Abbildungen.

Tafel III.

Bedeutung einiger mehrfach angewandter Bezeichnungen: Ce = Cylinderepithel, Kn = Knochen, Pe = Pflasterepithel.

Fig. 1. Eine von den im 1. Artikel beschriebenen Geschwülsten in natürlicher Grösse nach einer Photographie. * glatte, † rauhe Partien der Oberfläche.

Fig. 2. Skizze des als Fall 1 im 2. Artikel beschriebenen Polypen. Derselbe Pat. Nat. Gr. Die Schraffirung soll die ungefähre Ausdehnung der Knochensubstanz andeuten.

Fig. 3. Durchschnitt * der Fig. 2. Vergr. 4 : 1. M Markhöhle. Pa schräg durchschnittene Bindegewebspapille.

Fig. 4. Eine Stelle des Epithels von Fig. 3 in stärkerer Vergrösserung (80 : 1). Mi Mitose. V Zelle mit Vacuole. V' die ganze Zelle ist mit Flüssigkeit erfüllt. V'' mehrere solcher Blasen sind zusammengeflossen.

Fig. 5. Durchschnitt ** der Fig. 2. Vergr. 4 : 1. M Markraum in der Knochenröhre Kn. T Tasche, die sich dicht unter der Oberfläche etwa 6 mm hinzieht.

Fig. 6. Längsschnitt durch einen annähernd austerförmigen Tumor. Derselbe Pat. Vergr. 4 : 1. Bei T hat sich die Oberfläche in einen kolbigen Auswuchs noch einmal eingestülpt.

Fig. 7. Eine Knochenröhre der Fig. 5. Vergr. 80 : 1. Obl Osteoblast.

Den Fig. 8—11 ist nach dem im Texte (S. 136) Gesagten nichts hinzuzufügen.

Die Figuren 3—11 sind von Herrn Maler Krapf in München ausgeführt worden.

VIII.

Die uχdu im Papyros Ebers.

Ein Beitrag zur ältesten Geschichte der Lepra und Syphilis (?).

Von Dr. med. Heinrich Joachim in Berlin.

In einer ausserordentlich interessanten, vor Kurzem erschienenen Arbeit, hat Proksch[1]), dem wir bereits eine ganze Reihe speciell die Geschichte der Syphilis behandelnder Aufsätze[2]) verdanken, den Nachweis zu führen gesucht, dass bereits im Nimrod-Epos aus dem 7. Jahrhundert vor unserer Zeitrechnung die Syphilis erwähnt wird. Nach dieser Erzählung, die uns durch die Uebersetzung des Assyrologen Alfred Jeremias[3]) erst neulich zugänglich wurde, wird nehmlich Eabani, der Freund und Genosse des Nimrod, von einer Tempeldienerin der Astarte, Uχat mit Namen, verführt. Schon an dieser Stelle sei darauf hingewiesen, dass auch Jeremias nicht, wie Proksch meint, uhat, sondern wirklich uχat schreibt; denn das von Jeremias gebrauchte h-Zeichen, ḫ, entspricht, was Proksch freilich nicht wissen konnte, dem griechischen χ. Bei diesem 6 Tage und 7 Nächte dauernden Vergnügen[4]) an ihrer Seite acquirirte Eabani eben jene Krankheit, die der gelehrte Arzt als eine syphilitische bezeichnet. Diese Ansicht hier einer Kritik zu unterwerfen, liegt mir um so mehr fern, als ich ja aus eigener Erfahrung hinlänglich weiss, wie schwierig es ist, derartige in Schriftstücken aus der Vorzeit gewöhnlich nur kurz und ungenügend beschriebene Krankheiten mit voller Sicherheit zu bestimmen. Es kommt hinzu, dass Jeremias gerade diejenigen Stellen, die

[1]) Proksch, Die Syphilis bei den alten Babyloniern und Assyrern. Monatshefte f. prakt. Dermat. Bd. XII. No. 9.

[2]) Proksch, Biograph. Lexicon von Gurlt und Hirsch. Bd. IV. S. 631.

[3]) Jeremias, Izdubar-Nimrod. Eine Altbabylonische Heldensage. Nach den Keilschriftfragmenten dargestellt. Leipzig 1891.

[4]) Jeremias, Izdubar-Nimrod. S. 18 „6 Tage und 7 Nächte näherte sich Eabani der Uχat, der Geliebten".

vielleicht eine genauere Beschreibung des Leidens Eabanis enthalten und uns damit einen gewissen Anhalt zur Bestimmung ermöglicht hätten, aus nicht näher angegebenen Gründen in der Uebersetzung übergangen hat. Er erwähnt nur das veränderte Aussehen des Eabani nach dem mit der Uχat gefeierten Freudenfest, eine Stelle, die für die Auffassung der vorliegenden Erkrankung nicht ohne Interesse sein dürfte und deshalb hier angeführt sei. „Nachdem Eabani sich gesättigt an ihrem lalû, wandte er sein Antlitz auf sein Vieh hin, es erblickten ihn, den Eabani, lagernd die Gazellen, das Vieh des Feldes — mit dem er früher einträchtig zusammenlebte, „mit den Gazellen frass er Kräuter, mit dem Vieh trank er seinen Trank" u. s. w. — wandte sich weg von ihm". Ebenso ist die Beschreibung der nachfolgenden Krankheit Eabanis leider unübersetzt geblieben.

Unter solchen Umständen erscheint es mir nothwendig, bei der Bestimmung des Leidenszustandes Eabanis ausserordentlich vorsichtig zu sein. In dieser Annahme hat mich ein eingehendes Studium des ganzen Nimrod-Epos nur noch bestärkt. Indessen das ist nicht der eigentliche Grund, der mich veranlasst, in dieser Angelegenheit das Wort zu nehmen; was mich zu einer Entgegnung auf die oben genannte Arbeit von Proksch zwingt, ist vielmehr eine Behauptung, die der erwähnte Autor — wohl verleitet durch den Gleichklang des assyrischen Wortes uχat mit dem ägytischen uχd — aufstellt. „Aber der Name der Hierodule, Uchat", sagt Proksch[1]) in seiner Arbeit, „gemahnt allzu laut an die Uchet-Krankheit, die uχedu oder uχetu d. i. die Syphilis der alten Aegypter". Diese letzte Bemerkung scheint mir eines thatsächlichen Beweises zu entbehren, und da ich mich mit dem Papyrus Ebers, der die uχdu ganz besonders ausführlich behandelt, mehrere Jahre beschäftigt, im vorigen Jahre auch eine deutsche vollständige Uebersetzung desselben[2]) herausgegeben habe, glaube ich daraus eine gewisse Berechtigung herleiten zu dürfen, diese von Proksch aufgestellte Behauptung einer eingehenden Prüfung zu unterwerfen.

[1]) Monatshefte f. prakt. Dermatol. Bd. XII. No. 9. S. 393.

[2]) Papyros Ebers. Das älteste Buch über Heilkunde. Aus dem Aegyptischen zum erstenmal vollständig übersetzt. Berlin 1890.

Es wird nothwendig sein, der medicinischen Betrachtung einige kurze Bemerkungen mehr philologischer Natur voranzuschicken. Als ich den Aufsatz von Proksch zum ersten Mal las und bei einer Vergleichung des von ihm citirten Nimrod-Epos von Jeremias dort immer das Wort uχat fand — uhat ist eben, wie schon erwähnt, nicht anders als uχat zu lesen —, fiel auch mir sofort das ägyptische uχd ein, das freilich dem assyrischen Wort gegenüber gewisse Verschiedenheiten zeigt. Den alten Aegyptern waren von Vocalen — nach unserem Sprachgebrauch — nur a, i und u geläufig; es heisst also das fragliche Wort in den medicinischen Papyri eigentlich nicht uχed, sondern uχd, Pluralis uχdu. Das „e" zwischen χ und d wird von uns der bessern Aussprache wegen ganz willkürlich eingefügt. Es steht also genau genommen dem assyrischen uχat das ägyptische uχd zur Vergleichung gegenüber; doch könnten beide Worte, wenn man von der Bedeutung absieht, vielleicht auf einen gemeinsamen Stamm zurückgeführt werden. Dagegen spricht aber die ganz verschiedene Bedeutung. Das assyrische uχat, nach Jeremias[1]) nur ein Ausdruck für „Hure", ist in der oben erwähnten Erzählung „als Eigenname gebraucht"; im Nimrod-Epos wird also berichtet, dass Eabani mit einer Tempeldienerin, Namens „Hure", 6 Tage und 7 Nächte Orgien gefeiert und dabei eine räthselhafte Krankheit acquirirt habe. Das ägyptische uχd dagegen stellt, welche Auslegung man auch immer dem Worte geben mag, einen Krankheitsnamen, oder wie ich vielmehr anzunehmen geneigt bin, ein Krankheitssymptom dar. Danach besteht also zwischen dem assyrischen und dem ägyptischen Worte ein gewisser Gegensatz, der mir der Erwähnung um so mehr werth erschien, als er schon aus diesem rein äusseren Grunde eine Identificirung der beiden Worte kaum gerechtfertigt erscheinen lässt.

Indessen wir wollen die Frage nach der Verwandtschaft der beiden Stämme nicht weiter verfolgen, zumal sie ja für den uns interessirenden Gegenstand nur von geringerer Bedeutung ist. Was wir nunmehr genauer zu prüfen haben, ist der Ausspruch von Pröksch, unter uχd der alten Aegypter hätte man die

[1]) Jeremias, Izdubar-Nimrod. Leipzig 1891. S. 47 u. 59.

Syphilis zu verstehen. Wir gedenken diese Frage in Folgendem an der Hand des Papyrus Ebers und des Berliner medic. Papyrus, die wir darauf hin noch einmal gründlich durchstudirt haben, ausführlicher zu erörtern.

Als ich bei der Abfassung meiner Uebersetzung des Papyrus Ebers die einzelnen ägyptischen Krankheitsnamen und deren Symptome zu eruiren versuchte, stellte ich zunächst alle diejenigen Stellen, an denen das betreffende Wort vorkommt, zusammen und konnte so, gleichsam an der Hand des gesammten vorliegenden Materials, gewisse Schlüsse auf die Natur des betreffenden Leidens ziehn. Wenn dann die auf diese Weise gefundenen Resultate durch Angaben von griechischen oder römischen Autoren bestätigt wurden, so sah ich darin eine gewisse Wahrscheinlichkeit für die Richtigkeit der von mir aufgestellten Behauptungen. Lediglich aus den Angaben der genannten Autoren ägyptische Krankheitsnamen erklären zu wollen, halte ich für gänzlich verfehlt; denn zwischen Hippokrates z. B. und dem Papyrus Ebers liegt wenigstens ein Zwischenraum von 1200 Jahren. Ich halte deshalb den von mir betretenen Weg für den einzig zulässigen, und es ist mir auch so gelungen, einige Krankheitsbegriffe genauer zu bestimmen. Ich erinnere hier nur an die so viel erörterte āaā-Krankheit, unter der wir, wie ich nachgewiesen habe, nichts anderes als die in Aegypten so ausserordentlich häufige Chlorosis aegyptiaca zu verstehen haben. Meine dahingehende Annahme wird, wie hier beiläufig bemerkt sei, von einer grossen Reihe von Aegyptologen getheilt. In derselben Weise bin ich auch bei der Bestimmung des ägyptischen Wortes uχd verfahren. Hier alle diesbezüglichen Stellen einzeln anzuführen, würde zu weit führen; ich glaubte darauf um so eher verzichten zu können, als es ja jetzt nach der Veröffentlichung meiner Uebersetzung des Papyrus Ebers Jedem ein Leichtes ist, sich durch einfaches Nachschlagen des Registers diese Stellen zu sammeln und so meine Untersuchungen nachzuprüfen.

Das im Papyrus Ebers so häufig genannte Wort uχd bedeutet nach Brugsch[1]) „eine Krankheitsform, die nicht ohne Zusammenhang mit dem Koptischen χαθ, χοθ, χθαι pinguis,

[1]) Brugsch, Hieroglyphisch-Demotisches Wörterbuch. Bd. V. S. 330.

crassus, obesus dastehen dürfte". Es kommt in dieser Handschrift nur als Substantivum vor, während es in dem von Brugsch edirten Berliner medicinischen Papyrus einmal auch verbal gebraucht ist. Diese Stelle ist für die Bedeutung des Wortes ausserordentlich wichtig, ich führe sie deshalb hier an. Es handelt sich dort[1]) um eine genauere Charakterisirung der uχdu (Plural von uχd) im Leib. Der grosse französische Aegyptologe Chabas[2]) übersetzt diesen kleinen Abschnitt wie folgt. „Son ventre est pesant, la bouche de son coeur (os ventriculi) est malade, son coeur (son estomac) est brûlant . . ., ses habits sont lourds sur lui etc." Dann weiter fortfahrend — ich gebe hier auch den ägyptischen Text — nn(?) uχd-nf ḥbsu āšu, d. h. wie von allen Aegyptologen übereinstimmend angenommen wird „nicht erwärmen ihn (den Kranken) viele Kleider". Diese Auffassung, zu der man allgemein bereits lange vor Auffindung des Papyrus Ebers gelangt war, passt einmal ganz vortrefflich in das beschriebene Krankheitsbild — meiner Auffassung nach handelt es sich hierbei um den Symptomencomplex der Chlorosis aegyptiaca —; dann aber bestätigen auch die Angaben der Ebers'schen Handschrift, wie wir bald sehen werden, die Richtigkeit dieser Uebersetzung. Schon diese eine Stelle schliesst die Möglichkeit einer Gleichstellung des ägyptischen Wortes uχd mit Syphilis vollkommen aus. Mir ist übrigens aus den Mélanges égyptologiques[3]) des genannten französischen Forschers[4]) eine weitere Stelle bekannt, wo uχd ebenfalls als Verbum gebraucht ist und zwar in Verbindung mit dem Herzen. Chabas übersetzt es dort mit „se gonfler". Auch hier kann natürlich von einer Beziehung zu der Syphilis absolut keine Rede sein.

Nach diesen allgemeinen Bemerkungen schreiten wir nunmehr zu einer genaueren Prüfung aller derjenigen Stellen des Papyrus Ebers und zum Theil auch des Berlin. medicin. Papyrus, an denen die uχdu erwähnt werden.

Bereits weiter oben habe ich hervorgehoben, dass mit einer Ausnahme in den beiden genannten Handschriften das Wort uχd

[1]) Recueil de Monuments égyptiens. Abth. II. Taf. 97. Z. 4.
[2]) Chabas, Mélanges égyptologiques. Paris 1862. p. 60.
[3]) Mélanges égyptologiques. Paris 1862. p. 60.
[4]) Chabas starb im Jahre 1882.

nur als Substantiv gebraucht ist. Es ist nun interessant und lehrreich zugleich zu sehen, welche Verba zur Beseitigung bezw. Heilung dieses Leidens im Aegyptischen gebraucht werden. Am häufigsten finden wir das Verbum „dr“ = zurückschlagen, vertreiben; einige Male auch das Verbum „χsf“ = abwehren, fernhalten und je einmal in den beiden Papyri das Wort „hbhb“ — im Berl. medicin. Papyrus, der auch sonst im Vergleich zum Papyrus Ebers manche Abweichungen und Ungenauigkeiten zeigt, heisst das entsprechende Verbum „hb“, also ohne Reduplication — mit der Bedeutung: zurückstossen, zurücktreiben. Diesen allgemeinen Ausdrücken gegenüber zeigen alle übrigen mit den uχdu im Zusammenhang gebrauchten Verben eine gewisse Eigenthümlichkeit: sie weisen nehmlich sämmtlich auf eine Thätigkeit hin, die mit dem Messer in einer gewissen Verbindung steht. Ja eines von ihnen hat, was mir für die Bedeutung des Wortes von grossem Interesse zu sein scheint, geradezu das Messer als Determinativum[1]). Ich lasse nunmehr die ägyptischen Worte zugleich mit der deutschen Uebersetzung hier folgen.

1) sma = zerschneiden (mit dem Messer als Determinativum).
2) sd = offenlegen, öffnen.
3) ssat = in die Höhe heben, untergraben.
4) šd = spalten, schneiden.

Andere Verben als die 7 angeführten kommen zur Beseitigung der uχdu in den beiden genannten Handschriften nicht vor. Auch diese kurze Betrachtung scheint mir gegen die von Proksch aufgestellte Behauptung in gewissem Sinne verwerthbar zu sein. Sie giebt uns vielmehr einen Fingerzeig, die uχdu mit einem Leiden in Verbindung zu bringen, bei dessen Beseitigung das Messer eine gewisse Rolle zu spielen scheint.

Wenn wir nunmehr dazu übergehen, die einzelnen Körperstellen zu prüfen, an denen die uχdu vorkommen, so verdient vor Allem hervorgehoben zu werden, dass dies am häufigsten — und zwar mit verhältnissmässig geringen Ausnahmen — im Leib und bei sonstigen Krankheiten des Verdauungsapparates geschieht. Die mannichfachen Recepte, die gerade gegen dieses Leiden des Digestionstractus besonders im Papyrus Ebers gegeben werden,

[1]) Cfr. hierzu die Einleitung zu meiner Uebersetzung des Papyros Ebers. S. XIV.

sprechen wohl mit grosser Wahrscheinlichkeit dafür, dass das Uebel bei den alten Aegyptern ausserordentlich verbreitet gewesen sein musste. Eine etwas ausführlichere Beschreibung der uχdu im Leib glaube ich in der bereits oben theilweise mitgetheilten Stelle des Berl. medicin. Papyrus zu finden; dieser wichtige Abschnitt sei deshalb in der zuerst von Chabas — also einem Laien — vor 30 Jahren entworfenen Uebersetzung[1]) hier mitgetheilt. Es heisst dort[2]): „Son ventre est pesant, la bouche de son coeur (os ventriculi) est malade, son coeur (son estomac) est brûlant ..., ses habits sont lourds sur lui, beaucoup d'habits ne le réchauffent pas (uχd); il a soif la nuit; le goût de son coeur est perverti comme un homme qui a mangé des figues de sycomore; ses chairs sont amorties comme un homme qui se trouve mal; s'il va au siège, son ventre refuse de s'exonérer. Prononce sur lui: ... il y a un nid d'inflammation (uχdu) dans son ventre; le goût de son coeur est malade ..., s'il se lève, il est comme un homme qu'on empêche (de marcher)." Diese knappe, kurze Schilderung weist also auf ein schweres Leiden des Verdauungsapparates hin, dessen einzelne Symptome ich hier nicht weiter erörtern will. Doch sei darauf aufmerksam gemacht, dass bei der Charakterisirung das Herz eine gewisse Rolle spielt und, wie man wohl daraus entnehmen kann, bei der beschriebenen Erkrankung stark in Mitleidenschaft gezogen war. Für denjenigen Arzt, der mit der Pathologie Aegyptens und den daselbst herrschenden Krankheiten nur einigermaassen vertraut ist, wird es keine Schwierigkeiten haben, dieses Leiden mit dem besonders von Griesinger[3]) vortrefflich beschriebenen Krankheitsbild der Chlorosis aegyptiaca in Zusammenhang zu bringen. Dieses in Aegypten auch heutigen Tages noch weit verbreitete Uebel[4]) kommt, wie ich in der Einleitung[5]) zu meiner Uebersetzung nachgewiesen habe, im Papyrus Ebers unter dem Namen der āaā-Krankheit sehr häufig vor. Es

[1]) Mélanges égyptolog. Paris 1862. p. 60.
[2]) Brugsch, Recueil de Monuments égyptiens. Abth. II. Taf. 97. Z. 4.
[3]) Griesinger, Archiv f. physiol. Heilkunde. Bd. 13. S. 556.
[4]) Cfr. Pruner-Bey, Die Krankheiten des Orients. S. 244. Bilharz, Zeitschr. f. wissensch. Zool. Bd. IV. S. 53.
[5]) S. XVII.

ist nun sehr interessant und spricht für die Richtigkeit unserer Auffassung, dass in der That in unserer Handschrift die uχdu nicht selten in Verbindung mit der āaā-Krankheit erwähnt werden. So finden wir Tafel XXIV Z. 14[1]) ein Mittel die uχdu zu vertreiben und die tödtliche Chlorosis aegyptiaca (āaā-Krankheit) aus dem Leib eines Mannes oder einer Frau zu vertreiben. Tafel XXXI Z. 6[2]) giebt uns weiter ein Recept, die Chlorosis aegyptiaca bei einem Kranken zu vertreiben, die uχdu zu vertreiben, heftige Schmerzen, die über eine Person kommen, zu vertreiben und den Anus durch Kühlen zu heilen. Auf Tafel XLV Z. 18[3]) endlich ist sogar ein Mittel angegeben, das Herz zu heilen und die uχdu fernzuhalten.

Unter diesen Umständen ist es natürlich ausgeschlossen, bei den uχdu im Leib an Syphilis zu denken, zumal es sich dabei doch um ein inneres Leiden handelt. Dagegen spricht Alles für die von mir schon in der Einleitung[4]) zu meiner Uebersetzung vorgeschlagenen Auslegung, die uχdu im Leib nicht als eine abgeschlossene Krankheit, sondern nur als ein Symptom der Chlorosis aegyptiaca anzusehen. Ich habe dort die Deutung „schmerzhafte Anschwellung des Leibes“ gegeben und halte diese Erklärung auch heute noch voll und ganz aufrecht; je länger ich mich mit dem Papyrus Ebers und den anderen mir zugänglichen medicinischen Handschriften beschäftige, desto mehr Anhaltspunkte finde ich für meine Auslegung. Dass ich die in den Recepten genannten Mittel nicht zur Bestimmung der uχdu verwendet habe, wird Manchem vielleicht auffallend erscheinen; indessen sind die dort genannten Pflanzen und Mineralien nicht sicher zu bestimmen. Es hiesse eine Unbekannte durch eine andere ersetzen, wollte man etwa aus den verordneten Arzeneien durch Vergleichung z. B. mit Dioscorides[5]) die einzelnen Krankheiten bestimmen. Ich halte diesen Weg für ganz unsicher, da ja der genannte Autor wenigstens 1½ Jahrtausende nach Abfassung

[1]) Cfr. meine Uebersetzung. S. 21.
[2]) a. a. O. S. 29.
[3]) a. a. O. S. 57.
[4]) S. XX.
[5]) Dioscorides, *Περὶ ὕλης ἰητρικῆς*. Edid. Sprengel. 2 Bände. Leipzig 1829. 30; verfasst um 75 p. Chr.

des Papyrus Ebers sein Werk niedergeschrieben hat. Nur die Berücksichtigung aller in der Handschrift selbst vorkommenden Stellen führt uns zu einigermaassen sicheren Resultaten und in dieser Beziehung sei daran erinnert, dass die von mir oben angegebene Erklärung der uχdu im Leib auch für die anderen Körperstellen, wie wir bald sehen werden, durchaus verwerthbar ist.

Zum Schlusse dieses Abschnittes sei es mir gestattet, eine erst vor wenigen Jahren erschienene Beschreibung dieses Krankheitssymptomes hier anzuführen. „Der ganze Unterleib", sagt Lutz[1]), „ist spontan oder auf Druck schmerzhaft und dabei gewöhnlich meteoristisch aufgetrieben." Das ist eine correcte Beschreibung dessen, was ich unter uχdu im Leib verstehe.

Wenn wir von dem Verdauungsapparat, der, wie bereits oben hervorgehoben wurde, ganz besonders unter den uχdu litt, absehen, giebt es noch eine ganze Reihe von Körperstellen, an denen das Auftreten dieses Leidenszustandes in unserer Handschrift erwähnt wird. Hierbei will ich nicht versäumen, darauf hinzuweisen, dass die Gesammtsumme der an allen anderen Stellen zur Bekämpfung des Uebels empfohlenen Recepte im Vergleich zu den uχdu des Leibes eine ausnehmend geringe ist. Vielleicht ist dem gegenüber der von mir gezogene Schluss nicht ganz ungerechtfertigt, dass eben diese uχdu des Leibes sich bei den alten Aegyptern viel häufiger zeigten, als am ganzen übrigen Körper. Lassen sie mich nunmehr diese Stellen hier einzeln durchgehen und mit der von Proksch aufgestellten Behauptung vergleichen.

Tafel XXVII Z. 7 [2]) ist ein ziemlich langes Recept angegeben, die uχdu vom Mund zu vertreiben. Eine nähere Angabe über die Art des Leidens ist vor der Hand unmöglich. Es kann sich zwar dabei auch um eine syphilitische Affection der Mundhöhle gehandelt haben, doch bin ich nach den früheren Darlegungen eher geneigt, an eine Angina (?) — welcher Natur lasse ich dahingestellt — zu denken. Nicht uninteressant ist es, dar-

[1]) Lutz, Ueber Ankylostoma duodenale und Ankylostomiasis. Samml. klin. Vortr. von Volkmann. No. 255—256. S. 43.

[2]) Joachim, Papyros Ebers. Aus dem Aegyptischen zum erstenmal vollständig übersetzt. S. 26.

auf hinzuweisen, dass bei der Lepra nicht selten Knoten in der Mundhöhle vorkommen. Vielleicht hat es sich um eine derartige Erkrankung oder eine scorbutische gehandelt.

Auch mit den Zähnen werden die uχdu in Verbindung gebracht. Wir finden auf Tafel LXXXIX Z. 4 [1]) ein Mittel angegeben, das Wachsen derselben von den Zähnen zu vertreiben. Hier ist wohl eine syphilitische Affection ausgeschlossen, und schon das Vorhandensein dieser einen Stelle scheint mir die Gleichstellung der uχdu mit Syphilis ganz unmöglich zu machen. Wohl aber ist es möglich, die von mir angegebene allgemeine Bedeutung auch hier zu verwerthen: es handelt sich einfach um schmerzhafte Anschwellungen des Zahnfleisches, i. e. scorbutische Affectionen des Zahnfleisches.

Wenn schon die von Proksch aufgestellte Behauptung für die uχdu der Zähne absolut nicht passt, so gilt das Nämliche noch viel mehr von demselben Leiden in den Augen. Gleich zu Beginn des interessanten Kapitels von den Augenkrankheiten, nehmlich Tafel LV Z. 21 [2]), Tafel LVI Z. 2 [3]) und Z. 16 [4]), sowie in der Mitte des ganzen Abschnittes Tafel LXI Z. 1 [5]) werden Mittel angegeben — alle zur äusseren Anwendung — gegen die Zunahme der uχdu im Blut in dem Auge, bezw. die uχdu von den Augen fernzuhalten. Es handelt sich hierbei um äussere, bei der Beobachtung sofort auffallende Erkrankungen des Auges, und mir wenigstens ist es unerklärlich, welches syphilitische Leiden dabei in Frage kommen könnte. Ich kenne keines der Art. Dagegen ist meine Erklärung: schmerzhafte Anschwellung des Auges ja jedem Mediciner geläufig. Auch Ebers, doch gewiss ein competenter Interpret des von ihm herausgegebenen Papyrus, nähert sich in seiner vor 2 Jahren erschienenen Uebersetzung [6]) des Abschnittes über die Augenkrankheiten meiner

[1]) Joachim, Papyros Ebers. S. 161.
[2]) a. a. O. S. 81.
[3]) a. a. O. S. 82.
[4]) a. a. O. S. 84.
[5]) a. a. O. S. 93.
[6]) Papyrus Ebers, Die Maasse und das Kapitel über die Augenkrankheiten. Abhandl. der philol.-histor. Classe der Königl. Sächs. Gesellsch. der Wissensch. Bd. XI. No. II u. III. S. 201.

Auslegung. In einer Anmerkung zu dem Worte uχdu sagt er darüber Folgendes. „Das Wort bedeutet gewöhnlich die Schmerzen, doch ist es auch als das Schmerzliche, Krankhafte im Allgemeinen zu fassen.“

An zwei Stellen, nehmlich Tafel XLVIII Z. 8[1]) und Tafel CVII Z. 16[2]) ist weiter von den uχdu am Kopf die Rede. Leider ist die zweite Stelle in der Uebersetzung nicht vollkommen sicher. So viel ist aber daraus ersichtlich, dass es sich dabei um eine Geschwulst handelt, zu deren Heilung die Anwendung des Messers empfohlen wird. Ja es findet sich hier die ausserordentlich interessante Bemerkung, bei dem Gebrauch des Messers mit Vorsicht zu Werke zu gehen. „Pass auf“, sagt die Vorschrift, „dass Du das Gefäss meidest.“ Damit ist zugleich die Stelle angegeben, an der der Tumor seinen Sitz hatte. Nun kommen bei der Lepra, wie Kaposi[3]) berichtet, direct über den Augenbrauen und diesen parallel dicht an einander gereihte, höckerige, das Auge überdachende Wülste vor. Danach ist vielleicht der Schluss gerechtfertigt, dass es sich hierbei um lepröse Höcker, i. e. Lepra tuberosa, gehandelt hat. Also auch hier passt meine Auslegung: schmerzhafte Geschwulst und, wie wir hinzufügen können, lepröser Natur. Dagegen wüsste ich nichts mit einem syphilitischen Tumor am Kopf, der mit dem Messer zu behandeln ist, anzufangen. An der erstcitirten Stelle wird für den kranken Kopf des Patienten eine Salbe verordnet, um seine uχdu aufzuheben. Die von mir gegebene Erklärung scheint mir auch für diese Stelle zutreffend zu sein; möglicher Weise handelte es sich auch hier um die Beseitigung eines leprösen Knotens am Kopf.

Grosse Schwierigkeiten bietet dem Verständniss das Kapitel von den Herzkrankheiten, wie wir nach heutigem Sprachgebrauch wohl sagen würden. Es ist das nicht weiter auffallend, wenn man bedenkt, dass wir es hier, wie in der Uebersetzung[4]) ausdrücklich bemerkt wird, mit dem Geheimbuch des Arztes zu thun haben, in das vielleicht nicht ohne Absicht unklar und

[1]) Joachim, Papyros Ebers. S. 63.
[2]) a. a. O. S. 192.
[3]) Kaposi, Pathologie und Therapie der Hautkrankh. Wien 1883. S. 678.
[4]) Joachim, Papyros Ebers. S. 180.

mystisch gehaltene Ausdrucksweisen hineingebracht wurden. Indessen ist es auch möglich, dass unsere altägyptischen Vorgänger gerade in diesem Abschnitt ihre Theorien von der Function des Herzens niederlegten, die heut bei uns natürlich nur ein geringes Verständniss finden und aus diesem Grunde die Auslegung so unendlich erschweren. Auch hier spielen die uχdu eine gewisse Rolle und werden in Verbindung mit dem Herzen erwähnt [1]). Dabei ist die Bedeutung Syphilis absolut unhaltbar, und auch diese Stellen könnten, wenn sie unserem Verständniss zugänglicher wären, schon im Allgemeinen gegen die Behauptung von Proksch angeführt werden. Nun war es für mich ganz ungemein interessant, dass wenn wir den uχdu die Bedeutung: schmerzhafte Anschwellung geben, gerade diese Stellen — im Vergleich zu den zahlreichen, sonst in diesem Abschnitt abgehandelten Leiden — eine medicinisch klare Darlegung sehr wohl zulassen. Doch betrachten wir die einzelnen Diagnosen — um solche handelt es sich hier — etwas genauer. „Wenn es die mas [2])-Krankheit in Folge von uχdu (schmerzhafter Anschwellung) ist, so ist sein Herz klein im Innern seines Bauches; die uχdu (schmerzhafte Anschwellung) fallen auf sein Herz; er ist âat [3])-krank, er ist mas-krank.“ Möglicher Weise haben wir hier an ein linksseitiges pleuritisches oder pericarditisches Exsudat zu denken. An der zweiten Stelle, auf derselben Tafel, heisst es: „Wenn es Schwäche in Folge des Alters ist, so sind es die uχdu (schmerzhafte Anschwellung) an seinem Herzen (wörtlich auf seinem Herzen).“ Vielleicht deutet diese interessante Bemerkung darauf hin, dass den alten Aegyptern das im späteren Alter nicht selten vorkommende Fettherz nicht ganz unbekannt war.

Wir entnehmen also auch aus diesen Betrachtungen, dass auf der einen Seite die Hypothese von Proksch für das Herz absolut unzutreffend ist; andererseits aber kann die von uns angegebene allgemeine Erklärung für dieses Organ ebenfalls verwerthet werden; ja wir sind durch sie sogar im Stande, in die

[1]) Taf. CI. Z. 9, 10, 11; cfr. Joachim, Papyros Ebers. S. 183.

[2]) Ueber die Deutung dieses Wortes ist etwas Sicheres bis jetzt nicht zu eruiren.

[3]) Brugsch, Hieroglyphisch-Demot. Wörterb. Bd. VI. S. 1006 „verringert, gebrochen, abgeschwächt“.

sonst unklaren Stellen eine gewisse Aufklärung zu bringen. Meine hierbei angedeuteten speciellen Diagnosen bitte ich dabei nur als das hinzunehmen, was sie wirklich sein sollen, nehmlich als blosse Vermuthungen.

Auch im Urin(gang) kommen die uχdu vor und zwar wird, was mir bei der Erklärung von Wichtigkeit zu sein scheint, ein innerliches Mittel dagegen für einen Kranken männlichen Geschlechtes — das ergiebt das Suffix der 3. Person masculini generis „f" — verordnet. Daraus darf man vielleicht schliessen, dass es sich dabei nicht um eine äussere Erkrankung des Penis — wogegen ja auch schon die ausdrückliche Bestimmung „uχdu in seinem Urin(gang)" [1]) spricht — gehandelt hat. Auch hier ist wohl eine syphilitische Erkrankung nahezu ausgeschlossen; andererseits giebt die Auslegung „schmerzhafte Anschwellung" medicinisch ja einen guten Sinn. Man hätte hier entweder an das bei der acuten Gonorrhoe so häufig auftretende schmerzhafte Urinlassen zu denken, das die ägyptischen Aerzte sehr leicht auf eine Anschwellung beziehen konnten, oder an Stricturen, wie sie ja im weiteren Verlauf der chronischen Gonorrhoe auch heute noch nicht selten vorkommen und bei den Aegyptern gewiss nicht zu den Seltenheiten zählten.

Wenn wir uns nunmehr den Extremitäten zuwenden, so ist zunächst eine Stelle zu erwähnen, die mir bisher absolut unverständlich blieb. Es handelt sich dort, Tafel LXXXV Z. 14 [2]), um das Vorkommen der uχdu im zitternden Arm. Da die Uebersetzung dieses kleinen Abschnittes bisher nicht sicher ist, so wage ich es nicht, darüber irgend welche Vermuthung hier auszusprechen.

Es kommen ferner die uχdu in den Beinen mit Brennen am Anus, Tafel XXXII Z. 16 [3]), vor. Hier wäre die Bedeutung Syphilis wohl möglich; aber auch die von mir angegebene allgemeine Bedeutung passt vortrefflich. Man könnte dann hier an Lepraknoten — Lepra tuberosa — denken, wie sie ja auch heutigen Tages in Aegypten gerade an diesem Körpergliede nicht selten angetroffen werden. Indessen war etwas Sicheres bei der kurzen Beschreibung des Leidens nicht zu eruiren.

[1]) Aegyptisch „muīt" mit dem Wasserzeichen als Determinativum.
[2]) Joachim, Papyros Ebers. S. 164.
[3]) a. a. O. S. 32.

Aehnlich liegen die Verhältnisse bei den uχdu am Rumpf. An zwei Stellen, nehmlich Tafel XXXV Z. 22 und Tafel XXXVI Z. 2[1]), werden innere Mittel empfohlen, das Brennen der uχdu am Rumpf, bezw. die uχdu am Rumpf zu vertreiben. Die Bedeutung „Rumpf" ist aber nicht ganz sicher; ich unterlasse es deshalb, auf diese Stellen an diesem Orte genauer einzugehen und will nur kurz bemerken, dass sie sehr wohl die Erklärung „schmerzhafte Anschwellung" zulassen. Die Natur dieser Anschwellung aber sei dahingestellt, wenngleich auch hier vielleicht an Lepraknoten zu denken ist.

Das Nämliche gilt endlich für die uχdu, die „in den Rücken übergegangen sind", Tafel XL Z. 6[2]), und die am Rückgrat Beschwerden von „Messerträgerkrankheit" hervorbringen. Das Leiden ist im Papyrus Ebers mit einer Erkrankung des Ro-áb[3]) in Verbindung gebracht und es wird dagegen eine Art Pflaster verordnet; wahrscheinlich also handelte es sich dabei um eine äussere, mit den Augen wahrnehmbare Erkrankung am Rücken. Die Natur des Uebels ist aus der kurzen Beschreibung absolut nicht zu erkennen. Auch im Berliner medic. Papyrus wird auf Tafel VII Z. 5 und 7[4]) die „Messerträgerkrankheit" erwähnt; aber auch aus diesen Stellen ist es unmöglich, etwas Genaueres über die Art des Leidens zu entnehmen.

Sehr interessant und lehrreich zugleich, ein Prüfstein gewissermaassen für die von uns angegebene Erklärung, sind diejenigen Stellen, an denen die uχdu in Verbindung mit Hautaffectionen vorkommen. Sie wollen wir in Folgendem einzeln einer kurzen Betrachtung unterwerfen.

Tafel XXVII Z. 18 und 20[5]) werden innerlich zu nehmende Arzeneien verordnet, die Hautflecke[6]) der uχdu zu vertreiben. Mit Syphilis lässt sich diese Erkrankung der Haut zwar in gewisser Weise identificiren; noch besser aber passt dazu unsere Auffassung der uχdu. Ich glaube, die Erklärung ist für denjenigen, der die Pathologie Aegyptens etwas genauer kennt, nicht

[1]) Joachim, Papyros Ebers. S. 39.
[2]) a. a. O. S. 45. [3]) a. a. O. S. XVIII.
[4]) Brugsch, Recueil de Monuments égyptiens. Abth. II. Taf. XCI.
[5]) Joachim, Papyros Ebers. S. 27.
[6]) Aegyptisch: ânnut; coptisch: ⲁⲟⲩⲁⲛ = color cutis; variegatio.

gerade schwierig. An verschiedenen Körperstellen, sagt Kaposi[1]), treten bei der Lepra tuberosa erbsen-, bohnen- bis haselnussgrosse Knoten von schmutzig-braunrother Farbe auf, die der betreffenden Körperstelle natürlich ein bunt schimmerndes, gesprenkeltes Aussehen geben. Das aber ist es gerade, was das ägyptische Wort ânnut in geradezu charakteristischer Weise ausdrückt; der Ausdruck ist genau dem lateinischen Morphaea entsprechend. Damit zeigen sich unsere ägyptischen Vorgänger als ganz vorzügliche Diagnostiker, die das Markante dieser Erkrankung geradezu meisterhaft wiedergegeben haben.

Ebenfalls auf ein lepröses Leiden mit den charakteristischen rothen Hautflecken deutet eine Erkrankung hin, die im Papyros Ebers, Tafel LXXXVI Z. 4[2]) mit den uχdu in eine gewisse Verbindung gebracht wird. Es ist dies die špn-Krankheit, „die den Körper eines Mannes oder einer Frau überzieht", und zu deren Beseitigung Eingiessungen in den Hintern, also Klystire, gemacht wurden. Von einem solchen Recept heisst es dann im Papyros Ebers, „es ist berühmt, die uχdu zu vertreiben". Nach Brugsch[3]) bedeutet das Wort špn = „rothe Flecken zeigen"; es handelte sich also dabei, wie man mit grosser Wahrscheinlichkeit annehmen kann, um die bereits oben genauer beschriebene, lepröse (?) Hautaffection, die in der That dem Körper des davon Befallenen ein eigenthümliches Colorit verlieh — Lepra maculosa. Hier an eine syphilitische Hautaffection zu denken, dafür liegt eine zwingende Veranlassung nicht vor. Es erfährt also auch durch diese Stelle unsere allgemeine Erklärung des Wortes uχdu durch „schmerzhafte Anschwellung" — gemeint sind dabei die leprösen Knoten — ihre Bestätigung. Indessen soll doch auch nicht verschwiegen werden, dass im Berliner medic. Papyrus, Tafel XIX, Z. 5[4]), die špn-Krankheit m mut erwähnt wird. Brugsch übersetzt diese Stelle[5]) mit „špoun (la rougeur) de l'urine". Wenn das richtig ist, wäre die von uns angegebene Auslegung gradezu hinfällig; denn was sollte man sich unter

[1]) Kaposi, Pathol. u. Ther. der Hautkrankheiten. Wien 1883. S. 678.
[2]) Joachim, Papyros Ebers. S. 155.
[3]) Brugsch, Hieroglyphisch-Demotisches Wörterbuch. Bd. VII. S. 1181.
[4]) Brugsch, Recueil de Monuments égyptiens. Abth. II. Taf. CIII.
[5]) Brugsch, Notice raisonnée d'un traité médical etc. Leipzig 1863. S. 16.

einer rothe Flecken im Urin zeigenden Krankheit vorstellen? Etwa an blutigen Urin zu denken, wie Brugsch es thut, erscheint mir auch nicht angängig. Dagegen spricht einmal das coptisch erhaltene ϣϧⲱⲛⲓ, andererseits lautet die wörtliche Uebersetzung: rothe Flecken im Urin. Man mag die Stelle interpretiren wie man will und die Bedeutung so weit als möglich fassen, eine medicinisch klare Vorstellung konnte man sich bisher von der špn-Krankheit nicht machen. Nun ist es mir vor Kurzem durch ein aufmerksames Studium gelungen, einiges Licht in diesen bisher räthselhaften Ausdruck zu bringen. Das ägyptische Wort muī ist nehmlich, was bis jetzt übersehen wurde, mit dem Deutzeichen des Körpertheiles, nicht wie Brugsch annahm, mit dem Wasserzeichen, determinirt[1]); d. h. es bedeutet nicht, wie so häufig, Urin oder Samen, sondern dasjenige Körperglied, das den Urin (oder Samen) entleert. Das ist keine willkürliche Combination meinerseits, sondern diese Auffassung ist durch die ägyptische, genaue Schreibweise, absolut geboten. Nun wissen wir ja aus der oben angeführten Stelle des Papyrus Ebers, dass die špn-Krankheit bei Männern und Frauen vorkommt. Um das auszudrücken, hätte der ägyptische Arzt von der špn-Krankheit am Penis und der Scheide sprechen müssen. Statt dessen wählte er den kürzeren, noch treffenderen Ausdruck, „Entleerer des Urins (oder Samens)", wobei also das Geschlecht des kranken Individuums direct nicht angegeben ist. Die Uebersetzung der wichtigen Stelle des Berliner medic. Papyrus führe ich hier an:

„Mittel die špn-Krankheit vom Urinentleerer zu vertreiben[2]):

Wein $\frac{1}{3}$
Kupferrost $\frac{1}{3\frac{1}{2}}$
Seesalz[3]) $\frac{1}{3\frac{1}{2}}$

in den Hintern giessen 4 Tage."

Damit ist auch dieser scheinbare Widerspruch hinfällig, und wir können nunmehr die špn-Krankheit direct mit Lepra maculosa erklären und erhalten auch hier wieder eine Bestätigung für die von

[1]) Cfr. Einleitung zu Joachim, Papyros Ebers. S. XIV.
[2]) Wie alle Capitelüberschriften im Papyrus mit rother Tinte geschrieben.
[3]) Bis auf Wein werden dieselben Mittel auch im Papyrus Ebers gegen diese Krankheit empfohlen.

mir angegebene allgemeine Bedeutung „schmerzhafte Anschwellung", hier demnach Lepraknoten (?) neben rothen Hautflecken.

Mit der Zeit brechen die Lepraknoten auf, und es bildet sich das eiterabsondernde Ulcus leprosum, dessen im Papyrus Ebers, wie ich annehme, ebenfalls gedacht ist. Auf Tafel XXX Z. 4[1]) wird eine Salbe zum Aufstreichen angegeben „eiternde (offene) Wunden zu heilen, die aus uχdu entstehen". Hier kann von Syphilis wohl kaum die Rede sein, sondern es handelt sich wahrscheinlich um die Umwandlung der Lepraknoten in ein offenes Geschwür. Nicht ausgeschlossen ist es, bei dieser Stelle — kurz vorher ist von einem Fussleiden die Rede — an Ulcus cruris mit Varicen zu denken; auch in diesem Falle passt unsere Auslegung des Wortes uχdu ganz vorzüglich.

Nur anhangsweise möchte ich hier eine Stelle desselben Papyrus, Tafel XLVII Z. 4[2]), anführen, an der von der Göttin des Himmels für den obersten Gott Ra eine Salbe zum Aufstreichen auf alle kranken Stellen[3]) von uχdu jeglicher Art verordnet wird. Schon der Umstand, dass das Mittel von einer Göttin für den Gott Ra angegeben wurde, deutet darauf hin, dass es sich hier um ein bösartiges Uebel gehandelt hat. Die Natur des Leidens ist zwar nicht genauer angegeben; immerhin aber macht es der ganze Zusammenhang nicht unwahrscheinlich, hier an eine gefährliche Krankheit zu denken.

Noch an zwei weiteren Stellen des Papyrus Ebers werden die uχdu zu Hautaffectionen in Beziehung gebracht, nehmlich Tafel LI Z. 18[4]) und CIV Z. 6[5]). An der ersten Stelle — es ist von Anschwellungen in der Leiste die Rede — soll der Samen der Pistia stratiotes auf Brod auf die beiden uχdī gebracht werden, um dieselben in der Weiche zum Fallen zu bringen. Hier bedeuten die uχdī, Dualis von uχd, sicher nichts anderes als Bubonen, wobei die Natur derselben dahin gestellt bleibe.

Das zweite Mal handelt es sich um ein Gewächs, das in Verbindung mit Belästigung der uχdu in jedem beliebigen Körpertheil einer Person entsteht, wobei sich auf der Haut, unter Fiebererscheinungen des Kranken, kranke Beulen wie Bohnen

[1]) Joachim, Papyros Ebers. S. 28. [2]) a. a. O. S. 61.
[3]) In meiner Uebersetzung mit „Wunder" wiedergegeben.
[4]) Joachim, Papyros Ebers. S. 73. [5]) a. a. O. S. 187.

finden. Es bilden sich hierbei also auf der Haut schmerzhafte Anschwellungen, deren Natur mit Sicherheit nicht bestimmbar ist. Hier kommen einerseits Lepraknoten, andererseits aber auch Pestbeulen in Frage. Jedenfalls ist für beide Fälle meine Auslegung zutreffend; an eine syphilitische Erkrankung ist hier wohl kaum zu denken.

Soweit die ausserordentlich interessanten Betrachtungen über die uχdu in Verbindung mit Affectionen der Haut. Alle diese Stellen sind für die allgemeine Diagnose Syphilis kaum verwerthbar, dagegen ergeben sie uns bei der von mir vorgeschlagenen, ganz allgemein gehaltenen Auslegung des Wortes uχdu, sehr prägnante und charakteristische Krankheitsbilder.

Es ist hier auch der Ort einer interessanten Stelle des Papyrus Ebers zu gedenken, die mit geringen Varianten auch im Berliner medic. Papyrus wiederkehrt; ich meine den Beginn der Tafel CIII[1]) unseres Papyrus entsprechend der Tafel XV Z. 1[2]) der Berliner Handschrift. Dort werden die „uχdu in allen Gliedern einer Person" in einem Buche erwähnt, das zu Usaphaïs, dem 5. König der ersten Dynastie, der um 3700 v. Chr. lebte, gebracht wurde. Das Buch wurde, so heisst es in beiden Schriftstücken gleichmässig, in einer alten Schrift unter den Füssen des Gottes Anubis gefunden. Schon diese interessante Ueberschrift — wie wir nach heutigem Sprachgebrauch wohl sagen würden — lehrt uns einmal, dass wir es hier mit einem altehrwürdigen Kapitel der ägyptischen Pathologie zu thun haben; dann aber wohl auch, dass diese „uχdu in allen Gliedern einer Person" ein sehr gefürchtetes Leiden waren. Das bestimmt mich dazu, darunter Lepraknoten zu vermuthen; zu denken wäre übrigens auch an Gichtknoten. Dagegen wüsste ich keine syphilitische Affection, die in dieser Ausdehnung — „in allen Gliedern einer Person" heisst es ausdrücklich im Papyrus — den Körper des Kranken befällt.

Nicht ganz uninteressant dürfte es am Schluss unserer Prüfung sein, die Auffassung des Wortes uχdu von Seiten zweier bedeutender Aegyptologen, die aber Laien auf medicinischem Gebiete sind, hier zu erwähnen. Ich lege auf ihr Urtheil um

[1]) Joachim, Papyrus Ebers. S. 185.

[2]) Brugsch, Recueil de Monuments égyptiens. Abth. II. Taf. IC.

so mehr Gewicht, als sie Beide, mit medicinischen Dingen fast unbekannt, die Bedeutung lediglich auf Grund von philologischen Erwägungen eruirt haben; dann aber auch, weil wir ganz unabhängig von ihren Interpretationen zu ähnlichen Resultaten gelangt sind. Schon vor 30 Jahren hat der grosse französische Aegyptologe Chabas, seiner Zeit der erste Interpret und Kenner hieratischer Texte, lediglich auf Grund des Berliner medic. Papyrus — der Papyrus Ebers ist erst 1873 von Ebers erworben und 1875 edirt — die uχdu im Leib, die er in seiner Erklärung fast ausschliesslich berücksichtigte, folgendermaassen[1]) gedeutet. „Cette maladie est indiquée comme ayant le plus souvent son siège dans les intestins, mais elle pourrait aussi atteindre les membres. Je crois qu'il faut y reconnaître l'inflammation intestinale, avec sentiment de pesanteur, de dureté et de ténesme, et l'engorgement[2]) des articulations." Ein zweiter, ebenfalls französischer Aegyptologe, Namens Loret, definirte das Wort in einer erst vor Kurzem erschienenen Arbeit[3]) wie folgt. „Il est même certain que le mot uχed s'applique à une sorte d'abcès, car, pour exprimer la guérison de ce mal, les papyrus emploient presque toujours des verbes signifient percer, tels que „hab" et „sed".

Die Auslegungen dieser in ihrer Wissenschaft ausserordentlich geschätzten Autoren nähern sich, besonders diejenige Loret's, ganz nahe der unserigen. In dieser Uebereinstimmung sehe ich einen Grund mehr für die Richtigkeit der von mir angegebenen Erklärung. Natürlich kann die „schmerzhafte Anschwellung" an den verschiedenen Körperstellen, wie wir ja auch im Laufe der Untersuchung gesehen haben, etwas ganz Verschiedenes bedeuten. Zu diesem Resultate war ich bereits bei der Abfassung meiner Uebersetzung des Papyrus Ebers gelangt und diese Anschauung halte ich auch nach der neusten Prüfung voll und ganz aufrecht[4]). „Die gegebene allgemeine Erklärung passt auch vor-

[1]) Chabas, Mélanges égyptologiques. Paris 1862. p. 59.

[2]) Eigentlich: Verstopfung; hier doch wohl gleichbedeutend mit Anschwellung.

[3]) Loret, „Les verbes šed et des dérivés". Recueil de travaux relatifs à la philologie et à l'arch. égypt. et assyr. Vol. XI. p. 122.

[4]) Joachim, Papyros Ebers. Einleit. S. XX.

züglich für die verschiedenen Körpertheile, an denen die uχedu sonst noch vorkommen; welche specielle Bedeutung diesem Wort indess an den einzelnen Stellen zu geben ist, soll bei der meist ungenügenden Beschreibung dahin gestellt bleiben."

Dagegen hat die Untersuchung ergeben, dass die allgemeine Bedeutung Syphilis für uχdu nicht zulässig ist; ob indess nicht an einigen, wenigen Stellen unter uχdu eine syphilitische Erkrankung zu verstehen sei, ist vorläufig mit Bestimmtheit nicht zu sagen. Eine ganz andere Frage ist natürlich die, ob bei den alten Aegyptern die Syphilis schon vorkam. Dieselbe lässt sich bei der geringen Zahl der uns bis jetzt zugänglichen medicinischen Papyri vorläufig mit Sicherheit nicht beantworten. In einem späteren Artikel gedenke ich diese culturgeschichtlich interessante Frage, wenigstens so weit dafür der Papyrus Ebers verwerthbar ist, einmal im Zusammenhang zu erörtern. Für heut genüge es darauf hinzuweisen, dass nach einer Stelle[1]) der genannten Handschrift das Vorkommen von breiten Condylomen beim Weibe nicht von der Hand zu weisen ist.

Wir wollen unsere Betrachtung nicht schliessen, ohne an diejenigen Collegen, welche die Lepra nicht nur aus Büchern, wie ich, sondern aus eigener Erfahrung und Anschauung kennen, die dringende Bitte zu richten, ganz besonders den letzten Abschnitt des Papyrus Ebers, von Tafel CIII ab[2]), auf Lepra eingehend zu prüfen. Ich bin überzeugt, dass es durch die Mitarbeiterschaft von sachkundigen Forschern allmählich gelingen wird, mehr Licht in dieses bisher so dunkle Gebiet zu bringen. Zu jedweder, mir nur möglichen Auskunft, erkläre ich mich gern bereit.

Unsere Untersuchung hat demnach Folgendes ergeben:

1. Das im Nimrod-Epos erwähnte Wort uχat kann philologisch mit dem ägyptischen uχd kaum identificirt werden; dagegen spricht schon die ganz verschiedene Bedeutung.

2. Das ägyptische Wort uχd (Plural uχdu) hat eine ganz allgemeine Bedeutung; es bezeichnet nicht eine specielle Krankheit, sondern nur ein Krankheitssymptom.

3. Die uχdu der alten Aegypter sind nicht, wie Proksch annimmt, Syphilis.

4. Im Papyrus Ebers wird die Lepra (?) erwähnt.

[1]) Joachim, Papyros Ebers. S. 174 u. 175. [2]) a. a. O. S. 185.

Zusätze bei der Correctur:

1. Zum besseren Verständniss habe ich die wenigen coptischen Worte mit griechischen Buchstaben umschrieben.

2. Zu Seite 145 ist zu bemerken, dass das Verbum dr, das im Zusammenhang mit den uχdu am häufigsten gebraucht wird, eigentlich ausschneiden, zertheilen bedeutet.

3. Seite 150 habe ich die uχdu am Kopf an der zweiten Stelle — T. CVII. Z. 16 — für Lepra (?) erklärt; nachträgliche Studien haben mir aber gezeigt, dass es sich vielmehr um Atherom handelt. Dadurch erhält meine Auslegung absolut keine Einbusse, eher noch eine Stütze.

IX.

Blutuntersuchungen in den Tropen.

Von Dr. Max Glogner,
prakt. Arzt in Padang auf Sumatra.

Es ist eine von ärztlichen Beobachtern festgestellte Thatsache, dass anämische Zustände in tropischen Gegenden in grösserer Häufigkeit zur Beobachtung gelangen, als unter nördlicheren Breitengraden. Diese Erscheinung erklärte man sich einerseits dadurch, dass die uns in Europa bekannten, Anämie hervorrufenden Ursachen in den Tropen in besonders grosser Ausbreitung vorhanden sind; andererseits glaubte man den metereologischen Factoren, welche wir unter dem Namen „Klima“ zusammenfassen, eine hervorragende Rolle bei dem Zustandekommen dieser Erkrankungen zuschreiben zu müssen. Es war dies um so verständlicher, als die Gesichtshaut des in den Tropen lebenden Europäers eine auffallende Blässe zeigt und bis zum Jahre 1886 das bleiche Aussehen der Gesichtshaut für ein wichtiges diagnostisches Hülfsmittel für das Erkennen anämischer Zustände erklärt wurde, bis Sahli, Laker und Oppenheimer durch Hämoglobinbestimmungen nachwiesen, dass die Zusammensetzung des Blutes in vielen Fällen nicht mit der Hautfarbe des Gesichtes übereinstimme. Nur so war es möglich, dass die meisten

Tropenärzte die Behauptung aufstellten, dass alle in den Tropen lebenden Europäer in mehr oder weniger starkem Grade an jener Anämie litten, die man mit dem Namen „Anaemia intertropica“ bezeichnete. Saint Vel sagt in seinem Werk über die Behandlung der Tropenkrankheiten: „Der Europäer zeigt schnell einen leichten Grad von Anämie, welcher bei den acclimatisirten charakteristisch ist, ein Zustand, welcher physiologisch zu sein scheint“ — — —; van der Burg äussert sich in dem Abschnitt über Anämie auf S. 790 des 3. Bandes seines Werkes auf folgende Weise: „Das hauptsächlichste ätiologische Moment für das Entstehen der tropischen Anämie muss in dem Einfluss des Klimas gesucht werden — — — Das allgemeine Vorkommen von Anämie unter Europäern in dem heissen Klima, das häufige Vorkommen bei Farbigen und die nicht allzuseltene Erkrankung der Eingebornen an Anämie weist mit Sicherheit auf Einflüsse hin, die von dem Klima abhängen.“ Diese Auffassung eines anämischen Zustandes als physiologischer Theilerscheinung des Acclimatisationsprozesses ist aber deshalb unzulässig, weil ein anämischer d. h. krankhafter Zustand, in dem der Organismus, wie der Herausgeber dieses Archivs definirt, unter gefährlichen Verhältnissen lebt, niemals ein physiologischer sein kann. Dass zahlreiche gesunde Europäer in den Tropen leben, die nicht anämisch sind, davon kann sich jeder unbefangene Beobachter auch ohne Hämometer und Blutkörperchenzählapparat überzeugen, wenn er sich die Mühe giebt, eine Anzahl von Individuen auf die klinischen Erscheinungen der Anämie zu untersuchen. Es stände schlecht um unsere Patienten, wenn wir anämische Zustände ohne die erwähnten Apparate nicht erkennen könnten. Man wird doch nicht behaupten wollen, dass, vor der Erfindung der für die klinische Hämoglobinuntersuchung so bequemen Apparate, die älteren Aerzte eine Anämie nicht constatiren oder das Fehlen einer solchen nicht feststellen konnten. Damit soll natürlich nicht gesagt sein, dass wir in den betreffenden Apparaten nicht werthvolle Hülfsmittel besitzen, um uns über den Grad der Erkrankung zu unterrichten oder in einzelnen zweifelhaften Fällen mit ihrer Hülfe die Diagnose zu stellen. —

In der letzten Zeit sind von zwei holländischen Aerzten, C. Eijkman und A. van der Scheer, Hämoglobinbestimmungen

und Zählungen der rothen Blutzellen bei gesunden Europäern angestellt, die in der ärztlichen Zeitschrift für Niederländisch Indien Theil 30 publicirt sind. Eijkman hat in diesem Archiv (1891. Bd. 126. S. 113) noch einmal seine Arbeit veröffentlicht, welche er zuletzt mit der Ueberschrift „Blutuntersuchungen in den Tropen“ betitelte, während er in der ersten Publication, welche er mit der Ueberschrift „Ueber sogenannte tropische Anämie“ versah, nachzuweisen versuchte, dass es eine tropische Anämie nicht gäbe. Auf die genaueren Resultate dieser Untersuchungen werde ich später zurückkommen; es sei mir jetzt gestattet, eine Schlussfolgerung Eijkman's zu besprechen, welche derselbe auf Grund der zuerst genannten Untersuchungen machte. In der Einleitung, wo er sich über die Resultate der Blutuntersuchungen äussert, sagt er auf Seite 251: „von einer eigentlichen tropischen Anämie als directe Folge des tropischen Klima kann deshalb keine Rede sein“ — —. Nach Mittheilung einer Tabelle, in der die niedrigsten Grenzwerthe des Hämoglobin und der Zahl der rothen Blutkörperchen angeführt sind, sagt er auf Seite 556: „Man sieht, es besteht kein Grund, um aus diesen Ziffern den Schluss zu ziehen, dass bei gesunden Europäern während ihres Aufenthaltes in Indien sich ein Zustand von Blutarmuth entwickelt.“ Er bestimmte bei 52, wie er selbst hervorhebt, gesunden Europäern mit dem v. Fleischl'schen Hämometer den Hämoglobingehalt und zählte mit dem Thoma-Zeiss'schen Apparat bei 34 Individuen die rothen Blutkörperchen. Da er Hämoglobin und Zahl der rothen Blutkörperchen in für Europa normalen Grenzen fand, so folgert er, dass es bei gesunden Europäern einen anämischen Zustand nicht gäbe. Diese Wahl gesunder Individuen als Versuchspersonen, um einen anämischen Zustand nachzuweisen, ist etwas unverständlich, da man bei Personen, die man für gesund hält, einen krankhaften Zustand anzunehmen nicht berechtigt ist (?). Wenn er mit den gewonnenen Resultaten hätte beweisen wollen, dass nicht alle Europäer, welche in den Tropen leben, anämisch sind, d. h. wenn er mit Hämometer und Zählapparat das Bestehen der allgemeinen Anämie, wie sie von den meisten älteren Aerzten angenommen wurde, hätte widerlegen wollen, so würde man dagegen nichts einwenden können. Es ist aber mit diesen Unter-

suchungen das Fehlen eines anämisirenden Einflusses des tropischen Klima auf den eingewanderten Europäer keineswegs bewiesen. Der Weg, der zur Beantwortung dieser Frage führt, muss ein anderer sein. van der Scheer, der mit denselben Apparaten das Blut gesunder Europäer untersuchte, äussert sich, nachdem er die gewonnenen Resultate mitgetheilt hat, in folgender Weise: „Aus dem Mitgetheilten kann man zweifellos den Schluss ziehen, dass bei den untersuchten Individuen von einem, durch den Einfluss der veränderten meteorologischen Umgebung hervorgerufenen hydrämischen Zustande des Blutes nicht die Rede ist. Hieraus jedoch den Schluss zu ziehen, dass durch die genannten Autoren, worunter unzweifelhaft gute Aerzte sich befanden, die Diagnose „tropische Anämie" ohne jeden Beweis gestellt wurde, scheint mir zu gewagt." So hätte auch der Schluss der Eijkman'schen Untersuchungen lauten sollen. — Eijkman und van der Scheer haben zuerst auf experimentellem Wege bewiesen, dass die von den meisten Aerzten angenommene allgemeine Anämie bei eingewanderten männlichen erwachsenen Europäern nicht besteht. Die Frage, ob die Anaemia tropica bei dieser Gruppe von Individuen überhaupt nicht vorkommt, ist noch unbeantwortet, ebenso wie die Frage, ob bei dem erwachsenen, in die Tropen eingewanderten weiblichen Europäer ein anämisirender Einfluss des Tropenklima vorhanden ist. Wie sind diese Verhältnisse im Kindesalter, wie bei den Nachkommen europäischer Eltern? Wir stehen noch im Beginn der Blutuntersuchungen und es müssen alle diese Fragen erst in verneinendem Sinne beantwortet werden, ehe man mit Eijkman sprechen kann: „von einer eigentlichen tropischen Anämie als directe Folge des tropischen Klima kann deshalb keine Rede sein".

Aber wenn es uns auch nicht gelingen sollte, anämische Zustände, welche unter dem Einfluss des Tropenklima entstanden sind, nachzuweisen, wird dann ein schädigender Einfluss desselben auf das Blut ganz auszuschliessen sein? — Bei einem gesunden, in den Tropen lebenden Europäer wird man sich den Ersatz der verbrauchten Blutbestandtheile bei der geringen körperlichen Arbeit, wie sie im Allgemeinen hier verrichtet wird, als eine für die blutbildenden Organe nicht allzu schwere Leistung vorstellen können, weil man anzunehmen berechtigt ist, dass bei

dieser geringeren körperlichen Arbeit auch die Oxydationsvorgänge im Allgemeinen geringer sein werden und die Abnutzung der für die Oxydation arbeitenden rothen Blutkörperchen auch eine entsprechend geringere sein dürfte, als dies in Europa der Fall ist. Wenn aber der Organismus blutvermindernden Einflüssen ausgesetzt und eine grössere Arbeitsleistung von den blutbildenden Organen bei der Regeneration gefordert wird, dann wird, falls wirklich ein schädigender Einfluss des Tropenklima besteht, eine gewisse Verlangsamung bei dieser Regeneration zu erwarten sein. Auch diese Frage, ob die Blutregeneration bei dem in den Tropen lebenden Europäer verzögert ist, muss beantwortet werden, um über den Einfluss des Tropenklima auf das Blut in's Klare zu kommen. Hier legen sich nun erhebliche Schwierigkeiten in den Weg, da die Zeitdauer der Blutregeneration in Europa noch nicht bekannt ist. Zum Vergleich dieser letzteren in Europa und in den Tropen werden sich am besten diejenigen Fälle eignen, wo bei vorher gesunden Individuen eine mehr oder weniger heftige Blutung eintritt, da man hier einen normalen Zustand der blutbereitenden Organe annehmen darf, weniger dagegen die Fälle, bei denen dieser anämische Zustand im Verlauf oder durch eine Erkrankung entstanden ist und bei denen ausser der Verminderung der einzelnen Blutbestandtheile noch eine Schädigung der blutbereitenden Organe durch das krankmachende Agens stattgefunden hat, deren Grösse bei den einzelnen Versuchspersonen schwer abgeschätzt werden kann. Derartige reine Fälle besitzen wir, so weit mir die Blutliteratur bekannt ist, nur drei: einen von Laache (No. 5 seiner in dem Werk über Anämie mitgetheilten 5 Fälle) einen Fall von Eijkman und einen von Lyon. Hier waren die betreffenden Individuen vorher gesund und auch während der Regeneration traten keine krankhaften Störungen auf, die einen hemmenden Einfluss auf die letztere gehabt hätten. Eijkman spricht auf S. 359 des 30. Theiles der ärztlichen Zeitschrift für N. I. die gewagte und einigermaassen unverständliche Behauptung aus, dass die Regeneration des Blutes bei gesunden Menschen im tropischen Klima ebenso vollkommen oder wenigstens nicht in auffallend langsamerer Weise zu Stande käme, als in Europa. Es gehört wirklich ein grosser Muth dazu, aus der Untersuchung

eines einzigen, und, wie ich sogleich hervorheben werde, mangelhaft untersuchten Falles, ein derartiges allgemeines Urtheil über die Regeneration des Blutes in den Tropen fällen zu dürfen. Dieser Fall von Eijkman leidet an der Ungenauigkeit, dass die erste Blutuntersuchung 14 Tage nach dem erfolgten Blutverlust stattfand, dass also die Grösse dieses letzteren nicht bekannt war. Die Zeitdauer der Regeneration des Blutes ist aber, wie Laache, Buntzen und Lyon dies festgestellt haben, von der Grösse des Blutverlustes abhängig. Da nun ferner die Regeneration zu verschiedenen Zeiten eine verschiedene ist, so ist in dem Eijkman'schen Falle die Möglichkeit nicht ausgeschlossen, dass der ursprüngliche Blutverlust kein erheblicher und die Regeneration in den ersten 14 Tagen verlangsamt war.

Eijkman erwähnt in der betreffenden Mittheilung einen anderen Fall von Laache, wo bei einem vorher gesunden Individuum die Blutregeneration nach einer Hämorrhagie vier Monate in Anspruch nahm. Dieser Fall, No. 4 in der Laache'schen Tabelle, ist aber kein reiner, da der Kranke an einer suppurirenden Wundfläche litt, die, wie Laache hervorhebt, an den Kräften desselben zehrte und bei der Regeneration des Blutes wahrscheinlich nicht gleichgültig war. —

Nun kann man sich einen nachtheiligen Einfluss des Tropenklima auf das Blut noch in der Weise vorstellen, dass bei einer gewissen Anzahl eingewanderter Europäer der Hämoglobingehalt und die Zahl der rothen Blutkörperchen niedriger ausfällt, als im Mutterlande. Es wäre dies eine Abweichung der leichtesten Art, welche, mit den physiologischen Verhältnissen in Europa verglichen, wohl nicht in das Gebiet des Krankhaften, aber immerhin in das Gebiet des Pathologischen gehörte. Wenn in Europa eine Anzahl gesunder Individuen unter günstigen Verhältnissen lebt und hier im Durchschnitt einen bestimmten Hämoglobingehalt und eine bestimmte Zahl rother Blutkörperchen im Cubikmillimeter erkennen lässt, und wir erfahren, dass dieselben Individuen in den Tropen ebenfalls unter guten Ernährungsverhältnissen einen niedrigeren Hämoglobingehalt und eine geringere Anzahl rother Blutkörperchen im Cubikmillimeter besitzen, so befinden sich diese eingewanderten Individuen in veränderten Lebensverhältnissen. Das Pathos ist aber nach der Definition

des Herausgebers dieses Archivs Leben unter veränderten Verhältnissen. Was den Hämoglobingehalt und die Zahl der rothen Blutkörperchen betrifft, so schwanken die für den gesunden Menschen in Europa gefundenen Werthe bei verschiedenen Beobachtern, die mit verschiedenen Apparaten untersuchten, ziemlich bedeutend, so dass es sehr schwierig erscheint, eine geringe Verminderung im Hämoglobingehalt und in der Zahl der rothen Blutkörperchen in den Tropen constatiren zu können. In der folgenden Tabelle sind die Durchschnittsresultate von Blutkörperchenzählungen einzelner Beobachter mitgetheilt, welche theilweise der Arbeit von Stierlin entnommen sind:

Beobachter und Quelle.	Methode.	Durchnittliche Zahl der rothen Blutzellen in 1 ccm.	
In Europa.			
Hayem, Gaz. méd. de Paris. 1876.	Hayem-Nachet.	5 500 000	
Sörensen, cit. bei Zäslein.	Malassez.	5 340 000	
Zäslein, Inaug.-Diss. Basel 1881.	Malassez.	5 010 000	
Laache, Die Anämie. 1883.	Malassez.	4 974 000	
Stierlin, Deutsches Arch. f. klin. Medicin. 1889.	Thoma-Zeiss.	5 750 000	5 861 000
Thoma, Centralblatt f. d. medicin. Wissenschaften. No. 43. 1882.	Thoma-Zeiss.	5 970 000	
In den Tropen.			
Eijkman, Aerztl. Zeitschr. f. Nied. Indien und dieses Archiv.	Thoma-Zeiss.	5 281 333	
van der Scheer, Aerztl. Zeitschr. f. Nied. Indien.	Thoma-Zeiss.	4 939 500	5 110 416
Glogner, dieses Archiv.	Thoma-Zeiss.	5 060 000	

Man sieht aus dieser Tabelle, dass bei erwachsenen männlichen Individuen die Resultate der Blutuntersuchungen, welche mit verschiedenen Apparaten gewonnen wurden, deutlich differiren, dass dagegen die Resultate derjenigen Autoren, welche mit demselben Apparat untersuchten, ziemlich genau übereinstimmen; es ist diese Verschiedenheit im ersten Falle wohl in den Abweichungen zu suchen, welche die einzelnen Zählapparate an sich tragen. Wenn Jemand aber bei einer Anzahl eingewanderter Individuen die Zahl der rothen Blutkörperchen mit dem Thoma-Zeiss'schen Zählapparat in den Tropen gegenüber Europa feststellen will, so wird er dieselbe nur mit der mit demselben Apparate in Europa gefundenen vergleichen dürfen.

Der Durchschnitt der bei gesunden, im mittleren Alter stehenden Männern mit dem Thoma-Zeiss'schen Zählapparat von Thoma und Stierlin in Europa gefundenen Werthe für die rothen Blutzellen beträgt pro Cubikmillimeter nur 5 861 000. Der Durchschnitt derselben Werthe, von Eijkmann, van der Scheer und mir in den Tropen festgestellt, beträgt 5 111 416. Dies ist ein Unterschied, welcher immerhin bemerkenswerth ist und jedenfalls ebenso gross erscheint, wie der in Europa gefundene Unterschied zwischen Männern und Frauen. Soweit die Blutverhältnisse in Europa und in den Tropen bei erwachsenen Männern bis jetzt untersucht sind, wird man also sagen können, dass bei männlichen Erwachsenen, welche seit langer Zeit von einer Erkrankung freigeblieben sind, im Durchschnitt die Zahl der rothen Blutkörperchen in den Tropen herabgesetzt ist. Was den Hämoglobingehalt betrifft, so ist derselbe in Europa ebenfalls mit verschiedenen Apparaten untersucht. Auch hier weichen die gefundenen Werthe erheblich von einander ab und man würde sich eines Fehlers schuldig machen, wollte man z. B. die mit dem Fleischl'schen Hämometer gefundenen Werthe mit denen vergleichen, welche mit anderen Apparaten gewonnen wurden. Im Allgemeinen wird man erwarten müssen, dass auch die Resultate der Hämoglobinbestimmungen, welche mit demselben Apparate gefunden wurden, nicht unerheblich differiren, weil eine ganze Anzahl von der Güte des betreffenden Instrumentes unabhängiger Factoren, wie Stärke der Beleuchtung, Abmessen des Blutes, Schärfe des Auges des Beobachters, bei der Untersuchung eine Rolle spielen, so dass bei dem Nachweis einer leichten Verminderung des Hämoglobingehalts bei in die Tropen eingewanderten Europäern sich noch grössere Schwierigkeiten in den Weg legen, als dies bei der Bestimmung der Zahl der rothen Blutkörperchen der Fall ist. Wir werden, um zu einem sicheren Resultate in dieser Hinsicht zu gelangen, nicht nur einer grossen Anzahl von Hämoglobinbestimmungen mit demselben Apparat bedürfen, sondern diese Untersuchungen auch von einer möglichst grossen Zahl von Beobachtern ausgeführt wissen wollen.

Um einen kleinen Beitrag zur Lösung dieser Frage zu liefern, habe ich bei 95 Europäern und 50 Eingebornen das Blut

untersucht; bei einem kleinen Theil wurde ausser dem Hämoglobin und der Zahl der rothen Blutzellen das specifische Gewicht bestimmt. —

Die rothen Blutkörperchen wurden mit dem Thoma-Zeiss'schen Apparat in der Weise gezählt, dass in den Morgenstunden von 9—12 Uhr vor dem Essen aus einem Blutstropfen aus der Fingerbeere des Mittelfingers der rechten Hand ein Präparat angefertigt wurde, in dem 160 Quadrate untersucht wurden. Das Blut wurde mit 0,6 pCt. Kochsalzlösung (1 auf 200) verdünnt. Bei jeder einigermaassen ungleichen Vertheilung der rothen Blutkörperchen auf dem Objectträger wurde ein neues Präparat angefertigt. Der Hämoglobingehalt wurde zuerst mit dem Gower'schen Hämoglobinometer, später aus noch zu erwähnenden Gründen mit dem Fleischl'schen Hämometer bestimmt.

Die Versuchspersonen gehörten, mit Ausnahme einzelner Beamten, malaiischer Gefangenen und freier Eingebornen, zum allergrössten Theil dem Soldatenstande an. Die meisten waren seit mehreren Jahren von jeder Krankheit verschont geblieben. Ein sehr kleiner Theil der europäischen Soldaten war vor 8 bis 12 Monaten in Atjeh gewesen, sie waren damals nach ihrer Aussage an leichtem, kurze Zeit anhaltendem Malariafieber erkrankt, seit wenigstens 6 Monaten waren sie jedoch davon geheilt und kamen seit dieser Zeit wieder ihren militärischen Verpflichtungen nach. Diejenigen Soldaten, welche weniger als 2 Jahre in Indien waren, hatten einen Theil ihrer indischen Dienstzeit in kühlen Gebirgsgegenden zugebracht; mit Ausnahme eines einzigen hatten sie wenigstens 5 Monate in dem Strandklima von Padang gelebt.

Bei den Untersuchungen mit dem Gower'schen Apparat wurden 20 cmm Blut in einer Pipette abgemessen und in einem graduirten Röhrchen so lange mit Brunnenwasser verdünnt, bis die Blutfarbe mit der Pikrocarminglycerinlösung übereinstimmte. Die Untersuchungen wurden bei Tageslicht angestellt. Dieselben sind bei bedecktem Himmel im Allgemeinen leichter, bei Sonnenschein mühsamer auszuführen, und man bedient sich im letzten Falle am besten nach dem Vorschlage von Sahli eines Stückes weissen Papiers, welches man beim Vergleich hinter die Lösungen hält. In den folgenden Tabellen sind die Resul-

tate der Blutuntersuchungen bei 15 Europäern und 15 Eingebornen zusammengestellt:

Europäer.

No. und Stand.	Wie lange in Indien.	Alter. Jahre.	Zahl der rothen Blutzellen pro cmm.	Hämoglobin in pCt.	Spec. Gewicht.
1. Soldat	1 Jahr	28	4 640 000	98	1057
2. -	1½ -	23	5 520 000	107	1060
3. Lehrer	17 -	40	4 880 000	110	1057
4. Soldat	1 -	23	5 520 000	110	1058
5. -	3 -	27	6 320 000	123	1058
6. -	20 Monate	37	5 040 000	105	1053
7. -	3 Jahr	20	4 320 000	104	1054
8. -	16 Monate	21	5 120 000	103	1050
9. -	5 Jahr	27	4 960 000	108	1052
10. -	6 -	27	5 440 000	115	1055
11. -	2 -	21	6 160 000	108	1057
12. -	4 -	25	6 400 000	118	1060
13. -	5 -	28	5 360 000	118	1053
14. -	3½ -	21	5 440 000	110	1048
15. -	10 Monate	25	4 960 000	100	1045
Durchschnitt			5 338 666	109,1	1054,4

Eingeborne.

No. und Stand.	Alter. Jahre.	Zahl der rothen Blutzellen pro cmm.	Hämoglobin in pCt.	Spec. Gewicht.
1. Gefangener	20	6 240 000	110	1058
2. Dorfbewohner	26	5 286 000	124	1056
3. Gefangener	25	4 800 000	111	1045
4. Dorfbewohner	36	5 360 000	112	—
5. Soldat	22	6 560 000	120	1056
6. -	25	5 520 000	121	1060
7. -	20	5 040 000	125	1060
8. -	22	6 000 000	118	1056
9. -	21	5 440 000	108	1045
10. -	25	6 400 000	126	1048
11. -	20	4 940 000	123	1058
12. -	20	5 280 000	118	1050
13. -	23	5 280 000	123	1060
14. -	25	5 760 000	111	1058
15. Gefangener	25	6 000 000	120	1060
Durchschnitt		5 593 333	118	1055

Hieraus würde sich ergeben, dass bei Europäern und Eingebornen, welche in demselben Alter stehen, die Durchschnittszahlen der rothen Blutzellen (5 338 666 und 5 593 333) nicht

über die Fehlerquellen hinaus differiren, dass dagegen der Hämoglobingehalt des Blutes (109,1 und 118) bei Eingebornen ein grösserer ist, d. h. dass das Blutkörperchen der Eingebornen mehr Hämoglobin enthält, als das der Europäer. Mit Rücksicht auf die geringe Anzahl untersuchter Individuen, auf den immerhin geringen Unterschied im Hämoglobingehalt bei Europäern und Eingebornen und auf die ebenfalls geringe Differenz, welche ich mit dem Fleischl'schen Hämometer erhielt, wage ich nicht, jetzt schon nach dieser Richtung bestimmte Schlüsse zu ziehen. Die Zahlen für den Hämoglobingehalt sind bei den Europäern ziemlich hoch, da das jedem Apparat beiliegende Pikrocarminglycerinröhrchen die Farbe einer 1 pCt. Blutlösung eines gesunden, im Alter von 20—40 Jahren stehenden Erwachsenen wiedergiebt. Es lag nahe anzunehmen, dass, wie Stierlin in seiner Arbeit bemerkt, die gelieferte Musterlösung sich verändert hatte und zu hell war. Ich liess mir deshalb noch 2 neue Pikrocarminglycerinröhrchen von Herrn Hotz aus Bern schicken, von dem ich den Gower'schen Apparat mit der ersten Musterlösung erhalten hatte. Herr Optiker Hotz theilte mir mit, dass er die beiden letzten Röhrchen vor kuzer Zeit von Professor Sahli aus Bern präparirt empfangen hatte. Dieselben waren jedoch noch heller, als das erste, und zu einem Vergleiche wegen ihrer orangegelben Farbe gar nicht zu gebrauchen. Es ist nicht unwahrscheinlich, dass durch die grosse Hitze, welcher die Gläschen auf der Reise nach Indien in den warmen Räumlichkeiten des Dampfers im arabischen Meere und weiter unter dem Aequator ausgesetzt waren, die Farbstofflösung sich verändert hatte.

Ich hatte nach diesen Erfahrungen mit dem Gower'schen Apparat keinen Muth mehr, mir noch eine vierte Musterlösung kommen zu lassen, und ich habe deshalb die weiteren Hämoglobinbestimmungen mit dem Fleischl'schen Hämometer gemacht, welches auch geeigneter ist, weil seine Fehlergrenzen kleiner sind, als bei dem Gower'schen Hämoglobinometer, und es deshalb für subtile Untersuchungen dem letzteren vorzuziehen ist. In den oben mitgetheilten Tabellen ist auch das specifische Gewicht des Blutes angegeben; dasselbe wurde nach der Hammerschlag'schen Methode untersucht. Es stimmen diese Zahlen mit den früher in diesem Archiv mitgetheilten überein. Dort

fand ich 1053,6, hier 1054,4. Der Durchschnitt des specifischen Gewichtes beim Eingebornen beträgt 1055.

Auch hier wird man, wenn man kleine Unterschiede zwischen den Tropen und Europa feststellen will, nur die Resultate der mittelst derselben Methode angestellten Untersuchungen vergleichen dürfen. — Hammerschlag fand bei gesunden Erwachsenen 1061 im Durchschnitt; die von mir constatirten Zahlen sind niedriger, als die von Hammerschlag.

Eijkman hat vor kurzer Zeit die Resultate seiner, mit dem Schmaltz'schen Pyknometer gemachten Bestimmungen des specifischen Gewichtes des Blutes in der ärztlichen Zeitschrift für Niederländisch Indien und in diesem Archiv mitgetheilt. Er fand für Eropäer 1057,4; die Zahlen schwankten zwischen 1054,9 und 1060,8. Der Erfinder des Pyknometers fand für gesunde männliche Erwachsene 1058—1062,7, im Durchschnitt 1059,1, also etwas höhere Werthe, als Eijkman. Der Unterschied ist aber nicht erheblich, so dass weitere Untersuchungen nach dieser Richtung sehr erwünscht sind, auch deshalb, weil Peiper mit dem Schmaltz'schen Pyknometer in der letzten Zeit Bestimmungen des specifischen Gewichtes anstellte, welche die durchschnittliche Zahl 1055 bei gesunden Männern ergaben. — Die grösste Zahl der Hämoglobinbestimmungen wurde mit dem v. Fleischl'schen Hämometer gemacht. Bei den Versuchen selbst wurde auf ein genaues Abmessen des Blutes mittelst der Capillarröhre geachtet, ferner das Entstehen positiver oder negativer Menisken vermieden. Bei den allermeisten Versuchspersonen ist die Volarfläche der Finger mit Schweiss bedeckt und es ist unbedingt nöthig, vor dem Einstich mit einem weichen Tuch die Fingerbeere vorsichtig abzutrocknen. Zuerst wurden mit dem, von Reichert aus Wien erhaltenen Hämometer eine Anzahl Vorversuche zur Uebung gemacht, denn es ist zweifelsohne wahr, was Laker in seiner Arbeit über Hämoglobinbestimmungen mit dem v. Fleischl'schen Hämometer sagt, dass der Anfänger aus einem unbekannten Grunde immer zu niedrige Werthe erhalte. Ich habe dieselben Erfahrungen bei einem anderen Beobachter gemacht, dessen Auge in dem Erkennen von Farbenunterschieden zum Zweck der späteren Controle meiner eigenen Hämoglobinbestimmungen geübt wurde. Die anderen, in der

jedem Apparat beiliegenden Anleitung gegebenen Regeln für den Gebrauch des Hämometers, wie die Stellung des Untersuchers zum Auge, das Umrühren der Blutflüssigkeit u. s. w., wurden auf das Genaueste befolgt, so dass ich mir nicht bewusst bin, Verstösse gemacht zu haben, welche auf die Resultate der Untersuchungen einen Einfluss haben konnten. Die allermeisten Bestimmungen wurden bei Kerzenlicht gemacht, bei einer kleinen Anzahl wurde Oel- und Petroleumlicht verwendet, ferner wurde festgestellt, wie gross der Unterschied bei einer sehr starken und bei einer weniger hellen, aber doch genügenden Beleuchtung war. Der Abstand der Kerzenflamme von dem Reflector betrug für die letztere 10 cm. In dieser Entfernung sind die beiden Keilhälften gut erleuchtet und es ist nach meiner Erfahrung hierbei oder in wenig geringerer Entfernung die Uebereinstimmung der beiden Keilhälften in der Farbennüance besonders gut zu erzielen. Im Allgemeinen ist nach der Erfahrung des Erfinders das Urtheil am Hämometer um so schärfer und genauer, bei je geringerer Helligkeit es gewonnen wird. Wenn man die Kerzenflamme bis an den Reflector heranbringt, so bestimmt man etwas höhere Werthe, wie in den folgenden Tabellen ersichtlich ist. Der Nachtheil dieser allzu scharfen Beleuchtung besteht ausser der geringen Schärfe des Urtheils aber noch darin, dass der Apparat und das Gesicht des Beobachters allzusehr erwärmt werden. Es folgen nun zwei Tabellen, in denen die gewonnenen Resultate enthalten sind:

Europäer.

No. und Stand.	Hämoglobin in pCt. Die Kerzenflamme 10 cm vom Reflector entfernt.	Hämoglobin in pCt. Die Kerzenflamme 2 cm vom Reflector entfernt.	Wie lange in Indien.	Alter. Jahre.	Zahl der rothen Blutzellen pro cmm.
1. Beamter	98	—	30 Jahre	48	—
2. Soldat	89	—	7½ -	28	—
3. -	73	—	6 -	26	—
4. -	85	—	3 -	18	4 960 000
5. -	85	—	9 -	33	4 880 000
6. -	75	—	1 -	28	4 800 000
7. -	76	—	6 -	26	5 280 000
8. -	83	—	¾ -	22	5 360 000
9. -	84	—	1½ -	23	5 600 000

No. und Stand.	Hämoglobin in pCt. Kerzenflamme 10 cm vom Reflector	Hämoglobin in pCt. Kerzenflamme 2 cm vom Reflector entfernt.	Wie lange in Indien.	Alter. Jahre.	Zahl der rothen Blutzellen pro cmm.
10. Soldat	90 } 89	—	1½ Jahre	20	5 840 000
2 Wochen darnach	88 }	—	—	—	—
11. Soldat	80	—	2½ Jahre	22	4 960 000
12. -	90	—	4 -	32	5 200 000
13. -	78	—	3 -	23	5 120 000
14. -	83	—	1 -	28	5 200 000
15. -	73	—	1 -	29	4 960 000
16. -	93	—	11 Monate	26	5 280 000
17. -	78	—	20 -	20	4 800 000
18. -	88	—	3½ Jahre	29	5 360 000
19. -	87	—	3 -	29	5 520 000
20. -	78	—	1½ -	28	4 880 000
21. -	90	—	6 -	29	5 840 000
22. -	88	94	6 -	32	5 680 000
23. -	88	92	1 -	21	5 760 000
24. -	94	100	11 -	31	5 552 000
25. -	85	92	1½ -	21	4 800 000
26. -	98	103	2 -	22	5 600 000
27. -	78	86	8 Monate	20	5 440 000
28. -	89	95	1 Jahr	21	5 120 000
29. -	86	93	2 -	25	4 800 000
30. -	98	103	2 -	24	5 280 000
31. -	84	91	8 -	31	5 280 000
32. -	96	103	5½ -	27	5 600 000
33. -	88	94	5 -	25	4 880 000
34. -	74	82	11½ -	33	4 480 000
35. -	93	99	10 Monate	27	5 440 000
36. -	86	92	4½ Jahre	29	4 720 000
37. -	92	98	8 Monate	22½	5 840 000
38. -	85	92	2 Jahre	20	5 200 000
39. -	84	90	20 Monate	20	4 880 000
40. -	91	98	8 -	33	Durchschnitt
41. -	97	102	16 -	23	5 226 666
42. -	93	98	7 Jahre	31	
43. Beamter	88	95	26 -	48	
44. Soldat	86	93	14 -	40	
45. -	81	88	3 -	22	
46. -	88	95	2½ -	26	
47. -	97	103	3 -	19	
48. -	103	110	7 -	32	
49. -	88	94	13 Monate	22	
50. -	75	80	2 Jahre	30	
51. -	93	97	3 -	22	
52. -	98	105	3 -	26	
53. -	81	88	4 -	27	
54. -	93	100	3 -	29	
55. -	78	86	3 -	33	
56. -	90	97	14 -	36	

No. und Stand.	Hämoglobin in pCt. Kerzenflamme 10 cm vom Reflector	Hämoglobin in pCt. Kerzenflamme 2 cm vom Reflector entfernt.	Wie lange in Indien.	Alter. Jahre.	Beleuchtung mit heller Petroleumflamme.
57. Soldat.	76	83	2 Jahre	25	
58. -	90	100	4 -	30	
59. -	93	100	5 -	25	
60. -	93	100	6 -	24	
61. ich selbst	100	105	7½ -	33	
62. Soldat	78	86	3½ -	24	
63. -	80	87	25 -	44	
64. -	76	83	6 -	24	
65. -	96	104	6 -	30	
66. -	96	102	11½ -	34	
67. -	89	96	6 -	30	
68. -	89	96	3½ -	32	
69. -	98	105	11 -	33	
70. -	87	93	3½ -	27	
71. -	89	94	7 Monate	25	
72. -	100	107	6 -	21	
73. -	82	90	1½ -	21	82
74. -	100	107	9 -	29	100
75. -	86	92	14 -	22	88
76. -	93	100	14 -	26	95
77. -	86	93	16 -	20	88
78. -	98	105	4 Jahre	23	100
79. -	83	90	2½ -	25	84
80. -	82	89	4 -	34	83
Durchschnitt	87,4	95,5			90

Eingeborne.

No. und Stand.	Hämoglobin in pCt. Kerzenflamme 10 cm vom Reflector	Hämoglobin in pCt. Kerzenflamme 2 cm vom Reflector entfernt.	Alter geschätzt.	Zahl der rothen Blutzellen.	Beleuchtung mit heller Petroleumflamme.
1. Soldat	82	—	19	—	
2. Gefangener	90	—	26	—	
3. Soldat	86	—	20	—	
4. Gefangener	96	—	25	—	
5. Soldat	93	—	25	5 760 000	
6. freier Eingeborner	93	—	30	—	
7. Gefangener	87	—	25	4 880 000	
8. Soldat	92	99	20	6 560 000	
9. -	100	108	21	5 840 000	
10. -	95	102	21	5 520 000	
11. -	—	—	20	5 600 000	
12. -	94	101	20	—	

No. und Stand.	Hämoglobin in pCt. Kerzenflamme 10 cm vom Reflector	Hämoglobin in pCt. Kerzenflamme 2 cm vom Reflector entfernt.	Alter geschätzt.	Zahl der rothen Blutzellen.	Beleuchtung mit heller Petroleum-flamme.
13. Soldat	96	103	23	—	98
14. -	96	103	20	—	98
15. -	89	100	21	—	94
16. -	97	103	25	6 080 000	98
17. -	93	100	21	5 120 000	93
18. -	96	103	20	5 440 000	98
19. -	96	104	21	—	96
20. -	94	101	20	5 280 000	94
21. -	93	102	20	5 520 000	95
22. -	106	114	25	—	109
23. -	89	99	20	5 920 000	89
24. -	89	96	32	4 960 000	91
25. -	—	— Oellampe in 10 cm Abstand v. Reflector.	20	6 160 000	—
26. -	89	—	25	—	92
27. -	86	—	25	4 800 000	89
28. Gefangener	100	102	20	—	104
29. Soldat	86	82	20	—	87
30. -	89	89	25	—	91
31. -	95	97	20	—	100
32. -	92	92	20	—	93
33. -	83	82	21	—	82
34. -	93	91	21	—	92
35. Gefangener	80	87	30	—	83
Durchschnitt	91,9	Oellampe 90,2	—	5 562 666	93,9

Die Zahl der rothen Blutzellen betrug demnach bei 36 erwachsenen Europäern 5 226 666 pro cmm im Durchschnitt. Berechnet man denselben für die Gesammtheit der 51 untersuchten Individuen, so ergiebt sich die Zahl 5 282 666. Bei den 15 untersuchten Eingebornen wurden pro cmm 5 562 666 rothe Blutzellen gefunden. Der Durchschnitt der Gesammtheit von 30 Individuen betrug 5 578 000 rothe Blutzellen pro cmm. Dieser Unterschied ist nicht so gross, dass er zur Annahme eines grösseren Reichthums des Blutes an rothen Blutzellen beim Eingebornen gegenüber dem eingewanderten Europäer berechtigt. Dafür ist die Zahl der untersuchten Individuen eine zu geringe. Immerhin ist die Möglichkeit nicht ausgeschlossen, dass weitere

und zahlreichere Blutuntersuchungen einen derartigen Unterschied noch feststellen.

Bei einer Beleuchtung, bei der die Kerzenflamme 10 cm vom Reflector entfernt war, betrug der Hämoglobingehalt 87,4 pCt. Um den Unterschied einer schwächeren und stärkeren Beleuchtung festzustellen, wurde bei 59 Europäern das Hämoglobin bei der stärksten Beleuchtung bestimmt, wobei die Kerzenflamme 2 cm vom Reflector entfernt war. Der erhaltene Werth betrug im Durchschnitt 95,5 pCt.; bei denselben Individuen belief sich der durchschnittliche Procentsatz des Hämoglobin bei einer Entfernung der Kerzenflamme vom Reflector von 10 cm auf 88,8 pCt., so dass man zwischen der stärksten Beleuchtung und einer Beleuchtung, wobei die Kerzenflamme 10 cm vom Reflector entfernt ist, einen Unterschied von 6,7 pCt. erhält. Aehnliche Verhältnisse wurden auch bei den Eingebornen festgestellt. Bei einem Abstand der Kerzenflamme von 10 cm vom Reflector betrug der Durchschnitt bei 33 Individuen 91,9 pCt.; bei 16 Individuen erhielt ich bei der stärksten Beleuchtung 102,3 pCt., bei denselben Versuchen betrug das Hämoglobin bei einer Entfernung der Lichtquelle von 10 cm 94,6 pCt., so dass man eine Differenz von 7,7 pCt. erhält, welche mit der obigen bei den Europäern gefundenen gut übereinstimmt. Es ergiebt sich aus diesen Untersuchungen, dass die Entfernung, in welcher die Kerzenflamme sich vom Reflector befindet, einen nicht unerheblichen Einfluss auf die Resultate der Hämoglobinbestimmungen ausübt, und es wird für folgende Untersuchungen anzurathen sein, nur die in einer bestimmten Entfernung der Lichtquelle vom Reflector gewonnenen Resultate mit einander zu vergleichen. Da nach des Erfinders eigenem Ausspruch das Urtheil am Hämometer um so schärfer und genauer wird, bei um so geringerer Helligkeit es gewonnen wird, so würde sich nach meiner Erfahrung eine Entfernung empfehlen, in der die Lichtquelle 5—10 cm vom Reflector entfernt ist. Ich möchte nebenbei erwähnen, dass bei den eben erwähnten verschiedenen Beleuchtungsabständen dem Reflector stets eine solche Stellung gegeben wurde, dass er im einzelnen Falle möglichst viel Licht in die Keilhälften warf.

van der Scheer fand 97,4 pCt. Hämoglobin bei eingewanderten Europäern und 4 939 500 rothe Blutzellen pro cmm, Eijk-

man 98,4 pCt. und 5 295 666 rothe Blutkörperchen. Keiner dieser Untersucher hat eine bestimmte Entfernung der Lichtquelle angegeben, in der die Bestimmungen gemacht wurden. Eijkman erwähnt nur, dass er bei Lampenlicht, van der Scheer, dass er bei einer Kerzenflamme untersucht habe.

Bei 8 Eingebornen wurden mit dem Licht einer hellbrennenden Oellampe vergleichende Bestimmungen ausgeführt. Bei einer Entfernung der Lichtquelle vom Reflector von 10 cm wurden für Kerzen- und Oellicht entsprechend folgende Ziffern gefunden: 89,7 und 90,2 pCt. Bei 8 Europäern und 22 Eingebornen wurden ausserdem noch Versuche mit einer hellbrennenden Petroleumflamme angestellt. Bei dieser Beleuchtung, gleichgültig ob man die Lichtquelle in unmittelbarer Nähe des Reflectors oder entfernter aufstellt, bekommt man Werthe, die nur sehr wenig differiren. Die Keilhälften erscheinen ausserdem bei Petroleumlicht sehr hellroth und man bekommt niemals die schönen rothen Farbentöne, wie bei Oel- oder Kerzenlicht in einer Entfernung von 5—10 cm.

Bei den 8 Europäern betrugen die Werthe für die Kerzenbeleuchtung in 10 cm Abstand und die Petroleumbeleuchtung entsprechend 88,7 pCt. und 90 pCt.; bei den 22 Eingebornen entsprechend 92,1 pCt. und 93,9 pCt.

Man sieht also, dass Kerzen- und Oellicht bei derselben Entfernung vom Reflector übereinstimmende Resultate liefern und dass die bei Petroleumlicht erhaltenen Resultate ziemlich genau mit denjenigen übereinstimmen, welche bei Kerzenlicht in einer Entfernung von 10 cm vom Reflector gewonnen wurden.

Aus diesen Untersuchungen ergiebt sich demnach, dass bei einem gewissen, durch weitere Untersuchungen festzustellenden Prozentsatz eingewanderter Europäer, welche im Alter von 18 bis 48 Jahren stehen, die Zahl der rothen Blutzellen, verglichen mit der in Europa bei gesunden männlichen Individuen gefundenen, etwas herabgesetzt ist, und dass dem entsprechend auch das Hämoglobin, dessen Werthe mit dem v. Fleischl'schen Hämometer zwischen 87,4 pCt. und 94,2 pCt. je nach verschieden starker Beleuchtung liegen, eine leichte Verminderung erfahren hat, dass endlich dieselben Werthe für die Eingebornen niedriger sind, als die der in Europa lebenden Europäer. Es ist eine

den Tropenärzten bekannte Erfahrung, dass der Europäer eine auffallend bleiche Gesichtsfarbe besitzt. Man schrieb dies, wie oben erwähnt, einem erworbenen anämischen Zustande der Einwanderer zu. Auch durch die geringe Herabsetzung des Hämoglobingehaltes, welche aus meinen Untersuchungen hervorgeht, kann diese blasse Gesichtsfarbe nicht erklärt werden; dieselbe wurde auch bei Individuen constatirt, deren Hämoglobin mehr als 100 pCt. betrug. Eijkman erklärt sich diese äussere Veränderung der Europäer auf folgende Weise: diejenigen Körpertheile, welche einer kühlen Umgebungstemperatur ausgesetzt sind, zeichnen sich durch ihre rothe Farbe vor den bedeckten Körpertheilen aus. Diese letzteren befinden sich in einem tropischen oder subtropischen Klima, umgeben von feuchter warmer Luft, welche eine constante Temperatur besitzt. Die Blutgefässe der Haut reagiren darauf mit einem bleibenden Contractionszustand. Dieselben Körpertheile, welche entblösst eine rothe Farbe zeigen, nehmen, wenn sie bedeckt sind, d. h. wenn sie sich in einer gleichmässig warmen Umgebung befinden, eine blasse Farbe an. Da nun das Gesicht der Tropenbewohner dieser gleichmässigen warmen Temperatur ausgesetzt ist, so werden die Blutgefässe desselben, die unter dem directen Einfluss dieser hohen Umgebungstemperatur stehen, sich zusammenziehen und durch den bleibenden Contractionszustand die blasse Gesichtsfarbe hervorrufen.

Bis jetzt haben uns die Physiologen gelehrt, dass die Blutgefässe der Haut sich auf Kältereize zusammenziehen, dagegen in warmer Luft sich erweitern. Es ist kein Grund zu der Annahme vorhanden, dass dies in den Tropen anders sein sollte, und dass die Blutgefässe des Gesichtes in diesem Falle sich auf Wärme zusammenziehen sollten. Im Allgemeinen wechselt bei verschiedener Temperatur die Haut des Körpers mit Ausnahme der des Gesichtes und der Hände ihre Farbe nicht in bemerkenswerther Weise; dies hängt mit Wahrscheinlichkeit mit einer grösseren Dicke der Oberhaut zusammen, die einen verschiedenen Füllungszustand der Hautblutgefässe nicht erkennen lässt. Die Gesichtshaut nun und im Besonderen die Wangenhaut mit ihrer dünnen Oberhaut zeigt diesen verschiedenen Füllungszustand in verschieden hoher Temperatur jedoch in einer Weise,

die den uns bekannten physiologischen Gesetzen widerspricht: in der Kälte eine rothe und in der Wärme eine blasse Farbe. Schon diese Erscheinung zwingt uns, die Erklärung, dass es sich hier um einen directen Einfluss der Umgebungstemperatur handle, aufzugeben. — Die Hände zeigen in kalter Umgebungstemperatur eine blasse, in warmer, entsprechend den physiologischen Gesetzen, eine röthliche Farbe und Eijkman wird, wenn er sich die Mühe geben will, eine Anzahl von Händen eingewanderter Europäer zu untersuchen, keineswegs eine blasse Farbe finden, sondern eine mit einer leichten Pigmentirung vermischte röthere Farbe, die jedoch auch an den Händen wegen ihrer immerhin ziemlich dicken Hant mühsam zu erkennen ist. Die Hände zeigen nur dann eine rothe oder blaurothe Färbung, wenn es sich um vorübergehende Lähmung der Vasoconstrictoren durch extensive Kältegrade handelt.

van der Scheer nimmt einen bestehenden grösseren Füllungszustand der Unterleibsgefässe bei den eingewanderten Europäern an, welcher, wie Dastre und Marat bei Hunden nachgewiesen haben, reflectorisch einen Contractionszustand der Hautgefässe zur Folge hat. Dass eine solche Erweiterung der Blutgefässe des Abdomen in krankhaften Zuständen der Unterleibsorgane stattfindet, wird man zugeben müssen; dass dieselbe aber bei gesunden Individuen bestehen soll, ist eine noch nicht sichergestellte Thatsache. Da die ganze Erklärung der bleichen Gesichtsfarbe bei eingewanderten Europäern deshalb auf einer unbewiesenen Annahme beruht, ist sie wenig befriedigend.

Die beiden eben genannten französischen Forscher Dastre und Marat stellten ferner fest, dass beim Hunde das Gefässsystem der Wange in reflectorischem Zusammenhange mit demjenigen der Lungen steht. Bei Reizungen des Lungenvagus erweiterten sich die Gefässe der Wangenhaut. Die hektische Röthe der Phthisiker und der Pneumoniker liefert uns für diesen Zusammenhang auch beim Menschen den Beweis. Nun unterscheidet sich Europa vom malaiischen Archipel und im Allgemeinen von tropischen Gegenden, wie bekannt ist, durch die kühlere Umgebungstemperatur und damit durch eine grössere Intensität der thermischen Reize. Ausserdem findet in Europa gegenüber den Tropen ein grösserer Temperaturwechsel statt. In den einzelnen

Jahreszeiten, selbst an demselben Tage, ist die Differenz der höchsten und niedrigsten Temperatur bedeutender, als in tropischen Gegenden, speciell im malaiischen Archipel. Während des grössten Theils des Jahres heizen wir in Europa unsere Zimmer und schaffen uns damit eine neue Quelle für Temperaturdifferenzen; bald befindet sich das Einzelindividuum in der kalten Abendluft, bald im geheizten Zimmer, und fortwährend, in jeder Stunde, an jedem Tage, das ganze Jahr hindurch, wechselt die Temperatur der eingeathmeten Luft gegenüber der wenig schwankenden tropischen Tagestemperatur, welche in den Zimmern und draussen das ganze Jahr hindurch dieselbe bleibt. In Europa ist die Summe der thermischen Reize grösser, als in tropischen Gegenden. Wo aber mehr Reize vorhanden sind, da werden mit der eingeathmeten Luft auch die Lungenvagusäste in den Bronchien mehr gereizt und damit eine häufigere Erweiterung der Blutgefässe der Wange beobachtet werden, welche dem Gesicht der Europäer in Europa die frische Röthe verleiht; wo dagegen diese thermischen Reize geringer sind, wie in den Tropen, da werden auch die Bronchialvagusäste weniger gereizt und damit wird eine geringere Erweiterung der Blutgefässe der Wangenhaut zusammengehen; die Wangenhaut und damit das Gesicht des eingewanderten Europäers wird in den Tropen blasser sein.

Ueber das Vorkommen von Brenzkatechin im Kaninchenharn bei Lyssa.

Von Regulus Moscatelli in Rom.

Der Harn eines trepanirten Kaninchens wurde, nach Application des Pasteur'schen Impfstoffes, in einem ganz reinen Glasgefäss gesammelt, welches ich bedeckt und frisch hielt.

Nach einer Incubationsdauer von 5 bis 6 Tagen begann das Stadium convulsivum s. hydrophobicum, der Harn wurde intensiv sauer, mit der Gegenwart von Zucker verminderte sich der Farbstoff und wurde an der Luft allmählich dunkel. Setzte man zu dem farblosen oder dem bereits braungefärbten Harn Kalilauge, so wurde derselbe schwärzlich und nahm, besonders schnell beim Schütteln, eine braunschwarze Farbe an. Kochen zerstörte den Farbstoff nicht, aber gewöhnlich verursachte es einen Niederschlag von Eiweiss. Blut und Gallenfarbstoff waren nicht vorhanden.

Die eigenthümliche Bräunung des Harns beim Zusatz von Kalilauge und die sofortige Reduction des Silbernitrats in ammoniakalischer Lösung zu metallischem Silber liessen mich daran denken, dass der im Harne vorhandene Körper Brenzkatechin sein könnte.

In der That, Brenzkatechin ist nach Baumann[1]) ein, wenn nicht regelmässiger, so doch häufiger Bestandtheil des Pferdeharns; es ist von Ebstein und Müller[2]) in grosser Menge im Harn eines Kindes entdeckt worden. Später wurde es von Fürbringer[3]) im Harn eines Kranken mit Phthise nachgewiesen, und ebenso von Fleischer[4]) in einem anderen Falle.

Ich unternahm es also, diesen Körper zu isoliren. Ich verarbeitete zuerst hierzu 220 ccm Harn von 4 Kaninchen, die sich im Stadium hydrophobicum befanden. Jede Portion wurde gemessen, in einem Wasserbade eingedampft und der Rückstand mit absolutem Alkohol wiederholt geschüttelt. Das alkoholische Filtrat wurde im Wasserbade eingedampft und der Rückstand wiederholt mit Aether geschüttelt. Abermals eingedampft lieferte die ätherische Flüssigkeit eine gelbe syrupdicke Masse. Ich nahm dieselbe mit wenig Wasser auf, und erhielt eine gelbgefärbte Flüssigkeit, welche die charakteristischen Reactionen des Brenzkatechins gab.

Ich verarbeitete nach derselben Methode noch 200 ccm Harns von 2 geimpften Kaninchen in demselben Stadium: das Resultat war eben dasselbe.

Nach den geschilderten Ergebnissen glaube ich annehmen zu können, dass bei Kaninchen im Stadium hydrophobicum Brenzkatechin durch den Harn ausgeschieden wird.

[1]) Pflüger's Archiv Bd. 13. S. 63.
[2]) Dieses Archiv 1875 Bd. 62. S. 554.
[3]) Berliner klin. Wochenschr. 1875, No. 24. S. 26.
[4]) Ebend. No. 39 u. 40.

XI.

Besprechung.

Grashey, Experimentelle Beiträge zur Lehre von der Blutcirculation in der Schädel-Rückgrathhöhle. (Festschrift der med. Facultät der Universität München zur Feier des fünfzigjährigen Doctor-Jubiläums des Herrn Obermedicinalrathes Prof. D. S. A. Buchner. München 1892.)

Der Verfasser, der schon früher einschlägige wichtige Arbeiten geliefert hat, unterzog sich hier der Mühe, einmal gründlich die physikalischen Verhältnisse klar zu legen, die für die Circulation in der Hirn- und Rückgrahtshöhle in Betracht kommen und dabei die Resultate theoretischer Erwägung stets durch genaue Versuche zu controliren und zu erhärten. Es zerfällt demgemäss die Arbeit in 4 Theile.

Im ersten Theil wird die physikalische Bedeutung des anatomischen Baues der Schädel-Rückgrahtshöhle auseinandergesetzt, mithin klar gelegt, auf welche speciellen Verhältnisse die Gesetze der Hydrostatik und Hydrodynamik hier angewendet werden müssen. Im zweiten Theil folgt eine genaue Beschreibung der von Grashey erdachten sinnreichen Apparate, deren Construction in der That die experimentelle Prüfung der hier auftauchenden Fragen mit aller wünschenswerthen Genauigkeit garantirt. Der 3. Abschnitt behandelt gewissermaassen als theoretische Einleitung die Hydrostatik, der 4. Abschnitt, als Schlussstein von grösster Wichtigkeit, die Hydrodynamik der Schädel- und Rückgrahtshöhle.

Auch Grashey erblickt, abgesehen von der Qualität des Blutes, in dem Quantum, das in der Zeiteinheit die Hirngefässe durchströmt, das physiologisch Bedeutsame. Bezüglich des reichen Inhalts der ersten Abschnitte muss auf das Original verwiesen werden; man muss gestehen, dass durch klare, knappe und präcise Darstellung das Mögliche geleistet worden ist, um diese immerhin etwas schwierigen Verhältnisse auch dem zugänglich zu machen, der sich mit Hydrodynamik noch nicht speciell beschäftigt haben sollte. Dagegen mögen aus den Endresultaten Grashey's einige Ergebnisse von allgemeiner Bedeutung wenigstens kurz erwähnt werden.

Bei einer gewissen Höhe des intracraniellen Drucks werden die Centralvenen comprimirt und beginnen zu vibriren. Sowie dieses Vibriren beginnt, wird die das Centralorgan durchströmende Blutquantität bedeutend reducirt. Die Compression betrifft dabei stets zuerst die Venen, die Capillaren erst bei weiterer mächtigerer Steigerung des intracraniellen Druckes. Referent hat seiner Zeit den grösseren Werth auf die Compression der Ge-

hirncapillaren gelegt, giebt aber nach Grashey's theoretischen Ausführungen und experimentellen Beweisen gern zu, dass stets zuerst die Venen comprimirt werden, und um so lieber, als auch nach Grashey's Erachten[1]) „die functionellen Folgen des gesteigerten Hirndrucks dieselben sind, ob die Capillaren oder die Venen zuerst comprimirt werden". Die Resultate Grashey's bezüglich der Durchfluthung des Hirns stehen „theilweise und bis zu einem gewissen Grade in Einklang mit Geigel's Fundamentalsätzen, wonach spastische Verengerung der Arterien Hyperdiaemorrhysis, paralytische Erweiterung derselben Adiaemorrhysis caet. paribus nothwendig bedingen muss". Referent freut sich aufrichtig über die Anerkennung dieser scheinbar paradoxen Behauptung von so gewichtiger Seite. Die darauf folgende, vollständig sachlich gehaltene Polemik Grashey's gegen den Referenten vermag diese Freude bei letzterem nicht zu trüben. Denn, wie ihm scheinen will, liegt derselben ein leicht zu beseitigendes Missverständniss zu Grunde. Zunächst ist das, was Grashey als „Dehnbarkeit" der Gefässwand in seine Betrachtungen einführt, gar nichts anderes, als der reciproke Werth der „Gefässpannung", die Referent in seinen Rechnungen benutzt hat. Des letzteren Definition der Spannung lautet auch thatsächlich[2]): „die Summe aller in der Gefässwand selbst gelegenen Kräfte, welche das Volumen des Gefässes zu ändern bestrebt sind. Positiv ist diese Spannung, wenn eine Verengerung, negativ, wenn eine Erweiterung angestrebt wird". Erst dann folgt die von Grashey[3]) citirte Application auf den concreten Fall der lebenden Arterienwand.

Referent hat seiner Zeit untersucht, wie die Durchfluthung des Gehirns ausfallen muss, wenn Gefässspannung und arterieller Druck sich ändern, entweder jedes für sich, oder beides zugleich. Die dabei möglichen 9 Fälle wurden zunächst rein theoretisch in's Auge gefasst.

Wenn dabei gefragt wird: was geschieht, wenn die Spannung grösser wird und der arterielle Druck gleich bleibt? so ist eben stillschweigend vorausgesetzt, dass für dieses Gleichbleiben des arteriellen Druckes auf irgend eine Weise gesorgt sein muss (etwa durch Steigerung der Herzkraft), sonst hätte diese Frage ja keinen Sinn. Dabei ist gar nichts darüber ausgesagt, bis zu welcher Grenze das Menschenherz diesem Verlangen wirklich nachkommen kann, soviel aber jedenfalls sicher, dass dies gar nicht der Fall sein kann, wenn durch übermässige Spannungszunahme die Arterien ganz verschlossen werden. Dann herrscht in ihnen gar kein arterieller Druck, und damit fällt dieser Grenzfall ganz ausser Bereich der aufgeworfenen Frage. Es kann also auch wohl nicht „diese Consequenz die Unhaltbarkeit des Geigel'schen Fundamentalsatzes prompt nachweisen".

Ganz ähnliche Missverständnisse scheinen dem Referenten auch bei den folgenden Bemerkungen Grashey's vorzuliegen, wofür der Nachweis leicht zu führen wäre bei genauerer Durchsicht besonders dessen, was seiner Zeit

[1]) Grashey S. 63.
[2]) Dieses Archiv Bd. 123. S. 29.
[3]) Grashey, a. a. O. S. 72.

bezüglich eines concreten Falles[1]), sowie in der Mechanik der Blutversor gung des Gehirns S. 18 und 20 gesagt wurde. Man möge diese kurzen Be merkungen pro domo dem Referenten nicht verübeln; sie wurden nur ge macht in der Ueberzeugung, dass Grashey's Anschauungen den seinen noch näher stehen, als es sonst scheinen könnte, und am allerwenigsten in der Absicht, das Verdienst des Verfassers einer Schrift verkleinern zu wollen deren Gründlichkeit und hohe Bedeutung die Hoffnung rechtfertigt, dass auch weitere Kreise daraus Belehrung schöpfen und endlich einmal mit den wahr haftig antiquirten klinischen Begriffen brechen möchten, die als „Hyperaemia und Anaemia cerebri" bisher immer noch in allen Lehrbüchern der speciellen Pathologie und Therapie spuken.

R. Geigel, Würzburg.

[1]) Dieses Archiv Bd. 119. S. 97.

Archiv
für
pathologische Anatomie und Physiologie
und für
klinische Medicin.

Bd. 128. (Zwölfte Folge Bd. VIII.) Hft. 2.

XII.

Ueber die Fragmentaion des Myocardium.

(Aus dem Pathologischen Institut zu Berlin und dem Pathologisch-anatomischen Institut zu Siena.)

Von Dr. Alessandro Tedeschi in Siena.

In der letzten Zeit haben sich Anatomen und Kliniker häufiger mit dem Studium des Klappenapparates beschäftigt, als mit der Contractionsfähigkeit des Herzens. Daraus erklärt sich, warum die Veränderung, welche ich in dieser Arbeit behandeln will, lange Zeit fast unbekannt geblieben ist. Der erste, welcher von der Fragmentation des Myocards sprach, war Renaut, welcher am 7. Juli 1877 der biologischen Gesellschaft[1]) einige, zusammen mit Landouzy ausgeführte Untersuchungen über eine seiner Ansicht nach nicht beschriebene Läsion des Myocards mittheilte. Die Kürze und die Wichtigkeit dieser Veröffentlichung möge mir gestatten, sie anzuführen:

Il est devenu classique d'attribuer à la dégeneration des fibres musculaires cardiaques l'asthénie des maladies générales. Cependant dans certains cas on observe à l'oeil nu et au microscope un état remarquablement sain de la fibre musculaire cardiaque. Nous avons cherché, M. Landouzy et moi, à nous rendre compte de cette absence de dégeneration graisseuse et à trouver l'explication de l'état asystolique du coeur dans ces circonstances. Souvent nous avons constaté, qu'il n'existait dans les fibres musculaires que

[1]) V. Gazette médicale de Paris. 1877. p. 361.

quelques granulations disseminées çà et là. La couleur et l'aspect général de la fibre cardiaque étaient peu modifiés et cependant le coeur était mou, flasque, et l'asystolie était survenue. Nous croyons pouvoir indiquer une autre cause de l'impuissance fonctionelle du coeur.

On sait que Eberth et plusieurs autres auteurs ont demontré, que les fibres cardiaques étaient formées de grandes cellules remplies de myosine, striées longitudinalement et transversalement, anastomosées et unies entre elles par un ciment très resistant. Sous l'influence des troubles de la nutrition générale ce ciment se rammollit et la chaîne cellulaire se trouve interrompue. En prenant toutes les précautions possibles, nous avons pu constater par nos préparations histologiques la rupture des fibres cardiaques au niveau du ciment intercellulaire. Cette altération anatomique suffit amplement pour expliquer la faiblesse et l'irrégularité de la contraction cardiaque dans les maladies générales.

Allein Renaut war nicht der erste, der diese Veränderung des Myocards beobachtete[1]). In der That habe ich gefunden, dass Coats in einer sonst wenig erwähnten Arbeit über die Verkalkung der Herzmuskelfasern ein sehr treues[2]) Bild von der Fragmentation des Myocards giebt, auf die er mit folgenden Worten hinweist:

„In some cases these solid cylinders have sustained a transverse fracture, and even with a low power, they present an appearance quite different from that of fatty degeneration, and here, as well as in the first case the transition from the affected to the sound tissue is somewhat abrupt."

Der schon erwähnten liess Renaut eine zweite Schrift[3]) folgen, in der er von den Veränderungen des Myocards spricht, welche die verminderte Leistungsfähigkeit des Herzens begleiten. Unter diese Veränderungen stellt er auch den Zerfall des Myocards, ein Ausdruck, mit welchem er eine Erweichung der zwischen den Muskelzellen befindlichen Kittsubstanz bezeichnet. Er sagt, dass in Folge davon die Muskelfasern dasselbe mikroskopische Aussehen darbieten, welches die normalen Fasern durch Maceration in verdünnter Chromsäure oder in 40procentiger Kalilauge erhalten.

[1]) Ich darf wohl auch auf die Angaben über die Cohäsions-Veränderung des Muskelfleisches, speciell des Herzens, verweisen, die ich in meiner Habilitations-Vorlesung 1847 gemacht habe (dieses Archiv Bd. IV. S. 266, 270). Rud. Virchow.

[2]) Joseph Coats, Two cases of calcareous infiltration of the muscular fibre of the heart. The Glasgow medical Journal. August 1872. p. 437.

[3]) Gazette hebdomadaire de médecine et de chirurgie. 1877. No. 29. p. 457.

Cohat theilte im Jahre 1879 im Lyoner Journal médical No. 43 einige Fälle von Myocarditis chronica mit, in deren einem die Muskelzellen von einander getrennt waren. In demselben Jahre veröffentlichte Durand[1]) eine Arbeit, in der er die schon erwähnte Läsion beschreibt und eine Theorie über deren Ursache giebt, die zuerst Renaut in seinen Vorlesungen über allgemeine Anatomie ausgesprochen und Dr. Petres[2]) in seinem zusammenfassenden Vortrage veröffentlicht hatte. Nach dieser Theorie könnte die Milchsäure die Ursache der Auflösung der Kittsubstanz sein; ihre Wirkung wäre in besonderer Weise durch die Anwesenheit eines ödematösen Zustandes begünstigt, den man auf verschiedene Ursachen zurückführen könne.

Chalot[3]) bezeichnet im Jahre 1880 in einer Arbeit die Läsion als eine Lösung der Kittsubstanz, die experimentell durch eine 40 procentige Lösung von Kalilauge hervorgerufen werden kann und nach dem Verfasser mit einer Ernährungsstörung zusammenhängt. Die Pigment-Infiltration und die Fettdegeneration können sich nach dem Verfasser mit der Fragmentation vereinigen, die indess auch für sich allein erscheinen kann. Dieselbe kann sowohl in einem Ventrikel, als auch im ganzen Herzen auftreten, findet sich aber in der Mehrzahl der Fälle im linken Ventrikel. Sie sei, behauptet der Verfasser, weder ein künstliches Produkt der technischen Präparationsmethoden, noch eine Folge der Fäulniss, sondern eine thatsächliche und während des Lebens entwickelte Läsion. Es sei nicht zu entscheiden, ob es sich um eine primäre Veränderung oder um eine secundäre in-Folge einer Blutveränderung handle.

Diesen anatomischen Thatsachen fügt Chalot die Bemerkung hinzu, dass eine solche Läsion nicht immer klinisch nachweisbar sei, obwohl sie die Herzthätigkeit stören muss. Sie pflegt sich zuerst durch Schwindelanfälle bemerkbar zu machen und kann mit plötzlichem Tode enden. Betreffs der Therapie

[1]) Etude anatomique sur le segment cellulaire contractile et le tissu connectif du muscle cardiaque. Thèse. Lyon 1879.

[2]) Des hypertrophies et des dilatations cardiaques indépandantes des lésions valvulaires. 1878.

[3]) Chalot, Essai sur la desintégration de la fibre musculaire. Thèse de Paris 1880.

empfiehlt Verfasser Tonica, Digitalis in getheilten Dosen und Derivantia auf die Herzgegend.

Im Jahre 1881 beschrieb Lancereaux diese Läsion in seinem Lehrbuch der pathologischen Anatomie[1]).

„Les faisceaux musculaires sont segmentés ou brisés par place (désintégration) comme s'ils étaient formés de parties réunies entre elles ainsi que les anneaux d'un taenia. Cette lésion, dont les charactères microscopiques sont peu accusés, conduit à l'asystolie et constitue ainsi un accident grave susceptible de déterminer une morte rapide. Elle occupe le coeur tout entier, et la plupart du temps elle coexiste avec des désordres semblables des principaux viscères.

Des faits de ce genre ne sont pas rares, car j'en ai observé pour ma part un certain nombre. Ils seraient sans doute plus répandus, si on se donnait la peine de faire l'examen histologique du muscle cardiaque, alors même que les éléments que le constituent ne paraissent sensiblement altérés à l'oeil nue." . . . . . .

Und weiter auf p. 800 seines Werkes:

„La désintégration de la fibre cardiaque est l'effet d'un trouble nutritif et pouvait bien provenir de l'action d'une substance chimique."

Jaccard in seinem Werke[2]) über innere Pathologie sagt:

L'inertie cardiaque qui constitue l'asystolie aurait pour condition anatomique, d'après les recherches de Renaut, une altération qu'il a designé sous le nom de fragmentation des fibres musculaires et qui consiste dans le rélachement des moyens d'union entre les cellules musculaires; à l'état normal la séparation arteficielle de ces cellules ne peut être obtenue que par l'emploi des réactifs puissants, dans l'état de fragmentation cette dislocation est beaucoup plus facile, elle peut être même effectué par des simples tractions. Avec cette altération peut exister une dégéneration graisseuse plus ou moins prononcé, mais c'est là un accident accessoire.

La caractéristique anatomique fondamentale de l'asystolie c'est la fragmentation. Il ne parait pas cependant que cette lésion soit elle même constante dans les circonstances indiquées, car Bernheim l'a vainement cherché dans un cas de ce genre.

Auch Paul[3]) spricht gelegentlich der Myocard-Läsionen über die Fragmentation, fügt aber nichts zu dem, was von Renaut gesagt worden war, hinzu.

Weill[4]) weist bei Gelegenheit eines Todesfalls durch Pleu-

[1]) Lancereaux, Traité d'anat. patholog. 1881. p. 799.
[2]) Jaccard, Traité de Patholog. interne. 1883. p. 83.
[3]) Paul, Maladies du coeur. 1883. p. 468.
[4]) Weill, Revue de médecine. 1887. p. 3.

ritis auf diese Krankheit hin und beschreibt dieselbe in folgender Weise:

„Die Muskelfasern zeigten ihren normalen Bau und es ist keine Granulation, kein Fett, kein Pigment zu entdecken, sondern eine allgemeine Blässe. Die Muskelbündel sind von einander getrennt und bilden keine mehr oder weniger lange Fasern. Die einschliessende Zwischensubstanz ist aufgelöst und in durchsichtige Räume verwandelt.

Die Läsion, die Renaut und Landouzy Fragmentation des Myocards in Zellenabtheilungen genannt haben, war in unserem Fall sicher und ausgebreitet vorhanden. Zwischen den Muskelfasern sieht man mit Carmin rothgefärbte Bindegewebsstücke. Dieses Gewebe besteht vorzugsweise aus Bündeln mit wenig Zellen. Die Schrumpfung ist eine diffuse, das Bindegewebe dringt zwischen alle Bündel ein, indem es an einigen Stellen mehr oder weniger bedeutende Schrumpfungen darbietet. Ein Verhältniss zwischen der Schrumpfung und den Gefässen des Myocards lässt sich nicht feststellen."

Im Jahre 1885 machte Dejerine[1]) auf einige plötzliche Todesfälle im Verlauf von Ileo-Typhus aufmerksam; die Todesursache wurde auf Fragmentation des Myocards zurückgeführt.

In demselben Jahre legte Duplaix[2]), indem er über die Schrumpfung des Myocards sprach, der vorhandenen Fragmentation eine gewisse Bedeutung bei und gab an, dass er die letztere sowohl an Stellen gefunden habe, wo bedeutende Neubildung von Bindegewebe vorhanden war, als auch an anderen, die in dieser Beziehung fast normal waren.

Rindfleisch[3]) beschrieb im Jahre 1886 einen Fall von plötzlichem Tode im Verlauf einer Lungenentzündung, in dem die Myocardzellen ausser einer deutlichen trüben Schwellung einen Zerfall in viereckige Stücke zeigten. Verfasser schrieb diese Erscheinung dem mechanischen Einfluss der Herzsystole zu und fügte hinzu, dass man bei Kaninchen durch künstliche Ausdehnung der Muskelfasern die erwähnte Läsion hervorrufen könne; er sprach in Folge dessen den Verdacht aus, dass der bis dahin beschriebene Befund ein künstliches Produkt sein könne. Im

[1]) Dejerine, Sur les altérations du myocarde comme cause de mort subite dans la fièvre typhoide. Soc. de Biologie 26. Decembre 1885.

[2]) Duplaix, Contribution à l'étude de la sclérose. Arch. gén. de médecine. 1885.

[3]) Rindfleisch, Lehrbuch der pathol. Gewebelehre. 1886. S. 238.

Jahre 1887 fand Robin[1]) in zwei Fällen von plötzlichem Tode in Folge von Herzruptur, ausser Endo- und Periarteriitis, eine Fragmentation der Herzmuskelfasern, die seiner Ansicht nach die Ursache der Herzruptur und daher des Todes war. Im Jahre 1888 veröffentlichte Kleyn[2]) zwei Fälle von Fragmentation der Herzmuskelzellen und erwähnte ausserdem, dass Przewoski, Prosector am pathol. Institut zu Warschau, eine Abnormität in der Aneinanderreihung, bezw. eine Trennung der Myocardzellen gefunden hatte in drei Fällen von plötzlichem Tode bei Typhus-Reconvalescenten, bei denen keine andere Veränderung bemerkt worden war.

Im Jahre 1889 veröffentlichte Browicz[3]) eine besondere Abhandlung über diese Läsion. Er spricht darin von der Kittsubstanz und sagt, die Fragmentation des Myocards sei ganz ähnlich derjenigen, die man durch Behandlung des Myocards mit 30 procentiger Kalilauge hervorrufen kann. Er beschreibt genau das mikroskopische Bild der Läsion und schliesst daraus, dass sie eine functionelle Störung zur Folge haben müsse. Er spricht nachher über das makroskopische Aussehen dieser Herzen, die so abnorm weich, schlaff und ausgedehnt sind, dass eine makroskopische Diagnose der Fragmentation möglich ist.

Der Verfasser nimmt nicht an, dass die Fragmentation eine cadaveröse Erscheinung sei, was sich bei seinem ersten Falle denken liesse, da die Leiche erst 34 Stunden nach dem Tode untersucht wurde, und stützt seine Ansicht durch die Thatsache, dass er in einigen Fällen 12 Stunden nach dem Tode die Fragmentation constatiren konnte. Andrerseits ist es ihm sogar 90 Stunden nach dem Tode nicht gelungen, eine charakteristische Fragmentation nachzuweisen. Etwas der Fragmentation Aehnliches konnte er nur in solchen Herzen beobachten, bei denen im frischen Zustande die Kittsubstanz bedeutend sichtbar war. Zuletzt fügt er die wichtigste Thatsache hinzu, dass er in einem Falle von Fragmentation Blutkörperchen zwischen den von einander getrennten Elementen beobachten konnte, indem in jenem Herzen kleine interstitielle Blutungen vorhanden waren.

[1]) Robin, Leçons de clinique et thérapie. 20e leçon. 1887.
[2]) Kleyn, Gazeta Lekarska. 1888. No. 18.
[3]) Browicz, Wiener klin. Wochenschr. 1889. 50.

Ausserdem stellte Verfasser eine Statistik von 42 Fällen auf, bei denen die genauesten Untersuchungen gemacht worden waren. In 15 Fällen wurde die Fragmentation des Myocards beobachtet. Was die Ursache der Läsion betrifft, so giebt er an, dass es sich um eine Ernährungsstörung der Kittsubstanz handle, die im normalen Zustande höchst widerstandsfähig ist, wie die Beobachtung von lange Zeit der Luft ausgesetzten Herzen beweist, bei denen trotzdem das charakteristische Bild der Fragmentation nicht erscheint.

Aus seinen Beobachtungen zieht Browicz folgende Schlüsse:

1. Jener Zustand des Myocards ist in keiner Beziehung als von einer cadaverösen Veränderung abhängig zu betrachten, wo die Kittsubstanz deutlicher und markirter ist, als im normalen Zustande, so dass sie bisweilen in Form von breiten Streifen und die von einander getrennten Muskelfasern wie zerstreute Stäbchen erscheinen.

Auf Grund meiner eigenen Beobachtungen betrachte ich diese Erscheinung als Ausdruck des Anfangsstadiums der Fragmentation, nehmlich als eine pathologische Veränderung in den Zellensäulen, die allein für sich einen Einfluss auf die Herzfunction ausüben kann und muss.

2. Eine solche Veränderung kann vollständige Absonderung der Muskelzellen und tiefgreifende Veränderungen im Bau des Myocards herbeiführen.

3. Die Fragmentation kann sich über verschieden ausgedehnte Bezirke des Myocards erstrecken und Herzlähmung mit plötzlichem Tode veranlassen.

4. Die Fragmentation, sogar auf einzelne Heerde beschränkt, kann die Ursache von Herzinsufficienz und Herschlag sein.

5. Die Fragmentation ist kein seltener Befund.

6. Die Fragmentation kann in sonst normalem Myocard auftreten, d. h. in Fällen, wo die Gefässe und das Zwischengewebe gesund sind und die Muskelzellen keine anderen Veränderungen darbieten.

7. Die Fragmentation kann sich mit trüber Schwellung, Fettdegeneration der Muskelfasern und Veränderung des Bindegewebes vereinigen, und dies kann sowohl an der Herzwand, wie in den Papillarmuskeln auftreten.

8. Die Fragmentationsheerde können die Ursache von Herzruptur sein.

9. Ich kann nicht mit Sicherheit bestätigen ob die Veränderung der Arterienwände, welche die bindegewebige Degeneration des Myocads hervorbringt, auch als Ursache der Fragmentation betrachtet werden könnte.

Fast gleichzeitig veröffentlichte Mollard[1]) auf Veranlassung und unter Leitung Renaut's eine durchaus durchdachte Arbeit,

[1]) Mollard, De la myocardite segmentaire essentielle et principalement de la forme sénile de cette affection. Lyon 1889.

um die Auffassung desselben zu bestätigen und insbesondere den klinischen Theil der Krankheit zu erklären, zu welchem Zwecke er, ausser einer grossen Anzahl von sphygmographischen Untersuchungen, 41 Fälle mit den betreffenden Krankengeschichten anführt.

Im Jahre 1890 veröffentlichte Renaut[1]) eine neue Abhandlung, in der er nicht blos die anatomische Läsion, sondern auch das ganze klinische Bild der Krankheit zeichnet, welches jedoch nicht so klar und entschieden ist, dass man in jedem Falle die Krankheit von anderen Herzerkrankungen die ähnliche Symptome darbieten, unterscheiden kann. Er nennt die Läsion „Myocardite essentielle" und giebt an, das Myocardium sei gelb und taubengrau gefärbt, leicht zerreissbar und von der Consistenz des schwangeren Uterus. Die histologische Untersuchung lässt zum Theil isolirte, zum Theil zusammenfliessende Fragmentationsheerde erkennen. Bisweilen ist die Läsion über das ganze Herz ausgedehnt. Von Bedeutung ist, dass, wenn die Läsion nicht zu ausgedehnt ist, hauptsächlich die Papillarmuskeln des linken Ventrikels betroffen sind. Die Symptome der Krankheit, die nach Ansicht des Verfassers vornehmlich bei älteren Leuten auftritt, wären folgende:

1) Arhythmie des Pulses mit Veränderungen der normalen sphygmographischen Curve.

2) Abschwächung des Spitzenstosses.

3) Herzdämpfung, oben begrenzt vom 3., unten vom 5. Intercostalraum, innen vom Sternalrande, aussen von einer der linken Mamillarlinie paralell und etwas nach einwärts von derselben verlaufenden Linie.

4) Systolisches leises unbeständiges Geräusch (?) und zuweilen eine schwache Andeutung von Oedem der Extremitäten.

Nach Renaut können die von dieser Krankheit betroffenen Individuen durch Syncope oder Asystolie zu Grunde gehen, oder auch durch eine ganz leichte intercurrente Krankheit, die erst durch die Herzläsion zu einer bedenklichen wird.

Was die Pathogenese betrifft, so schreibt Renaut die grösste Bedeutung dem Alter zu. Er betrachtet nehmlich die Fragmentation als eine Form von seniler Involution. Uebrigens meint er, die Fragmentation könne von Alcoholismus, Infection oder hoher

[1]) Renaut, Gazette des hôpitaux. 1890. p. 202.

Temperatur abhängig sein. In Betreff der Therapie empfiehlt Verfasser Champagner, Digitalis, Ergotin.

Dieser Arbeit von Renaut folgen die Mittheilungen auf dem internationalen Congress zu Berlin im August 1890.

Der Referent, Prof. v. Recklinghausen fasste seine Meinung in folgenden Schlüssen zusammen:

„Die von Renaut beschriebene Fragmentation der Herzmuskelfasern ist nachzuweisen

a) bei plötzlichem Tode im Verlauf chronischer Myocarderkrankungen, bei Verschluss der Coronararterien, bei Herzruptur und Veränderungen der Aortenwurzel.

b) bei Herzlähmung im Verlaufe von Infectionskrankheiten, Typhus, Pocken, Sepsis, Pyämie.

c) bei plötzlichem lethalem Ausgang nach Nephritis oder acuter Läsion des Centralnervensystems.

d) bei verschiedenen plötzlichen Todesfällen.

Langdauernde Agone kann für sich allein eine solche Fragmentation der Herzmuskelfasern herbeiführen. Es ist noch nicht bewiesen, dass die Fragmentation der Agone vorangeht. Die Myocardite segmentaire essentielle, die von einer Abweichung der die Muskelzellen verbindenden Substanz abhängig wäre, ist bis jetzt hypothetisch. Die Fragmentation kann an Präparaten auch durch Zerzupfen sichtbar gemacht werden. Eine solche Veränderung zeigt sich bei Hayem's Myocarditis parenchymatosa acuta, bei Virchow's und Ziegler's chronischen Erkrankungen und partiellen Abweichungen des Herzmuskels.

Vasomotorische Veränderungen, Krämpfe der kleinen contractilen Arterien können bei Myocarditis acuta Ruptur der Herzmuskelfasern herbeiführen. Es ist aber nicht immer möglich, in allen Fällen von Myocarditis acuta einen vollständigen Verschluss und eine entzündliche Veränderung an den Wänden der Coronararterien nachzuweisen."

Der Correferent, Prof. v. Zenker schloss sich Recklinghausen's Auffassung bezüglich der Fragmentation des Myocards an. Er meinte, eine solche Läsion sei immer als unvereinbar mit längerem Leben zu betrachten, dagegen könnten Läsionen der Kittsubstanz lange Zeit fortdauern und die Myocardite segmentaire veranlassen. Er betrachtet also diese Veränderung nicht als eine besondere Entzündung.

Browicz aus Krakau gab an, die Fragmentation der Muskelzellen sei ein Product der Agone, es gehe aber eine Veränderung der Kittsubstanz vorher, die von pathologischer Bedeutung sei.

Knoll aus Prag schrieb den Fragmentationsbefund den Härtungsmitteln und der Zwischenzeit von dem Tode bis zur Einlegung des Myocards in die fixirende Flüssigkeit zu. Kurz, man kann wohl sagen, dass überhaupt, mit wenigen Ausnahmen, allgemein angenommen wird, dass, obwohl dies nicht sicher festgestellt ist, die Fragmentation keine cadaveröse Erscheinung sei, sondern eine während des Lebens aufgetretene Läsion. Die Meinungsverschiedenheit bezieht sich auf die Entwickelung der Fragmentation. Nach manchen Autoren wäre sie ein Product der letzten Herzcontractionen, nach anderen könnte der Entwickelung eines solchen Zustandes eine Veränderung der Kittsubstanz vorausgehen, die von grösster Bedeutung wäre. Mancher schliesslich nimmt nicht blos an, dass die Läsion während des Lebens auftritt, sondern dass es auch möglich sei, die klinische Diagnose und die symptomatische Therapie festzustellen.

Wie aus der Darstellung der Literatur hervorgeht, erscheinen die Merkmale der betreffenden Läsion sehr deutlich; wenn sie ausgebreitet und schwer ist, so kann sie mit blossem Auge diagnosticirt werden, worauf Browicz und Renaut hingewiesen haben.

Wenn ein Herz eine ausgedehnte Fragmentation der Muskelzellen darbietet, so erscheint es mehr oder weniger dilatirt, zuweilen in hohem Grade; die Musculatur ist weich, zerreissbar, von trübem Aussehen, schwach gelb gefärbt. Die Schnittfläche zeigt sich statt glatt und glänzend, äusserst fein granulirt; es genügt mit einer nassen Messerklinge über die Oberfläche leise zu streifen, um eine grosse Menge eines, aus losgetrennten Muskelzellen, Blutkörperchen und wenigen Bindegewebszellen bestehenden Detritus zu erhalten.

Wenn dies der Fall ist, so kann man sicher oder fast sicher sein, dass in einigen Schnitten des Papillarmuskels, besonders des linken Ventrikels, die erwähnte Trennung der Muskelelemente des Myocards sich findet.

Der Zwischenraum, wodurch die Zellen von einander getrennt werden, ist von verschiedener Grösse. Zuweilen erreicht derselbe die Ausdehnung von zwei Querstreifen, zuweilen ist er viel grösser. Im ersteren Falle sind die Elemente im Allgemeinen

zwar räumlich getrennt, aber immer noch in Säulen angeordnet, im zweiten dagegen sind die Zellen manchmal so zerstreut, dass es unmöglich ist, die normale Anordnung der Elemente in Säulen zu reconstruiren.

Die Muskelzellen zeigen überhaupt keine grossen Veränderungen ihres Inhalts. Farbe und Glanz sind beinahe normal, ebenso wie Streifung, Aussehen des Kernes, Verwandtschaft des letzteren und des Protoplasmas zu den verschiedenen Farbstoffen. Zwischen den von einander getrennten Zellen befindet sich eine farblose, sehr durchsichtige Substanz.

Im Uebrigen können die Gefässe sowohl, wie das interstitielle Gewebe makro- und mikroskopisch durchaus normal erscheinen. Eine solche Veränderung findet sich in der Mehrzahl der Fälle isolirt, d. h. von keinen anderen Herzläsionen begleitet, und wenn auch solche Läsionen vorhanden sind, pflegen sie nicht derartig zu sein, dass man annehmen kann, die erstere sei eine Folge von ihnen. Zuweilen aber ist die Fragmentation des Myocardium von anderen Läsionen begleitet, wie die folgenden Beispiele beweisen:

Unter den verschiedenen Obductionen, denen ich im pathologischen Institut zu Berlin beizuwohnen Gelegenheit hatte, wurde am 2. October 1890 eine 30jährige Frau secirt, die an schwerer puerperaler Infection gestorben war. Die allgemeine Infection war von mehreren Abscessen der Haut und der inneren Organe begleitet. An den Wänden des linken Ventrikels konnte man mit blossem Auge mehrere Heerde von Hirsekorn- bis Erbsengrösse erkennen. Diese zeigten makroskopisch eine unregelmässig rundliche Form, weiss-gelbe Farbe, keinen scharfen Contour und eine viel weichere Consistenz, als das umgebende Muskelgewebe. Durch die mikroskopische Untersuchung konnte man wahrnehmen, dass der Mitteltheil des Heerdes aus Detritus bestand, aus Muskelzellen mit körnigem Inhalt, kaum sichtbarer Streifung und weder sichtbarem, noch durch Reagentien nachweisbarem Kern. Diese Zellen waren bald vereinzelt, bald zu Gruppen vereinigt. Ferner fand ich in dem Zerfallsproduct normale und veränderte Blutkörperchen, Leukocyten und Bindegewebselemente. In der Umgebung dieses nekrotischen, eitrigen Mitteltheils befand sich eine ausgezackte Zone, die ohne bestimmte Grenze in den Mitteltheil überging. Sie bestand aus einer mehr oder weniger regelmässigen Lage von nekrotischen Muskelelementen, die, von einigen abgesehen, denen glichen, die sich in der Mitte des erwähnten Heerdes befanden und die sehr oft von einander getrennt waren. Ihre Kerne sind bei frischen Präparaten nicht zu sehen und nehmen keine Hämatoxylin- oder Carminfärbung an. Statt der Streifung nimmt man ein körniges Aussehen

wahr. Zwischen den von einander getrennten Elementen befinden sich Eiterkörperchen und hie und da Ketten von Mikrokokken. In der folgenden äusseren Zone sind die Muskelelemente in ähnlicher Weise angeordnet, nehmlich von einander getrennt, aber der Kern ist bei frischen Präparaten sichtbar und färbungsfähig, und die Streifung erscheint fast normal.

In der äussersten Zone ist zellige Infiltration vorhanden, aber die Muskelelemente sind in Reihen angeordnet, wie im normalen Zustande. Die Infiltration ergreift die Räume zwischen den Muskelsäulen und schiebt diese von einander.

An einigen Stellen war kein Abscess, sondern eine ausgedehnte Infilfiltration von Leukocyten zwischen den Muskelfasern vorhanden, die nicht selten, nicht blos ihrer Länge nach, sondern auch an ihren Enden sehr deutlich von einander getrennt waren.

Dennoch zeigten sich die Elemente sowohl nach ihrem Aussehen in frischen Präparaten, als auch nach ihrer Neigung zu Farbstoffen fast durchaus normal.

In diesem Falle ist es leicht zu begreifen, dass die Anwesenheit von Mikroorganismen und deren physiologischen Produkten, ebenso wie die mechanische zellige Infiltration eine Ernährungsstörung des Gewebes herbeiführte, und da die Kittsubstanz wahrscheinlich empfindlicher ist, als die Muskelelemente, so beschränken sich die Folgen zuerst auf die Kittsubstanz und erst in späterer Zeit verändern sich die Muskelzellen.

Im December 1890 sah ich im pathologischen Institut zu Berlin die Obduction eines Falles von Endocarditis chronica mitralis mit Verengerung des Ostium venosum, Verkürzung der Sehnen, Myocarditis interstitialis chronica gravis, besonders an den Papillarmuskeln des linken Ventrikels; die Sehnen boten eine weissgelbliche Streifung und vereinzelte hämorrhagische Flecke dar. Die histologische Untersuchung liess eine ausgedehnte Neubildung von faserigem Bindegewebe und Fragmentation der Myocardzellen erkennen; zwischen diesen sah man bald Neubildung von faserigem Bindegewebe, bald die von Browicz beschriebenen Blutkörperchen.

Durch gütige Erlaubniss des Directors des pathol. Instituts zu Berlin, Prof. R. Virchow, erhielt ich Gelegenheit, vier in dem reichen pathologischen Museum befindliche Herzen histologisch zu studiren.

Zwei von ihnen waren von Myocarditis purulenta metastatica betroffen und zeigten keinen Unterschied von dem letzterwähnten Falle. Bei den beiden anderen handelte es sich um spontane Ruptur des linken Ventrikels an der gewöhnlichen Stelle, d. h. in der Nähe der Spitze; in dem einen Falle wegen Arteriosklerose und Myocarditis interstitialis chronica fibrosa, in anderen war keine makroskopisch sichtbare Ursache wahrzunehmen.

Im ersteren Falle konnte ich nicht blos die Trennung der Muskelzellen durch faseriges Bindegewebe, sondern auch einige Fragmentationsheerde beobachten, die man nicht auf die Myocarditis interstitialis zurückführen konnte. Im zweiten Fall, wo ich auch die Rupturstelle studiren konnte, bemerkte ich, dass die Blutkörperchen sich nicht blos auf den zufällig eröffneten Wegen, sondern auch zwischen den einzelnen Muskelelementen befanden, die von Blut umgeben erschienen.

In drei Fällen von spontaner Herzruptur, die sich im pathologischen Museum der hiesigen königlichen Universität befinden, konnte ich diesen Befund wiederum bestätigen.

Aus dem Gesagten geht hervor, dass die Läsion sich manchmal, was am häufigsten der Fall ist, als einzige findet, während sie zuweilen von anderen Läsionen begleitet ist. Im letzteren Falle ist die Pathogenese begreiflicher, aber von geringerer Bedeutung. Sie beweist jedoch die Möglichkeit des ersteren Falles und daher hat sie in dieser Beziehung das grösste Interesse.

Auf den ersten Blick könnte man gegen die Angabe von dem Vorhandensein der Fragmentation zwei Einwände erheben. Erstens, dass es fraglich ist, ob die mikroskopischen Erscheinungen genügen, um anzunehmen, dass es sich um eine charakteristische Fragmentation handelt; zweitens, dass sie ein cadaveröser Befund oder ein Produkt der fixirenden Flüssigkeit sein könne.

Wenn man ein solches Präparat ansieht, so kann man auch vermuthen, die Erscheinung hänge von einem schrägen Schnitt ab, aber das ist leicht zu unterscheiden.

Handelt es sich nun um ein cadaveröses Produkt?

Dieser Frage haben sich viele Autoren zugewendet und besonders Browicz, der die Läsion in Leichen wenige Stunden nach dem Tode suchte; es gelang ihm, dieselbe 12 Stunden nach dem Tode zu beobachten.

Ausserdem hat er Herzen sogar bis 90 Stunden nach dem Tode liegen lassen, ohne die Läsion auftreten zu sehen, und endlich hat er bei mehreren mikroskopischen Blutungen Blutkörperchen zwischen den getrennten Elementen beobachten können.

Ich bin ebenfalls der Ansicht, dass es sich nicht um eine cadaveröse Veränderung handelt, und stütze mich dabei sowohl auf die von Browicz angeführten, als auch auf andere Gründe. Es war mir nicht gestattet, eine menschliche Leiche früher als

24 Stunden nach dem Tode zu untersuchen, aber ich habe Herzen zu einer Zeit studirt, wo die niedrige Temperatur von —14° fast durchaus die Fäulniss verhinderte.

Ich beschloss, Herzen, bei denen keine Fragmentation wahrnehmbar war, lange Zeit an der Luft stehen zu lassen, um einen vorgeschrittenen Fäulnissprozess hervorzurufen, und ich fand, dass in der Mehrzahl der Fälle das Herz fast vollständig zerfällt, ohne dass eine Fragmentation des Myocards wahrnehmbar wird. In diesem Zustande, der erst 100 oder 200 Stunden nach dem Tode eintritt, sind die Zellen nicht blos von einander getrennt, sondern auch trübe. Sie haben den charakteristischen Glanz, die Streifung und den Kern verloren, d. h. sie sind in ein vorgeschrittenes Zerfallsstadium eingetreten, während bei der Fragmentation die Elemente in der Mehrzahl der Fälle durchaus normal sind.

Da einige Autoren die Entwickelung der Fragmentation der Wirkung der Fixirungsflüssigkeiten zugeschrieben haben, nahm ich mir vor, deren Wirkung auf gesunde Herzen zu studiren. Ich habe daher mit Alcohol absol., Chromsäure, Kal. chrom., Müller'scher und Flemming'scher Flüssigkeit, Osmiumsäure, Pikrinsäure, Sublimat u. s. w. gehärtet und kann wohl sagen, dass die einzige Flüssigkeit, die, in Berührung mit dem Gewebe, an dessen Peripherie etwas der Fragmentation Aehnliches herbeigeführt hat, die Flemming'sche Flüssigkeit war. Deswegen habe ich sie nicht gebraucht, besondere Fälle ausgenommen, bei denen ich aber zu gleicher Zeit ein anderes Stück in Acohol absol. oder Müller'sche Flüssigkeit einlegte, die als fixirende Mittel für dieses Studium vorzüglich sind.

Ob die Fragmentation die Folge der letzten Herzcontractionen ist oder nicht, wird schwer nachzuweisen sein. Das hat Recklinghausen ausgesprochen, Zenker bestätigt und auch Browicz hat im Berliner Congress darauf hingewiesen. Aber alle diese Angaben scheinen mir keine grössere Bedeutung zu haben, als die einer Hypothese, und ebenso hypothetisch erscheint mir die Angabe, dass die Läsion lange Zeit vor dem Tode aufträte.

Das klinische Bild, das von Renaut beschrieben worden ist und das im Wesentlichen aus einer Zusammenfassung der Symptome der Herzdilatation, der Asystolie und der Mitralinsufficienz

besteht, bedarf nach meiner Meinung noch der Bestätigung. Da ich in ungefähr 400 Leichen bestimmte pathologische Läsionen beobachten konnte, welche die Fragmentation zu begleiten schienen, beschloss ich Untersuchungen nach zwei bestimmten Richtungen anzustellen; erstens: um die Thatsache festzustellen, dass es sich um eine während des Lebens auftretende Läsion handelt; zweitens: um festzustellen, ob dieselbe im Zusammenhang steht mit denjenigen Krankheiten, von denen ich sie begleitet sah.

Ich habe Mäuse, Meerschweinchen, Kaninchen, Katzen, Hunde als Material für meine Untersuchungen benutzt, die mit der Absicht angestellt wurden, durch Verletzung des Myocards, der Nervi vagi oder des Centralnervensystems Functions- und Ernährungsstörungen des Herzens hervorzurufen oder durch allgemeine Infection pathologische Veränderungen zu veranlassen, die Einfluss auf das Herz haben sollten. Dabei war es möglich, das Herz unmittelbar nach dem Tode zu untersuchen und mit den günstigsten Reagentien zu fixiren, so dass jedes cadaveröse Phänomen ausgeschlossen werden konnte.

Ohne alle diese Untersuchungen und die angewendeten technischen Methoden umständlich zu beschreiben, beschränke ich mich auf die Angabe, dass ich versucht habe:

1) das Herz direct mit glühenden Nadeln oder mit der Spitze des Paquelin'schen Thermocauters (manchmal wiederholt in Zwischenpausen von einem Tage) zu verletzen und die verletzte Gegend zu verschiedenen Zeiten zu untersuchen,

2) den Nervus vagus zu durchschneiden,

3) ausgedehnte aseptische Verletzungen des Centralnervensystems zu machen,

4) Culturen von verschiedenen pathogenen Mikroorganismen, besonders pyogenen, in die Blutgefässe einzuspritzen.

5) diese Operation an Thieren, deren Herz vorher verletzt war, zu wiederholen,

6) septische Peritonitis, Meningitis u. a. hervorzurufen,

7) Reinculturen von pyogenen Bakterien direct in das Gehirn zu übertragen,

8) plötzlichen Tod herbeizuführen.

Ueber 40 Thiere sind zu diesen Untersuchungen verwendet worden, abgesehen von zahlreichen anderen (über 100), welche

an Milzbrandinfection gestorben sind. Ich beschränke mich darauf, hier über einige dieser Untersuchungen kurz zu berichten:

1. Am 9. März 1891 nahm ich um 4 Uhr Nachmittags 4 Kaninchen von 1 kg Gewicht und verletzte ihr Herz mit einer glühenden Nadel, indem ich durch Haut und Weichtheile durchging, ohne einen vorherigen Schnitt. Blos ein Kaninchen zeigte augenblicklich schwere Respirations- und Circulationsstörungen. Alle anderen Thiere vertrugen die Operation sehr gut und wurden je nach 24, 48, 72, 96 Stunden durch Chloroform getödtet. Bei allen diesen Thieren konnte man eine Verletzung des linken Ventrikels constatiren. Das Kaninchen, welches die erwähnten Respirations- und Circulationsstörungen erkennen liess, zeigte eine ziemlich grosse Blutmenge im Herzbeutel. Bei allen Thieren war die Heilung der Herzwunde schon im Gange. Ohne von allen übrigen bekannten Thatsachen, die bei solchen Läsionen vorkommen, Notiz zu nehmen, konnte ich wahrnehmen, dass in der Umgebung der verschiedenen Verletzungen eine mit Leukocyten durchsetzte Zone vorhanden war, wodurch die Muskelzellen sehr weit von einander getrennt waren, kurz — es war eine partielle Fragmentation des Myocards vorhanden.

2. Versuch XI. Am 13. April 1891 um 11 Uhr Vormittags nahm ich 3 Kaninchen von 900, 1050, 1200 g, und machte, nach vorgängiger Trepanation des Schädels, mit dem Paquelin in dem vorderen Theil der linken Hemisphäre eine ausgedehnte Verletzung. Die Thiere vertrugen die Operation sehr gut und wurden je nach 12, 24, 72 Stunden getödtet. Bei dem 1. und 3. Kaninchen war in der Zellenanordnung des Myocards nichts Besonderes zu beobachten, das 2. zeigte diese Zellen in Säulen angeordnet, aber die Kittsubstanz erschien wie ein Bändchen, so dass die betreffenden Zellgrenzen sehr merklich auffielen. Dieses Herz liess ich 7 Tage an der Luft liegen, ohne dass die vorgeschrittene Fäulniss eine Fragmentation herbeigeführt hätte.

Versuch XIII. Am 13. April um 10 Uhr Vormittags nahm ich 2 grosse Kaninchen von 1500 und 1800 g Gewicht und durchschnitt dem einen den rechten, dem andern den linken Nervus vagus.

Die Thiere zeigten keine grosse Beschwerde und keine schweren Respirations- oder Circulationsstörungen. Am 15. April 1891 um 3 Uhr Nachmittags wurden sie durch Chloroform getödtet. Die Obduction liess in den anderen Organen nichts Besonderes erkennen, das Herz zeigte eine minimale Trennung der Muskelzellen. Nach Einlegung der Papillarmuskeln in Alkohol abs., Müller'sche Flüssigkeit, Flemming'sche Lösung bemerkte man, dass mit den, in den ersteren beiden Flüssigkeiten fixirten Stücken keine Abweichung von der Structur im frischen Zustande vorgegangen war, während an der Peripherie des in Flemming'scher Flüssigkeit fixirten Stücks eine vollständige Trennung der Muskelelemente von einander wahrnehmbar war. Die Mitte des Präparats zeigte deutlich die Kittsubstanz.

Versuch XVI den 17. April 1891, 5—6 Uhr Nachmittags. Ich nahm zwei kräftige Kaninchen von 1450 und 1700 g Gewicht, durchschnitt beide Nervi vagi und machte die Tracheotomie. Die Thiere starben, das eine im

Verlauf von 12 Stunden, das andere nach 40 Stunden, das erstere wegen Verstopfung der Canüle während der Nacht, das zweite wegen schwerer Bronchopneumonie. In beiden Thieren waren die Muskelzellen des Herzens von einander getrennt durch ein dünnes Bändchen von leicht fibrillärer Kittsubstanz, im zweiten war ausserdem eine Trübung der Muskelzellen vorhanden. Ich liess diese Herzen stehen, um die cadaverösen Veränderungen zu studiren und konnte ihren vollständigen Zerfall ohne die Erscheinung der Fragmentation beobachten.

Versuch XXV den 3. März 1891, 10—12 Uhr Vormittags. Zwei ziemlich kräftigen Kaninchen von 1300 und 1470 g Gewicht spritzte ich nach vorangegangener Trepanation des Schädels mit genauester aseptischer Sorgfalt 1 ccm einer Cultur von Staphyloc. pyog. in die Gehirnsubstanz ein. Eines von den Thieren starb am 13. März 1891 um 8½ Uhr Vormittags, das andere wurde an demselben Tage um 5 Uhr Nachmittags getödtet, als es bereits sehr krank war.

In beiden Thieren fand ich Meningo-Encephalitis purulenta und in dem ersten einen Abscess unter der Schädeldecke, Conjunctivitis, Keratitis, Iritis des linken Auges, Pericarditis, Pneumonie, Pleuritis fibrinosa purulenta, Metritis purulenta, Milzhyperplasie, Nephritis acuta, Hepatitis parenchymatosa acuta. Beide Thiere zeigten keine Fragmentation des Myocards, auch nach längerer Zeit nicht, als bereits cadaveröse Phänomene zu erkennen waren.

Versuch XXXI den 12. Juni 1891 10 Uhr Vormittags verletzte ich mit einer glühenden Nadel das Herz einer Maus, eines Meerschweinchens, eines Kaninchens, einer Katze und eines Hundes von je 60, 350, 950, 2200, 3900 g Gewicht. Nach 48 Stunden opferte ich die Thiere mit einem Genickfange. Die Papillarmuskeln zeigten keine Spur von Fragmentation; diese war auch nicht an den Wänden und am Septum wahrnehmbar. In der Umgebung der Wunde bemerkte man Fragmentationsheerde, wie in Versuch I.

Versuch XXXV den 15. Juni 1891 10 Uhr Vormittags. Ich tödte 5 Kaninchen, jedes von 1 kg Gewicht durch Verbluten, Genickfang, Gehirnverletzung, Erstickung, langdauernde Chloroformnarkose. Die sorgfältige Untersuchung des Myocards von allen diesen Thieren, sowohl unmittelbar nach dem Tode, als auch nach Fixirung und Härtung, sowie nach Stehenlassen des Herzens an der Luft, liess keine Veränderung der normalen Struktur der Muskelelemente und der Anordnung derselben erkennen.

Wie aus diesen kurz erwähnten Untersuchungen hervorgeht, konnte ich niemals die Läsion mit dem ausgeprägten Charakter und in der Ausdehnung erhalten, die ich an menschlichen Herzen beobachtet hatte. Ich bemerke aber, dass ich fast immer eine Bedeutung derselben gefunden habe nach Durchschneidung des Nervus vagus. Es ist mir gelungen, die Läsion in begrenzter Weise in der Umgebung der mit glühenden Nadeln gemachten Verletzungen hervorzurufen; hier findet man in der Nähe der Verletzung kleine Heerde von Fragmentation.

Da ich mit der grössten Sorgfalt die Präparate gleich nach dem Tode fixirt habe, darf ich behaupten, dass die Läsion während des Lebens auftritt und nicht blos dem Menschen angehört; ich konnte sie sogar am deutlichsten zufälliger Weise bei einem Hunde beobachten.

Und nun noch wenige Worte über die Untersuchung des menschlichen Herzens und vor Allem über die Technik. Die Untersuchung des Herzmuskels wurde im Allgemeinen im frischen Zustande ausgeführt, indem ich Zupf- und Schnittpräparate herstellte und dieselben in 0,75procentiger Kochsalzlösung untersuchte, oder mit Zusatz von Essigsäure, Kalilauge, Jod, Jodkali mikroskopirte. Falls die Stückchen besonderes Interesse darboten, wurden sie fixirt, gehärtet und eingebettet. Dabei habe ich folgendes Verfahren angewandt: 8 Tage blieben die Stücke in Müller'scher Flüssigkeit, die mit ebensoviel Wasser vermischt war und jeden Tag gewechselt wurde, 8 Tage in reiner Müller'scher Flüssigkeit bei einer Temperatur von 40°. Sie kamen dann 24 bis 48 Stunden in Wasser, wurden dann in allmählich verstärkten Alkohol übertragen, bis zur vollständigen Härtung in Alkohol absol.; darauf Einbettung in Paraffin oder Celloidin und Färbung mit Hämatoxylin, Eosin, Picrocarmin, Safranin, Dahlia. Betreffs des gewöhnlichen Sitzes der Läsion konnte ich bemerken, dass der Papillarmuskel des linken Ventrikels diejenige Stelle ist, an der die Läsion niemals fehlt, wenn sie in irgend einem Theile des Herzens wahrnehmbar ist. Selten ist die Läsion in allen Theilen des Herzens zu finden. In zahlreichen Schnitten gelang es mir, viele Fragmentationsheerde aufzufinden, die vornehmlich in dem linken Ventrikel und im Septum ihren Sitz hatten, ohne dass ich mit Sicherheit sagen kann, ob dieser Sitz öfter an der Basis oder an der Spitze, am vorderen oder hinteren Theile lag.

Betreffs der Läsionen, welche die Fragmentation der Muskelelemente begleiten, kann ich sagen, dass es nicht an einzelnen Fällen mangelte, bei denen die Fragmentation der Muskelelemente von Atrophia simplex oder pigmentosa, Fett- oder Amyloid-Degeneration begleitet war; aber es schienen mir diese anderen Läsionen in keinem ursächlichen Verhältniss zur Fragmentation zu stehen.

Bezüglich des Alters muss ich gestehen, dass, obwohl einerseits eine grosse Anzahl von Untersuchungen (etwa 500) bei noch nicht einjährigen Kindern negative, andererseits eine ziemlich grosse Anzahl von Untersuchungen bei alten Leuten positive Resultate ergab, ich nicht mit Renaut übereinstimmen kann, wenn er meint, die Läsion sei die Folge von seniler Involution der Kittsubstanz. Ich kann nicht einmal zugeben, dass die Läsion der Kittsubstanz mit anderen chronischen Involutionen im Zusammenhang steht, indem die Untersuchung von sehr abgemagerten Leichen nicht immer positiv war.

Aus meinen Beobachtungen gehen die folgenden statistischen Angaben hervor: In 236 Fällen, bei denen ich die vollständige Untersuchung der Leiche und insbesondere des Herzens gemacht habe und von denen 142 Männer und 94 Weiber waren, fand ich die Läsion 112 mal (bei 62 Männern und 50 Weibern) d. i. bei 48 pCt. Der Procentsatz bei den Männern war 44 pCt., für die Weiber 53 pCt. Von 6 Kindern unter einem Jahre (4 männl. und 2 weibl.) bot keines die Fragmentation dar.

Bei 23 Kindern von 1 bis 10 Jahren, von denen 19 männlich und 4 weiblich waren, fand ich die Fragmentation 2 mal bei Knaben, was für diese einen Procentsatz von 11 pCt. ergiebt, und 9 pCt. ohne Berücksichtigung des Geschlechts.

20 Fälle von 11 bis 20 Jahren ergaben einen Procentsatz von 50 pCt., 43 pCt. für Männer und 66 pCt. für Weiber.

57 Leichen im Alter von 21 bis 30 Jahren ergaben 48 pCt., 43 pCt. für Männer, 53 pCt. für Weiber.

Zwischen 31 und 40 Jahren waren 48 Fälle mit 54 pCt. und zwar 61 pCt. für Männer und 45 pCt. für Weiber.

Zwischen 41 und 50 Jahren waren 31 Fälle mit 62 pCt. und zwar 44 pCt. für Männer und 86 pCt. für Weiber; zwischen 51 und 60 Jahren 31 Fälle mit 40 pCt. gleichmässig bei Männern und Weibern; zwischen 61 und 70 Jahren 14 Fälle mit 80 pCt. für Männer, 100 pCt. für Weiber, im Mittel 85 pCt.; nach dem 70. Jahre 6 Fälle mit 50 pCt. für Männer und 33 pCt. für Männer und Weiber.

Betreffs der Krankheiten erwähne ich vor Allem schwere Infectionen, bei Erwachsenen 82 pCt. Todesfälle nach schweren Operationen ohne bekannte Ursache (Shock) ergaben in 10 Fällen

100 pCt.; Gehirnkrankheiten der Erwachsenen stellten 92 pCt., Herzkrankheiten 50 pCt.

Unter 7 Fällen von plötzlichem Tode, wo keine andere Ursache in Anspruch genommen werden konnte, zeigten 6 Fragmentation des Myocards, während sie in zahlreichen Fällen von anderen plötzlichen Todesfällen (Selbstmord, Mord, Unglücksfälle) sehr selten beobachtet wurde. Bei meinen Versuchen schien mir besonders auffallend die grosse Häufigkeit dieser Läsion bei Infectionskrankheiten und bei acuten oder chronischen Erkrankungen des Centralnervensystems. Diese Thatsachen müssen in Betracht gezogen werden, wenn man an die Pathogenese denken will, weil sie vermuthen lassen, dass im Laufe des Infectionsprozesses sich irgendwo eine Substanz entwickelt, die im Stande ist, den physischen Bau der Kittsubstanz zu verändern, und dass andererseits in Fällen von Läsion des Centralnervensystems diese Ernährungsstörungen im Gebiete des Herzens herbeiführen kann, so dass die Widerstandsfähigkeit der Kittsubstanz herabgesetzt wird.

Obwohl noch zahlreiche Unklarheiten bezüglich der Natur und der Genese der Läsion herrschen, kann meiner Ansicht nach dieselbe nicht mit dem Namen „Myocardite segmentaire", den Renaut vorgeschlagen, bezeichnet werden, um so weniger, da kein Zeichen vorhanden ist, welches die Läsion direct oder indirect auf irgend einen Entzündungsprozess des Myocards zurückführen lässt. Ich glaube, dass der Name Segmentation oder Fragmentation des Myocardium vorzuziehen ist. Der Name schildert deutlich den anatomischen Charakter der Läsion, ohne der weiteren Beurtheilung über die Natur derselben unnöthig vorzugreifen.

Am Schluss dieser Arbeit gedenke ich mit Dankbarkeit des Herrn Rudolf Virchow und dessen Assistenten Dr. Robert Langerhans, wegen ihrer Liebenswürdigkeit und des grossen Materials, das mir im pathologischen Institut zu Berlin zur Verfügung gestellt wurde, wo ich anfing, diese Untersuchungen zu machen. Ich gedenke ferner meines geliebten Lehrers Prof. Giovanni Martinotti, der mit verschwenderischer Liebenswürdigkeit mir seinen Rath ertheilte und bei dem ich diese Arbeit beendet habe.

XIII.

Ueber einen Fall von septischer Totalnekrose der Muskeln.

Von Dr. R. Stierlin,
Secundararzt der chirurg. Klinik in Zürich.

(Hierzu Taf. IV.)

Ich erlaube mir zunächst die genaue Krankengeschichte des Falles zu geben:

Huber Kaspar, 21 Jahre alt, Metzger, wohnhaft in Wipkingen bei Zürich, ein früher stets gesunder Mann, wurde am 16. Juni 1891 Abends 7 Uhr in's Spital aufgenommen mit folgender Anamnese:

Pat. war am Nachmittag dieses Tages damit beschäftigt, Knochen aus Fleisch auszulösen (Fleisch „auszubeinen"), wobei er rittlings auf einer Bank sass. Plötzlich glitt das Messer ab und fuhr ihm in den rechten Oberschenkel. Eine mächtige Hämorrhagie, wobei das Blut im Strahle hervorschoss, war die sofortige Folge der Verletzung. Pat. schrie um Hülfe, die Hausfrau erschien und lief schnell zum Arzte. Unterdessen war ein Samariter herbeigeeilt, und diesem gelang es, durch Umschnürung des Oberschenkels oberhalb der Wunde mit einem Taschentuche die Blutung zum Stehen zu bringen.

So blieb Pat. 2 volle Stunden liegen, bis ein Arzt zur Stelle geschafft werden konnte. Das Taschentuch wurde jetzt durch eine Esmarch'sche Gummibinde ersetzt, an der Stichstelle ein provisorischer Verband angelegt, und sofortige Ueberführung in's Cantonsspital angeordnet.

Status praesens. Mittelgrosser, äusserst kräftiger, musculöser, gut genährter Mann, aber leichenblass, mit leichtem Lidödem und cyanotischen Lippen. Sensorium nicht ganz frei: Pat. ist unruhig, jammert beständig, wirft sich umher und verlangt fortwährend zu trinken. Puls sehr klein, kaum fühlbar an der Radialis, jedenfalls nicht zu zählen.

Das rechte Bein zeigt dicht unterhalb des Lig. Pouparti eine Constriction mittelst Tourniquet-Hosenträgers (wer dieselbe angelegt, geht aus der Anamnese nicht hervor), weiter unten eine 2. mittelst Gummibinde, der übrige Theil des Oberschenkels ist in einen dicken, blutgetränkten Nothverband eingehüllt. Unterschenkel und Fuss zeigen starke, venöse Stauung, sind blau und kalt und hoch aufgeschwollen.

Die obere Constriction wird zunächst abgenommen und durch eine solide Gummibinde mit Beckentour ersetzt, dann die untere Binde ebenfalls

entfernt und der Verband geöffnet. Man sieht nun etwas unterhalb der Mitte des Oberschenkels ziemlich genau der Grenze von Adductoren und Extensoren entsprechend nach aussen vom Musc. sartorius eine quergestellte, stark klaffende und hiedurch rundlich oval geformte Wunde, 2—3 cm lang, vollkommen scharfrandig, aus welcher einzelne Coagula und dunkles Blut austreten. Der Oberschenkel ist ebenfalls mächtig geschwollen, die Haut gespannt, bläulich.

Die Umgebung der Wunde ist in flachhandgrosser Ausdehnung verätzt, die Haut excoriirt, das blossliegende Corium intensiv geröthet und lederartig infiltrirt. Ueber die Ursache dieser verhängnissvollen Hautverbrennung liess sich weder damals noch später etwas Sicheres ermitteln; es scheint, dass derselbe Samariter, welcher dem Manne augenscheinlich das Leben gerettet, in übergrossem Eifer die Wunde mit einer starken antiseptischen Lösung (wahrscheinlich Carbolsäure) auswusch.

Diagnose: Stichwunde der Arteria femoralis.

Operation: Nach Desinfection des Wundgebietes und Application zweier Aetherinjectionen wird ohne Narkose ein langer Schnitt in der Beinaxe durch die Wunde geführt. Haut, Unterhautzellgewebe und Musculatur blutig suffundirt. Am äusseren Rande des Musc. sartor. zwischen ihm und dem Musc. vastus internus wird der Schnitt vertieft bis auf den Gefässspalt, wo man die Vasa cruralia aufsucht. Indem man denselben nach unten nachgeht, findet man im Adductorenschlitz eine scharfe Continuitätstrennung der Vene sowohl als der Arterie. Die peripherischen Enden haben sich gut 2 cm retrahirt und liegen hinter dem Adductorenschlitz, wo sie nur mühsam hervorzuholen sind. Da an der Durchschneidungsstelle noch je aus Vene und Arterie ein starker, ebenfalls verletzter Ast entspringt (Art. und V. articul. genu superficialis), müssen im Ganzen 8 Lumina gefasst und mit Seide ligirt werden.

Lösung der Constriction, worauf Pulsation des centralen Arterienstumpfes constatirt wird. Motilität und Sensibilität an den Zehen und am Fuss erloschen, die Cyanose verliert sich rasch. Drainage, Seidennaht der Wunde, Verband, Hochlagerung des Beines. Stimulation durch Bordeaux. Dauer der Operation 1 Stunde.

17. Juni heftige, in Anfällen auftretende Schmerzen im kranken Bein, stärkeres Lidödem. Blutuntersuchung ergiebt 2,8 Mill. rothe Blutkörperchen und 67 pCt. Hämoglobin (Gowers). Der rechte Fuss fühlt sich warm an, Zehen ordentlich gefärbt, aber noch complet anästhetisch und gelähmt.

18. Juni. Sehr unruhige Nacht, Temperatur heute früh 39,4. Zunge etwas trocken, Zehen des rechten Fusses warm und normal gefärbt. Verbandwechsel. Zwischen den Nähten dringt übelriechender Eiter hervor, Schwellung des Oberschenkels sehr bedeutend. Die Nahtlinie wird gesprengt. Hautwunde eitrig belegt, Muskeln ebenfalls; in den Gewebsinterstitien zersetzte Coagula. Ausfegen der Wunde mit 1 pro mille Sublimatlösung, lockere Jodoformgazetamponade. Von jetzt ab täglich 2 Mal Verbandwechsel in gleicher Weise. Die verätzte Hautpartie vollständig nekrotisch.

Es dürfte nicht leicht zu entscheiden sein, ob die Wundinfection hier Folge ist der Stichverletzung selber oder aber durch die Nekrose der Haut auf das Innere der Wunde übertragen wurde; das rasche und fulminante Auftreten derselben spricht mehr für den ersteren Modus.

19. Juni. Temperatur ist durch die energische Desinfection etwas herabgedrückt, das Allgemeinbefinden leidlich, aber es macht sich nun auf dem Fussrücken und an den Zehen eine verdächtige Marmorirung geltend, indem ganz blasse Stellen mit blauröthlichen abwechseln, welch letztere auf Fingerdruck nicht mehr überall erblassen. Anämie noch hochgradiger: 1,88 Mill. Blutkörperchen und 49 pCt. Hämoglobin.

20. Juni. Schicksal der Zehen scheint besiegelt; dieselben sind kalt, cyanotisch, unempfindlich. Temperatur 38,4, 39. Puls 112—124.

22. Juni. Zustand der Wunde etwas besser. Die Gangrän des Fusses geht ungefähr bis zur Linie des Lisfranc'schen Gelenkes und scheint sich daselbst begrenzen zu wollen.

24. Juni. Gangrän stabil geblieben. Allgemeinzustand noch wenig befriedigend. Nachts leichte Delirien, mehrfache Epistaxis. Temperatur Morgens 40,3, Puls 128.

Am 27. Juni wird Pat. von Herrn Prof. Krönlein der Gesellschaft der Aerzte in Zürich vorgestellt. (S. Ref. Correspondenzblatt f. Schweizer Aerzte 1891 No. 16.)

8. Juli. Pat. hat sich allmählich entfiebert und befindet sich viel besser. Appetit kehrt wieder. Die Wunde granulirt, nachdem sich Alles Nekrotische abgestossen. Die Gangrän am Fusse demarkirt sich.

16. Juli. Während die Zehen mumifizirt sind, hat hinten am Fusse die Abstossung des Nekrotischen grosse Fortschritte gemacht; Sehnen liegen frei zu Tage. Die Demarcationslinie bildet auf dem Fussrücken ein Dreieck, dessen Spitze die Chopart'sche Linie erreicht.

17. Juli. Pirogoff'sche Amputation in typischer Weise. Lappen reichlich; dem makroskopischen Aussehen der Gewebe nach ist man vollkommen im Gesunden. Tenotomie der Achillessehne, um die Adaption des Calcaneusstumpfes zu ermöglichen. Keine Drainage, weitläufige Seidensuturen; der Lappen wird durch Heftpflaster fest angepresst erhalten.

21. Juli. Seit der Operation hohes Fieber und Schmerzen. Beim Verbandwechsel bemerkt man heute phlegmonöse Entzündung in den Sehnenscheiden der Unterschenkelstreckmusculatur und Eiterung der Operationswunde. Da die Operation selber nach allen Regeln der Antiseptik vorgenommen worden war, so erscheint es am naheliegendsten anzunehmen, es seien bei derselben septische Thrombosen der Lymph- oder Blutbahnen eröffnet und in die Wunde verimpft worden.

Die Nähte der mittleren Partie der Wunde werden entfernt, in der Mitte des Unterschenkels je auf jeder Seite wird eine Gegenöffnung angelegt und von hier ein Drain nach der Wunde durchgezogen.

24. Juli. Befinden besser.

29. Juli. Es hat sich aussen hinten am Unterschenkel dicht unter dem

Köpfchen der Fibula ein Abscess entwickelt, welcher deutlich Gas enthält, indem er bei der Palpation das bekannte quatschende, plätschernde Geräusch giebt.

Spaltung desselben in Bromäthylnarkose. Eiter hämorrhagisch, intensiv stinkend. Gegenöffnungen nach aussen und unten. Die Abscesshöhle communicirt nicht mit den Drainöffnungen der frühern Incision.

7. August. Immer noch Fieberbewegungen. Beim heutigen Verbandwechsel wird aus der obern Drainöffnung ein Muskel, in toto mit der Aponeurose nekrotisch, extrahirt. Derselbe ist in seiner Form und seinem Gefüge vollkommen erhalten, schlaff, aber nicht brüchig, sehr blass, wie bei hochgradiger wachsartiger Degeneration. Er ist auf der Oberfläche eitrig belegt, stinkt intensiv, enthält aber im Innern keine Abscesse.

11. August. Fast täglich sind beim Verbandwechsel neue Muskeln extrahirt worden, so dass bereits die gesammte Streckmusculatur des Fusses zum Opfer gefallen ist.

24. August. Die Muskelnekrose hat sich auf die Fussstrecker beschränkt, ist auf die Peronei nicht übergegangen. Die weite Höhle eitert noch stark, aber das Allgemeinbefinden ist viel besser geworden, und die Temperaturen erreichen beinahe die Norm. Inzwischen ist der Pirogoff'sche Lappen sehr stark nach hinten abgerutscht, so dass die Sägeflächen der Unterschenkelknochen von einer Granulationsschicht überzogen, frei hervorstehen. Die ursprüngliche Wunde am Oberschenkel tendirt zur Vernarbung.

18. September. Alle Erscheinungen von septischer Infection sind nun verschwunden, alle Wunden granuliren schön und gehen der Vernarbung entgegen, mit Ausnahme der Granulationsfläche der Unterschenkelknochen, welche ohne Nachoperation nicht ausheilen kann.

22. October. Wunde am Oberschenkel und alle Incisionen und Gegenöffnungen am Unterschenkel geheilt.

2. November. Seit dem 9. September hat Pat. um 27 Pfund an Körpergewicht zugenommen; er machte jetzt völlig den Eindruck eines Gesunden.

Reamputation. Chloroformnarkose. Die Weichtheile werden von einem vorderen Längsschnitte aus subperiostal von den blossliegenden Enden der Unterschenkelknochen abpräparirt; sehr schöne Osteophytenbildung an den letztern. Mühselig ist das Mobilmachen des Knochenstumpfes vom Calcaneus, indem derselbe fest fibrös mit der hintern Fläche der Tibia verwachsen ist. Um seine Adaption an die Sägeflächen der Unterschenkelknochen zu ermöglichen, müssen diese in einer Länge von 4—5 cm reamputirt werden. Der Knochenkern wird durch eine Platteanaht, welche das Periost fasst, an die angefrischten Knochenenden angepresst. Naht, Drainage, Verband.

1. December. Vollständig reactionslose Heilung per primam. Bis jetzt ist eine knöcherne Verbindung zwischen den angefrischten Flächen nicht erfolgt; Pat. steht auf und erwartet nur noch seine Prothese, um endlich geheilt das Spital verlassen zu können.

In dieser langen und lehrreichen Krankengeschichte sind es vor Allem zwei Punkte, welche unser Interesse herausfordern, und welche mich auch bewogen haben, den Fall der Oeffentlichkeit zu übergeben, nehmlich der gashaltige Abscess am Unterschenkel und die darauffolgende merkwürdige Art der Muskelnekrose.

Bevor ich diesen beiden Dingen etwas näher trete, sei es mir aber noch gestattet, auf den Modus der Gangrän des Fusses speciell aufmerksam zu machen.

Es wäre gewiss nicht auffallend gewesen, wenn bei dem Patienten in directem Anschluss an die Verletzung der Art. und Vena femoralis, mit welcher ein sehr starker Blutverlust und ein durch die äusseren Umstände bedingtes dreistündiges Liegenbleiben der Constriction verbunden waren, sich die Zeichen der beginnenden Gangrän eingestellt hätten.

Das war aber nicht der Fall; wir constatirten vielmehr am Morgen nach der Operation und am zweitfolgenden Tage noch, dass das Oedem und die Cyanose des Fusses stark zurückgegangen waren, dass Fuss und Zehen sich warm anfühlten und fast normal gefärbt waren, dass endlich Circulation hübsch vorhanden war. Die noch bestehende Anästhesie liess sich sehr wohl durch die lange Dauer der (im Anfang nicht kunstgerechten) Constriction erklären: Beweis hierfür die gleichzeitig vorhandene motorische Lähmung des Fussgelenkes und der Zehen, welche sich kaum anders dürfte deuten lassen. Erst als die Zeichen einer Wundinfection am Oberschenkel eintraten, als ein mächtiges entzündliches Infiltrat sich in allen Muskelinterstitien etablirte, und ohne Zweifel zahlreiche entzündliche Thrombosen kleiner Gefässe erfolgten, welche vorher als Collateralen functionirt hatten, während gleichzeitig eine Reihe anderer mechanisch comprimirt wurde, erst jetzt wurde die Circulation insufficient, und es kam zur Gangrän des Fusses in den angegebenen Grenzen.

Dieser Verlauf scheint mir ein schöner Beweis für die Richtigkeit der von Jansen[1]) vertretenen Ansicht, der C. Brunner[2])

[1]) Untersuchungen über die Verletzungen der Arterien des Unterschenkels und Poplitealgebietes. Inaug.-Diss. Dorpat 1881.

[2]) Zur subcutanen Verletzung der Art. poplitea. Deutsche Zeitschrift für Chirurgie.

auch beipflichtet, dass bei subcutanen Verletzungen der grossen Poplitealgefässe — und unsere Verletzung lag ja der Kniekehle sehr nahe — nicht die Läsion der Gefässe an sich die Gangrän bedingt, sondern das mächtige unter hoher Spannung stehende Extravasat der Kniekehlengegend, welches den an und für sich genügenden Collateralkreislauf behindert.

Was das interessante Vorkommen eines gashaltigen Abscesses betrifft, so kann eine Besprechung desselben deshalb nicht eingehend sein und nicht viel Neues bringen, weil bei der Incision leider versäumt wurde, die Gase desselben behufs chemischer Analyse aufzufangen, sowie durch Culturen die Natur der in dem Eiter befindlichen Mikroorganismen festzustellen.

Es ist eine alte Streitfrage, welcher auch die neuesten Handbücher (Eichhorst, Pathologie u. Terapie; Eulenburg, Realencyclopädie) noch sehr reservirt gegenüberstehen, ob spontane Gasentwickelung speciell in pleuritischen und pericarditischen Empyemen vorkommen oder nicht.

Bereits im Jahre 1876 stellte L. Enderle[1]) ein Material von 24 Fällen zusammen, an Hand dessen er die Frage in positivem Sinne entscheiden zu können glaubt. Seine Beweismittel sind 1. Analysen der aufgefangenen Gase und 2. der sichere Nachweis, dass nirgends eine directe Communication der äusseren Luft mit der Abscesshöhle vorhanden war. Letzteres ist schwierig darzuthun für pleuritische, pericarditische und peritonitische Exsudate, zumal kleine Perforationen von Lunge oder Darm bei der Autopsie wieder geschlossen sein konnten, bei Abscessen mit anderer Localisation dagegen, wie am Oberschenkel oder in der Kniegelenkshöhle[2]) lässt sich die Möglichkeit eines directen Lufteintrittes von aussen mit positiver Sicherheit ausschliessen.

Die Gasanalysen ergaben in vielen Fällen Resultate, welche eher mit der Annahme eines Lufteintritts als mit der einer spontanen Gasentwickelung harmonirten. So enthält nach einer Ana-

[1]) Ueber spontane Gasentwickelung in eitrigen Exsudaten. Inaug.-Diss. Tübingen 1876.

[2]) Lücke, Bericht über die chirurg. Universitätsklinik in Bern. Deutsche Zeitschr. f. Chir. Bd. II. 1873 (Schluss).

lyse von Dressler das Gas aus einem hämorrhagischen Exsudat 10,31 Vol. pCt. CO_2, 2,15 Vol. pCt. O, 86,95 pCt. N und kleine Mengen von SH_2 und H, das aus einem Abscess nach Hüfner 1,05 pCt. CO_2, 14,05 pCt. O, 84,45 pCt. N und Spuren von SH_2, während ein Pneumothorax in Folge von Lungenperforation nach Demarquay lieferte 10,82 pCt. CO_2, 1,54 pCt. O, 87,6 pCt. N. Verdächtig waren dabei namentlich die constanten und grossen Mengen von N; dass die CO_2 stark in ihrer Concentration schwankte, begreift sich, wenn man erfährt, dass die Gase in einzelnen Fällen und speciell in dem von Hüfner untersuchten über H_2O aufgefangen wurden, wobei natürlich von CO_2 ziemlich viel absorbirt wurde.

Ein viel mehr für Gasbildung durch Zersetzung sprechendes Resultat ergab sich in dem jüngst von E. Levy[1]) publicirten Falle. Die Untersuchung, von Hoppe-Seyler's kundiger Hand ausgeführt, zeigte 48 Vol. pCt. CO_2, 20 Vol. pCt. H, 32 Vol. pCt. N, gar keinen O, andererseits erhielt Bovet[2]) durch die Einwirkung des Milzbrandbacillus auf Eiweiss 84 pCt. CO_2, 16 pCt. H, keinen O und keinen N, aber kleine Mengen von H_2S und Methylmerkaptan. Ein viel besseres Hülfsmittel zur Entscheidung unserer Frage ist uns aber seit dem Erscheinen von Enderle's Arbeit erwachsen in Gestalt bakteriologischer Untersuchungen.

Seit wir wissen, dass bei der Fäulniss thierischer Gewebe gasbildende Mikroben vorkommen, und dass solche Mikroben im Stande sind, auch in den lebenden Thierkörper einzudringen [Klebs[3])], ist es am naheliegendsten, wenigstens für septisch-putride Abscesse, welche nicht an luftführende Organe, wie Lungen oder Darm angrenzen, den Gehalt an freien Gasen auf Rechnung solcher Organismen zu setzen.

Den Beweis, dass dem so sein kann, hat Levy[4]) für seinen Fall erbracht. Es gelang ihm, aus dem Eiter des Gasabscesses

[1]) Fall von Gasabscess (Lücke's Klinik, Strassburg). Deutsche Zeitschr. f. Chir. XXXII. 3.

[2]) Des gaz produits par la fermentation anaërobienne. Annales de micrographie. Paris.

[3]) Allgem. Pathologie. II. Theil. S. 5. Jena 1889.

[4]) a. a. O.

neben Streptococcus pyogenes einen feinen, kurzen, unbeweglichen anaëroben Bacillus zu züchten, der in den Colonien auf Gelatine lange Fäden und stets Gasvacuolen bildete. Weitere Züchtung misslang leider.

Bedeutsam scheint mir in diesem Falle, dass diese gasbildenden Bacillen neben gewöhnlichen Eiterkokken vorkamen, weil dadurch der Gedanke nahe gelegt wird, es möchten die ersteren mehr nur zufällig ihren Weg zu dem Eiter gefunden haben und selber nicht pathogen sein.

In der That kennen wir abgesehen von den Rauschbrandbacillen, welche aber nach der Arbeit von W. Koch[1]) ganz andere Krankheitsbilder als die vorliegenden machen, keinen pathogenen Bacillus, der in den Geweben zugleich aërogen wäre.

Ohne diese Idee, dass gasbildende Fäulnissbakterien zufällige Beimischungen zu Abscesseiter seien, also verallgemeinern zu wollen ohne grösseres Beweismaterial, dürfte doch für unsern speciellen Fall von Gasabscess die Erklärung in diesem Sinne zu geben sein. Von der Gangrän des Fusses aus, wo wir ja einen Fäulnissheerd thierischer Gewebe in schönster Form hatten, wurden gasbildende Fäulnissorganismen in die Lymph- und Blutwege zugleich mit Eiterkokken verschleppt; die letzteren regten die Bildung eines Abscesses an, welcher den ersteren einfach zum Nährsubstrat diente.

Diese Besprechung möge ihren Abschluss finden mit der Bemerkung, dass mit Ausnahme unseres Falles alle mir bekannten (5) Fälle von gewöhnlichen, d. h. nicht in serösen Höhlen gebildeten Gasabscessen sich an puerperale Infectionen anschlossen.

Wenden wir endlich unsere Aufmerksamkeit noch einen Moment der eigenthümlichen Form von Totalnekrose der Muskeln zu, welche sich an die Drainage des Gasabscesses anschloss.

Oben schon bemerkte ich, dass die nekrotischen Muskeln einzeln beim Verbandwechsel mit der Pinzette aus den Drainöffnungen herausgezogen wurden, wobei Ursprung und Sehne sich mit ablösten. Der ganze Prozess beschränkte sich auf die Musculatur; die Haut war im Bereiche der Erkrankung nicht im

[1]) Ueber Milzbrand und Rauschbrand. Deutsche Chirurgie. Lief. 9. 1886.

Mindesten brandig. Die in ihrer Form wohlerhaltenen Muskeln wurden sofort in Alkohol eingesetzt. Dann wurden Querschnitte derselben der histologischen Untersuchung unterworfen. Einbettung in Paraffin, Weigert'sche Bakterienfärbung nach Vorfärbung mit Eosin.

Die erhaltenen Bilder waren alle übereinstimmend folgende (s. Abb.): Die Querschnitte der Muskelfasern erscheinen an den meisten Stellen als gleichmässig hellroth tingirte Scheiben. Wo sie schräg getroffen sind, ist aber Querstreifung noch deutlich erkennbar. Das ganze interfibrilläre Bindegewebe aber, die Lymphspalten und Blutcapillaren, Alles ist erfüllt mit unzähligen Mikrokokken, welche in breiteren und schlankeren Strängen und Zügen jeden Muskelfaserquerschnitt umgeben, so dass ein äusserst zierliches Netz entsteht, in dessen Maschenräumen die rothen Querschnitte liegen. Diese letzteren enthalten fast nirgends Kokken. An mit Hämatoxylin Delafield behandelten Schnitten liess sich ferner zeigen, dass kein einziger Kern mehr färbbar war; Leukocyten sieht man nirgends.

Das ganze Bild erinnert stark an das Aussehen von Leberpräparaten bei beginnender Abscessbildung, wo man ebenfalls um die Zellen ein Netz von mit Kokken erfüllten Capillaren beobachten kann.

Die Art der Kokken exact zu bestimmen, war nach mikroskopischen Präparaten allein nicht möglich; ein Streptococcus liegt vor, wahrscheinlich Streptococcus pyogenes.

Aus dieser histologischen Untersuchung erhellt sehr hübsch die Ursache der Muskelnekrose. Die mächtige Invasion mit Kokken beraubte die Muskeln des Blutzuflusses und involvirte eine derartige Ernährungsstörung, dass dieselben der Nekrose verfallen mussten. Wir werden nicht fehlgehen, wenn wir annehmen, dass die durch die Ligatur der grossen Schenkelgefässe bereits gehemmte und modificirte Circulation das Zustandekommen dieser Ernährungsstörung wesentlich erleichterte.

Dass diese Form der Muskelnekrose, welcher ich den Namen einer septischen Totalnekrose der Muskeln vindiciren möchte, selten ist, steht wohl ausser jedem Zweifel, wie ja überhaupt septische Prozesse und namentlich Abscessbildung innerhalb der Muskelsubstanz sich nicht häufig etabliren. Bei eifrigem Durch-

suchen der Literatur nach analogen Beobachtungen fand ich einen Fall von Ziegler[1]), dessen nach einem mikroskopischen Präparate gezeichnetes Bild mit dem unsrigen allerdings auf's Haar übereinstimmt. Es handelt sich dort um eine phlegmonöse Entzündung des subcutanen und intermusculären Bindegewebes im Bereiche des Musc. pectoralis, entstanden nach Leichenvergiftung. Nach dem Bilde zu schliessen, scheint mir der Zerfall der Muskelfasern hier schon etwas weiter vorgeschritten, als in unserem Falle, auch sind die Fasern selber schon stellenweise von den Kokken invadirt. Ob die Beobachtung ebenfalls mit brandiger Nekrose der Musculatur oder vielleicht mit raschem Exitus lethalis endigte, wird von Ziegler nicht speciell erwähnt.

Sonst blieb mein Suchen nach ähnlichen Fällen erfolglos; indessen ist einleuchtend, dass gerade bei so seltenen Dingen uns leicht eine vorhandene Publication entgeht.

[1]) Lehrb. d. allgem. pathol. Anatomie. 5. Aufl. Jena 1887.

XIV.

Beitrag zur pathologischen Anatomie der Lepra anaesthetica, insbesondere des Rückenmarks.

(Aus dem pathologisch-anatomischen Laboratorium des Lungegaardshospitals zu Bergen, Norwegen.)

Von Dr. Carl Looft,
Assistenzarzt am Lungegaardshospital.

(Hierzu Taf. V.)

Die Veränderungen, welche die Lepra in den peripherischen Nerven, zum Theil auch in den peripherischen Endorganen hervorbringt, sind schon seit langer Zeit genau untersucht worden. Durch diese Untersuchungen war man auch mehr und mehr geneigt geworden, dem peripherischen Nervensystem seine Aufmerksamkeit allein zu widmen und die meisten der klinischen Symptome dazu zu rechnen. Einige Forscher haben auch das Centralnervensystem untersucht, durch klinische Symptome, die auf eine solche Affection deuteten, geleitet. Diese Untersuchungen sind spärlich, zum Theil auch in einer Zeit vorgenommen worden, in der die mikroskopische Untersuchung des Centralnervensystems zu einer Vollkommenheit, wie jetzt, nicht gekommen war. Schon der berühmte Lepraforscher Danielssen hat in seiner klassischen Arbeit über Lepra anaesthetica[1]) Veränderungen im Rückenmark beschrieben. Er fand Blutüberfüllung in den Meningen und albuminöses Exsudat zwischen Dura mater und Arachnoides. Weiter hat er die graue Substanz als fester und bleicher beschrieben; wo die Anästhesie sehr ausgesprochen war, wurden Dura und Arachnoides verdickt gefunden; die Marksubstanz schien fest wie Knorpel und bedeutend dünner als normal; die graue Substanz hatte eine gelbliche Farbe. Das albuminöse Exsudat erstreckte sich über die Nervenwurzeln in den Intervertebralkanal hinaus.

[1]) Traité de la forme anesthétique de la lèpre.

Wie weit diese Veränderungen in allen obducirten Fällen von Lepra anaesthetica damals gefunden wurden, oder in wie vielen, davon giebt uns Danielssen keine Erläuterung. Von dem Beschriebenen bin ich geneigt, das albuminöse Exsudat und die mit diesem verbundenen Veränderungen als eine zufällige Complication, eine Meningitis, zu betrachten; ich habe niemals so etwas an 12 von mir obducirten Leichen beobachtet. Die ganze Beschreibung ist übrigens auf das makroskopische Bild basirt, hat aber als solche ihre grosse Bedeutung, besonders scheinen mir die Verdünnung des Rückenmarks und der hinteren Wurzeln, die knorplige Consistenz der Marksubstanz, die Verdickung der Meningen, mehr als zufällige Complicationen zu sein, mehr der Krankheit selbst anzugehören.

In der Literatur sind später vereinzelte Fälle von Rückenmarksveränderungen beschrieben. Prof. Theodor Langhans[1]) hat ein solches Rückenmark von einem angeblich anästhetisch Leprösen beschrieben. Hier wurde durch die mikroskopische Untersuchung eine mit Erweichung endigende Myelitis der Hinterhörner, der Clarkeschen Säulen und der grauen Commissur gefunden. Die Erweichung hatte zur ausgesprochenen Höhlenbildung geführt; die anatomischen Veränderungen waren im Halstheile am meisten ausgesprochen. Das von Langhans angeführte klinische Bild dieses Falles scheint mir jedoch nichts mit Lepra zu thun zu haben. Erstens handelte es sich um einen sporadischen, nicht in einer Lepragegend vorkommenden Fall, zweitens sind die angeführten Symptome ebenso charakterisch für eine gewöhnliche peripherische Neuritis oder eine Syringomyelie, wie für Lepra anaesthetica; der anatomische Befund macht die Diagnose Syringomyelie mehr als wahrscheinlich.

Ebenso wenig scheint mir Steudner's Fall[2]), der dem Langhans'schen ähnlich ist, Lepra gewesen zu sein. — Die grosse Aehnlichkeit der klinischen Symptome der beiden Krankheiten — der Syringomyelie und der Lepra mutilans — hat auch Zambaco Pacha im letzten Jahre[3]) auf den Gedanken gebracht, die von Paris beschriebenen Fälle von Syringomyelie seien sporadisch auftre-

[1]) Dieses Archiv Bd. 64. Hft. 2.

[2]) Beitrag zur pathologischen Anatomie der Lepra mutilans. 1867.

[3]) Lèpre anésthétique et Syringomyelie.

tende Leprafälle; er erwartet in der Zukunft anatomische Data für diese Hypothese liefern zu können. Die anatomische Begründung einer so schwankenden Hypothese, glaube ich, wird lange auf sich warten lassen. Die beiden Krankheiten lassen sich durch Anfang und Verlauf gut aus einander halten. Fälle von Lepra anaesthetica können gewiss jemand, der nicht mit Lepra vertraut ist und der nicht genau den Anfang untersucht, täuschen.

S. Tschiriew[1]) hat auch einen Fall von Lepra anaesthetica mit Rückenmarksveränderungen beschrieben. Er giebt an, dass er keine klinischen Beobachtungen des Falles gemacht hat; es heisst nur, dass es ein sehr alter Fall war. Das anatomische Bild des Rückenmarkes beschreibt er, wie folgt: Eine Infiltration der Wände des Centralkanals mit kleinen Zellen, viele kleine Zellen im Kanale, Verminderung der Anzahl der nervösen Zellen der Hinterhörner, keine Ausläufer an den nervösen Zellen, die abgerundet aussehen; in den Hinterhörnern viele stark gefärbte Zellen. Tschiriew fand auch, dass die Nervenscheiden der hinteren Wurzeln verdickt waren. Die Spinalganglien wurden nicht untersucht. Die Section dieses Falles hatte übrigens auch lepröse Knoten im Larynx erwiesen; der Fall war also ein tuberculo-anästhetischer.

Dies ist es, was ich in der Literatur über Lepra und das Rückenmark gefunden habe. Die Fälle, die Langhans und Steudner beschrieben haben, glaube ich, wie gesagt, waren nicht Lepra. Der Tschiriew'sche Fall hat auch nicht viel erwiesen, keine deutlichen Veränderungen; das einzige wäre die Verdickung der Nervenscheiden und die Zelleninfiltration in und um den Centralkanal. Die Veränderungen, die er in den nervösen Zellen der Hinterhörner gefunden hat, scheinen mir wenig sicher zu sein. In seiner Arbeit über Lepra hat H. Leloir[2]) auch dem Centralnervensystem seine Aufmerksamkeit gewidmet; er spricht von seinen eigenen negativen Resultaten, ebenso auch von denen Armauer Hansen's und Neisser's, die sämmtliche untersuchte Rückenmarke „normal gefunden haben". Was Armauer Hansen's Fällen betrifft, so will ich nur bemerken, dass

[1]) Lésions de la moëlle épinière dans un cas de lépre anésthétique. Arch. de Physiologie. No. 19.

[2]) Traité théorique et pratique de la lèpre.

er gewiss 20 Fälle untersucht hat, aber nach mir persönlich gegebener Mittheilung nur makroskopisch, einige ganz oberflächlich mit Carmintinctionen.

In den letzten Jahren, nachdem der Bacillus leprae in der tuberösen Form von Armauer Hansen gefunden war, hat man auch in der anästhetischen danach gesucht; die zwei Formen wurden ja früher von vielen Forschern scharf von einander geschieden. Arning[1]) hat zuerst Leprabacillen in den Nerven bei der anästhetischen Form gefunden; ich[2]) sah sie in den anästhetischen Flecken der reinen Lepra anaesthetica. Die Untersuchung der Nerven auf Bacillen haben im Lungegaardshospital immer negative Resultate gegeben; dies kommt gewiss daher, dass die Fälle von Lepra anaesthetica, die hier zur Section gelangen, immer alt sind und der lepröse Prozess in den Nerven als abgelaufen anzusehen ist. Im Centralnervensystem haben wir auch keine Bacillen gefunden. Von Chasiatti[3]) wird jedoch ein Bacillenfund im Rückenmarke eines anästhetisch Leprösen berichtet. Sudakewitsch[4]) berichtet über einen ähnlichen Befund in den Spinalganglien, wo er auch Degeneration und Atrophie der Ganglienzellen fand. —

Dass das Centralnervensystem und besonders das Rückenmark in einer so ausgesprochenen Nervenkrankheit, wie die Lepra, frei bleibe, kann man sich a priori schwer denken; die grosse Vorliebe, welche die Bacillen zu den peripherischen Nerven zeigen, macht es wahrscheinlich, dass die Fortsetzungen der Nerven in das Centralnervensystem, besonders die Spinalganglien und die hinteren Wurzeln, von dieser Vorliebe nicht frei bleiben.

Viele klinische Symptome der Lepra anaesthetica deuten auf ein Rückenmarksleiden, was auch frühere Forscher auf die anatomische Untersuchung des Rückenmarkes geleitet hat. Solche Symptome sind ausgebreitete symmetrische Sensibilitätsstörungen, fehlende Patellarreflexe, symmetrische trophische Störungen und ausgesprochene Ataxie, die ich selbst und Armauer Hansen beobachtet haben. Deshalb habe ich immer bei meinen Sec-

[1]) Dieses Archiv Bd. 97.

[2]) Festschrift für D. C. Danielssen. Bergen 1891.

[3]) Monatshefte f. prakt. Dermatologie. Bd. VI. No. 23.

[4]) Beiträge z. patholog. Anatomie u. Physiologie von Ziegler. Bd. II. 1887.

tionen das Rückenmark herausgenommen, und nehme ich hier Gelegenheit, meine zwei ersten untersuchten Fälle zu beschreiben:

Fall I. Lepra anaesthetica.

Ludwig Grimlied, Eisenbahnarbeiter, 42 Jahre alt. Er kam in das Hospital vor 12 Jahren; er hatte damals Paralyse der Gesichtsmuskeln und fleckweise Anästhesie der Gesichtshaut, Anästhesie der Corneae, eine leichte bräunliche Pigmentirung der Gesichtshaut. An den Oberextremitäten waren schwache Spuren von undeutlichen Flecken vorhanden. Die Nervi ulnares waren leicht verdickt; die Musculatur der Hände atrophisch, Anästhesie an den Oberextremitäten, besonders an den Händen. An den Schenkeln waren schwach pigmentirte Flecken vorhanden, Anästhesie an den Füssen. Die Krankheit hatte damals schon zwei Jahre gedauert. — In den folgenden Jahren verlor er durch Nekrose die zwei äussersten Phalangen vom 3. und 4. Finger der rechten Hand, hatte auch Panaritium am 5. und 2. Finger. — 1890 im Monat Mai war sein Zustand kürzlich geschildert so:

Paralyse der Gesichtsmuskeln, besonders der Orbiculares oculi, die Gesichtshaut zum grössten Theile total anästhetisch. An den Oberextremitäten giebt es keine Spur von Flecken. An der rechten Hand fehlen die letzten Phalangen des 3. und 4. Fingers, an beiden Händen sind die Nägel verdickt und mit Rissen versehen, die Gelenke aufgetrieben; die Musculatur beider Hände ist atrophisch; an den Händen totale Anästhesie, an den Unterarmen und Oberarmen die Sensibilität sehr herabgesetzt. An den Unterextremitäten giebt es jetzt keine Flecken, die Haut ist anästhetisch an den Füssen, Anästhesie ist auch an Unter- und Oberschenkeln vorhanden. Die Musculatur ist besonders im Peroneusgebiete paretisch und atrophisch. Patellarreflexe sind nicht vorhanden. Romberg's Symptom ist zugegen.

Im Juni 1890 bekam der Patient Halsschmerzen, Diarrhoe, hohes Fieber, im Halse wurde nur eine leichte Röthung gefunden; im Harne Albumin. Nach einigen Tagen starb er soporös unter leichten Convulsionen.

Die Section erwies:

In den Brustorganen nichts Besonderes.

In der Abdominalhöhle: der Magen zeigte nichts Abnormes; die Schleimhaut der dünnen Därme war geschwollen und injicirt, zum Theil auch die Schleimhaut des Dickdarms. Die Glandulae mesentericae waren geschwollen, weich. Die Milz ein wenig vergrössert und weich. Beide Nieren vergrössert und fleckweise fettig entartet. Die Leber zeigte nichts Abnormes. Das Gehirn zeigte, eine reiche Blutfüllung der Gefässe ausgenommen, nichts.

Am Rückenmark Blutfüllung der meningealen Gefässe, übrigens keine makroskopische Veränderungen. Das Rückenmark mit den Wurzeln und Spinalganglien wurde alsbald in Müller's Flüssigkeit übertragen und nach zwei Monaten in Spiritus überführt. Als es gehärtet war, wurde es in Celloidin eingebettet und davon Serienschnitte gemacht. Von den Schnitten wurden die meisten nach Weigert's Methode gefärbt; andere wurden mit

Alauncarmin und Pikrocarmin gefärbt; mehrere Schnitte wurden auch mit Fuchsin und Säureentfärbung auf Leprabacillen geprüft.

Die mikroskopische Untersuchung zeigte:

1) Halstheil. Die nach Weigert gefärbten Schnitte zeigen eine sehr ausgesprochene Degeneration der Hinterstränge, diese beinahe ganz einnehmend, den centralen Theil derselben ausgenommen; die Degeneration ist in der hinteren Partie am wenigsten vorhanden (s. Fig. 1). Die hinteren Wurzeln sind sehr atrophisch. In den degenerirten Hintersträngen giebt es nur spärlich markhaltige Nervenfasern, einige Lücken im Stützgewebe, das stark verdickt ist.

In den mit Alauncarmin gefärbten Schnitten tritt die Hyperplasie des Stützgewebes sehr deutlich hervor: in den starken Bindegewebszügen ist Kernvermehrung vorhanden, besonders um die Gefässe, deren Wände ein wenig verdickt erscheinen.

In der grauen Substanz giebt es keine deutliche Veränderungen; die Ganglienzellen der Hinterhörner zeigen hie und da mehr abgerundete Formen ohne deutliche Ausläufer, in den Vorderhörnern sind die Ganglienzellen ganz normal. In den Clarke'schen Säulen sind keine sichere Veränderungen zu sehen.

Die hinteren Rückenmarkswurzeln zeigen Schwund der markhaltigen Nervenfasern und Hyperplasie des interstitiellen Bindegewebes.

Longitudinale Schnitte der zum Halstheile gehörigen Spinalganglien zeigen, nach Weigert gefärbt, ausgesprochenen Schwund der markhaltigen Nervenfasern; dies tritt auch in dem centralen Theile der zu den Ganglien gehenden Nervenfasern hervor.

Schnitte, mit Alauncarmin gefärbt, zeigen starke Bindegewebshyperplasie mit reichlicher Kernvermehrung; mehrere Ganglienzellen sind klein, unförmig, ohne oder mit undeutlich gefärbtem Kerne, mehrere sind in kleine Pigmenthäufchen übergegangen. An mehreren der nervösen Zellen sind keine Veränderungen zu beobachten.

2. Im Brusttheile (Fig. 2) ist die Degeneration weniger ausgesprochen. Die vorderen und seitlichen Partien der Hinterstränge sind auch hier frei. Die Atrophie der hinteren Wurzeln tritt nicht so hervor, wie im Halstheile. Die mikroskopische Untersuchung zeigt dasselbe, was ich für den Halstheil beschrieben habe.

3. Im Lendentheil (Fig. 3) ist die Degeneration und Atrophie der Hinterstränge am wenigsten ausgesprochen, so auch die Veränderungen in den Hinterwurzeln.

Die Spinalganglien des Brust- und Lendentheils zeigen ähnliche Veränderungen, wie die des Halstheiles. Die Schnitte, die auf Bacillen gefärbt wurden, gaben alle ein negatives Resultat, sowohl die vom Rückenmarke, wie die von den Spinalganglien.

Weiter wurden in diesem Falle die Ulnarnerven mikroskopisch untersucht: sie zeigten eine sehr ausgesprochene interstitielle Neuritis mit Schwund der markhaltigen Nervenfasern, von denen hie und da Myelinballen und

Klümpchen zurückgeblieben waren. Die kleinen Handmuskeln wurden auch mikroskopisch untersucht. Die Schnitte zeigten starke Bindegewebsvermehrung zwischen den Muskelfasern, von denen viele bedeutend schmäler, als normal, einige auch fettig entartet waren.

Fall II. Lepra anaesthetica.

Ole Bunde, 50 Jahre alt. Er wurde in die hiesige Pflegeanstalt, Abtheilung Dr. Nicoll's, im Jahre 1887 aufgenommen; in dem kurzen Journal heisst es:

Die Haut ist im Gesicht, am Körper und an den Extremitäten verdickt und röthlich gefärbt, hie und da sieht man leproese Flecken.

Ektropium ist an beiden Augen vorhanden; Conjunctivae sclerae sind stark injicirt; kleine Ulcerationen sind an beiden Corneae vorhanden. Mehrere Finger der beiden Hände stehen in Flexionscontractur; die Musculatur derselben ist atrophisch; Anästhesie ist an beiden Händen, sowie an den äusseren Seiten der Unter- und Oberarme vorhanden. Anästhesie giebt es auch an den Füssen. Die Krankheit fing vor 8 Jahren an.

In den letzten 4 Jahren hatte die Anästhesie der Ober- und Unterextremitäten sich mehr und mehr entwickelt. Im letzten Jahre bekam er ein kleines leproeses Knötchen an der Conjunctiva des rechten Auges.

Er starb im Monate Januar 1891 unter dem Bilde einer Paralyse des Herzens und eines Lungenödems.

Das Rückenmark und die Ulnarnerven wurden mir zur Untersuchung überlassen. Makroskopisch zeigte das Rückenmark nichts. Nachdem es, sowie der Ulnarnerv 2 Monate in Müller's Flüssigkeit aufbewahrt waren, wurden sie in Spiritus übergebracht. Leider war der Halstheil des Rückenmarkes, während er herausgenommen wurde, so zerquetscht worden, dass er zu mikroskopischer Untersuchung nicht verwandt werden konnte. In Celloidin eingebettet, wurden der Brusttheil mit dem unteren Halstheile und der Lendentheil in Serien geschnitten; die meisten von diesen Schnitten wurden nach Weigert's Methode gefärbt, einige auch mit Alauncarmin und Pikrocarmin; viele Schnitte wurden auch auf Bacillen gefärbt.

Die Schnitte, nach Weigert's Methode gefärbt, zeigten:

1. Im Brust- und unteren Halstheile eine ausgesprochene Degeneration der hinteren Stränge und Atrophie der hinteren Wurzeln (Fig. 6). Der vorderste Theil der Hinterstränge, sowie die äussere Partie und eine kleine innere Zone sind frei.

Die mit Carmin gefärbten Schnitte zeigen dasselbe, was im Falle I beschrieben ist: eine Verdickung des Stützgewebes mit Kernvermehrung in demselben, bedeutenden Schwund der markhaltigen Nervenfasern, die Ganglienzellen der Hinterhörner scheinen hier und da abgerundet ohne deutliche Ausläufer; die Ganglienzellen der Vorderhörner, sowie die von deren Wurzeln, sind normal. Die Spinalganglien des Brusttheiles, die mit dem Rückenmarke herausgenommen und gehärtet worden waren, wurden longitudinal geschnitten und nach Weigert's Methode, sowie mit Carmin gefärbt.

Mikroskopisch zeigen diese Schwund der markhaltigen Nervenfasern im centralen Theile, bedeutende Vermehrung des interstitiellen Bindegewebes; die Kerne sind enorm vermehrt, starke Bindegewebszüge umziehen die Ganglienzellen überall, die Ganglienzellen selbst zeigen viele Veränderungen, einige haben keinen Kern, einige sind in kleine unförmliche pigmentirte Klümpchen übergegangen.

2. Im Lumbaltheile (Fig. 6) ist das Bild demjenigen des Brusttheiles ähnlich, nur sieht man hier die Degeneration und Atrophie mehr ausgesprochen.

Schnitte von den Spinalganglien zeigen ganz dasselbe Bild, wie diejenigen vom Brusttheile.

Die Schnitte vom Rückenmarke, die auf Bacillen gefärbt wurden, gaben sämmtlich ein negatives Resultat.

Die Schnitte der Spinalganglien, die ich auf Bacillen färbte, zeigten hie und da kleine, wie Bacillen gefärbte Körner, aber deutliche Bacillen wurden nicht gefunden. Der N. ulnaris zeigte mikroskopisch das für die lepröse Neuritis gewöhnliche Bild.

In diesen beiden von mir untersuchten Fällen sind also deutliche Veränderungen im Rückenmarke gefunden: eine Degeneration der Hinterstränge, im ersten Falle im Halstheile am meisten ausgesprochen, während der Lumbaltheil sehr wenig afficirt war; im zweiten Falle war die Degeneration im Lumbaltheile am meisten ausgesprochen, leider konnte ich den Cervicaltheil in diesem Falle nicht untersuchen. In beiden Fällen war die Atrophie der hinteren Wurzeln sehr ausgesprochen und in den Spinalganglien gab es eine starke fibröse Degeneration mit Schwund der markhaltigen Nervenfasern und Veränderungen der nervösen Zellen. In den untersuchten peripherischen Nerven fand ich eine chronische Neuritis. Was die graue Substanz des Rückenmarkes betrifft, so waren die Veränderungen der nervösen Zellen der Hinterhörner so wenig deutlich, so schwer mit den angewandten Färbungsmethoden zu constatiren, dass ich sie nicht weiter hervorheben will; in den vorderen Hörnern, sowie in den vorderen Wurzeln, gab es keine anatomischen Veränderungen.

Die gefundenen Veränderungen scheinen mir denjenigen der Tabes dorsualis sehr ähnlich zu sein, sowohl denen der ächten Tabes, wie noch mehr vielleicht denen der Tabes bei Intoxicationen: am meisten erinnern sie an die Ergotismus-Tabes, wie sie von Taczek[1]) beschrieben ist. Bei Lepra anaesthetica ist

[1]) Archiv f. Psychiatrie. Bd. XIII.

die Neuritis der peripherischen Nerven das am meisten und am frühesten hervortretende Symptom, — eine Neuritis, die von der Bacilleninvasion direct abhängig ist; die Nerven werden nicht in ihrer ganzen Länge afficirt, einige Stellen sind am meisten ausgesetzt, wie der N. ulnaris im Sulcus ulnaris und der N. peroneus am Caput fibulae. Die peripherischen und centralen Theile der Nerven können sehr wenige, meist nur secundäre Veränderungen zeigen. Die Frage ist nun: In welchem Verhältnisse stehen die Veränderungen des Rückenmarkes zur peripherischen Neuritis, zur allgemeinen Bacilleninvasion? ist es ein secundärer, von der peripherischen Neuritis fortgeleiteter Prozess? oder wandern die Bacillen unter der universellen Haut- und Nervenvasion auch in die Rückensubstanz hinein? Dies konnte man nach Chasiotti's Fund glauben. Indess nach meinen Untersuchungen glaube ich, dass das Rückenmark secundär afficirt wird; in den Spinalganglien und in den hinteren Wurzeln ist das Primärleiden. Ich habe freilich hier nicht, wie Sudakewitch, Bacillen gefunden, aber die starke fibröse Degeneration der Spinalganglien, welche derjenigen der peripherischen Nerven ganz ähnlich ist, macht es sehr wahrscheinlich, dass sie in früheren Stadien der Krankheit von den Bacillen ergriffen wurden, wonach der spätere Zustand sich entwickelt hat. Wie viele von den klinischen Symptomen dem Rückenmarksleiden und wie viele der peripherischen Neuritis angehören, lässt sich in meinen zwei Fällen nicht sagen; doch soviel lässt sich mit Sicherheit sagen: die Paralysen sind peripherisch, denn die vorderen Wurzeln, sowie die grossen Ganglienzellen der Vorderhörner waren normal.

Erklärung der Abbildungen.

Tafel V.

Von meinem Freunde, dem Oberarzte Armauer Hansen angefertigt.

Fig. 1. Querschnitt vom Halstheile des Rückenmarkes des Falles I.

Fig. 2. Querschnitt vom Brusttheil } des Falles I.
Fig. 3. Querschnitt vom Lendentheil }

Fig. 4 zeigt die fibröse Degeneration eines Spinalganglions vom Falle I.

Fig. 5. Querschnitt vom Brusttheil } des Falles II.
Fig. 6. Querschnitt vom Lendentheil }

XV.

Ueber Ausgüsse von Schädeln Geisteskranker.

Von Dr. Alfred Richter,
Oberarzt an der Irrenanstalt der Stadt Berlin zu Dalldorf.

(Hierzu Taf. VI u. VII.)

In einer Arbeit: „Schädelcapacitäten und Hirnatrophie bei Geisteskranken“ (dieses Archiv 124. Bd. S. 297. 1891) sprach ich davon, dass eine dauernde Form des Schädelinnern noch zu anderen wissenschaftlichen Feststellungen sich benutzen liesse, als den damals erwähnten. Dieselben sollen hier folgen. Vorher möchte ich nur noch verzeichnen, was ich über Schädelausgüsse in der Literatur gefunden habe.

Gratiolet hat auf der 13. Seite seines zur 1854 erschienenen „Mémoire sur les plis cérébrales de l'homme et des primatès“ gehörigen Atlas Schädelausgüsse vom Orang und Gorilla abgebildet. R. Wagner sprach auf der Göttinger Anthropologenversammlung 1861 über Gypsausgüsse von Schädeln und die Unmöglichkeit durch ihre Wägungen auf den Schädelinhalt Rückschlüsse ziehen zu können und in seinen „Vorstudien“, 2. Abh. 1862 S. 56 und 66 giebt er die Maasse von elf Schädelausgüssen, bildet auch zwei derselben ab. Welker bemerkte in seinen „Untersuchungen über Wachsthum und Bau des menschlichen Schädels“, 1862 S. 35, dass man die Gypsausgüsse durch einen Firnissanstrich wasserdicht machen und volumetriren sollte: er brachte also das von mir nachher verfolgte Princip bereits in Vorschlag. Lucae bildete in seiner „Morphologie der Rassenschädel“, 1864 Gypsausgüsse menschlicher Schädel ab und

Pansch legte auf der IX. allgemeinen Versammlung der deutschen anthropologischen Gesellschaft zu Kiel 1878 28 Schädelausgüsse vor, während Schaaffhausen bei gleicher Gelegenheit den des Neanderthaler Schädels zur Ansicht brachte. (Correspondenzblatt d. deutsch. Gesellsch. f. Anthropol., Ethnol. u. Urgesch., 1878 No. 9 S. 80 u. No. 10 S. 118) In der Sitzung des anthropologischen Vereins zu Leipzig vom 19. Februar 1883 (ibid. No. 1 Januar 1884 S. 6) sprach Schmidt in einem Vortrage über die cubische Messung der Schädelhöhle: „Solide Schädelausgüsse als Mittel zur Grössenbestimmung der Schädelhöhle wurden zuerst auf der Göttinger Anthropologenversammlung, später auch von Broca und Jaquart vorgeschlagen; doch ist das Verfahren ungemein umständlich und wegen der ungleichen Ausdehnung des Gypses beim Erstarren nicht einmal zuverlässig.“ In meiner eingangs citirten Arbeit habe ich bereits auf Schmidt Bezug genommen. Ferner legte Schaaffhausen auf der XVI. allgemeinen Versammlung der deutschen anthropologischen Gesellschaft zu Karlsruhe 1885 ein Bild des Ausgusses von Schumann's Schädel vor (Correspondenzbl. u. s. w. XVI. Jahrg. No. 10 October 1885 S. 149). Schliesslich hat Giacomini in seinem „Studio anatomico della Microcefalia, I cervelli dei Microcefali“, Torino 1890 14 Abbildungen von Ausgüssen der Schädel Mikrocephaler gebracht.

Es sind übrigens von den Anthropologen selbst blosse Schädelmessungen als unzulänglich bezeichnet worden und mehr oder weniger als Mittel zum Zweck. In diesem Sinne spricht sich Schaaffhausen aus (VI. allgemeine Vers. d. deutsch. Gesellsch. für Anthr. u. s. w. zu München, München 1875 S. 57 u. Correspondenzbl. u. s. w. No. 1 Januar 1876 S. 2), selbst Virchow (Ethnol. Zeitschr. Vol. X 1878 S. 119 nach v. Bischoff „das Hirngew. d. M. 1880 S. 74) und letzterer räth zum mindesten zur Durchsägung der Schädel (Correspondenzbl. u. s. w. XV. Jahrg. 1884 S. 171). Es erschien mir daher angezeigt, Schädelausgüsse selbst in grösserer Anzahl zu messen, zumal mir nicht bekannt ist, dass auf diesem Gebiete bereits systematisch Etwas unternommen worden wäre.

Meine Methode dabei war die folgende: Ich liess mir einen Messapparat fertigen, welcher aus einer schweren hölzernen Fuss-

platte von etwa 26,5 cm im Geviert besteht, auf deren einen Kante eine ebenso breite, 35 cm hohe hölzerne Rückplatte senkrecht befestigt ist, in welcher eine dritte Holzplatte von der Grösse der Fussplatte und parallel zu derselben exact im Falz läuft. In der Rückplatte ist eine Schmiege eingelassen, von welcher man abliest, wie viel die jeweilige Entfernung der unteren Seite der Deckplatte von der Fussplatte beträgt. Um keine schwankenden Höhenangaben zu erlangen, sägte ich in allen Ausgüssen die Medulla oblongata aus. Bildeten beim Messen der Höhe die Schläfenlappen ein Hypomochlion für Stirnhirn und Kleinhirn, so nahm ich als Höhe den Durchschnitt dieser beiden Höhenmaasse, die übrigens nur um Millimeter differirten. Beim Bestimmen der Länge drückte ich den Ausguss unter abermaliger Berücksichtigung eines eventuellen Hypomochlion an die Rückplatte und bei dem der Breite ebenfalls. Der Umfang wurde durch das Bandmaass genommen, indem dasselbe über die Spitzen der Hinterhauptslappen zum Fusse des Stirnhirns geführt wurde. Diese Maasse lassen verschiedene Handhabung nicht zu. Sodann habe ich die sechs Indices auch zur Bequemlichkeit bei eventuellen Vergleichen aufgeführt.

Es folgen nun die Schädelausgüsse nach den Krankheitsformen in der Reihenfolge, welcher ich mich in der vorjährigen Arbeit bereits bedient habe.

(Siehe die Tabellen S. 227—242.)

Die Durchschnittsindices sind stets aus den Durchschnittslängen, -breiten und -höhen berechnet worden. Sie können natürlich auch aus den besonderen Indices selbst gewonnen werden. Die Differenzen zwischen beiden Berechnungsarten betragen nur Zehntel (zu Folge der Rundungen).

Da ich selbst nicht im Besitz von Schädelausgüssen Geistesgesunder bin, mit Ausnahme vielleicht jenes Selbstmörders, so füge ich wenigstens jene Maasse Wagner's bei unter der Bemerkung, dass bereits die wenigen von ihnen, welche man hierbei verwenden könnte, durch die Differenzen ihrer Grössenverhältnisse zeigen, wie an meinen Ausgüssen und in meinen Tabellen vielleicht überhaupt nicht viel Charakteristisches für Geisteskranke zu finden ist, abgesehen natürlich von denjenigen

M.

No.	Alter.	Cubus.	Länge.	Breite.	Höhe.	L.-B.-I.	L.-H.-I.	B.-L.-I.	B.-H.-I.	H.-L.-I.	H.-B.-I.	Umfang.	Bemerkungen.
1.	17	1300	16,3	13,1	11,7	80,37	71,78	124,43	89,31	139,32	111,97	47,7	Stirnhirn breit. Linke Occipitallappenspitze entwickelter.
2.	14	1295	15,9	13,4	11,9	84,28	74,84	118,66	88,81	133,61	112,61	46,4	Rechte Scheitelhöckergegend nach hinten mehr vorgewölbt. Gyri recti nach unten vorspringend. Occipitallappen das Kleinhirn nur wenig überragend. Stirnhirn spitz.
3.	17	975	15,5	12,4	10,5	80,00	67,74	125,00	84,68	147,62	118,10	44,4	Gyri recti nach unten vorspringend. L. Occipitallappen entwickelter.
4.	7	1000	14,7	12,5	10,8	85,03	73,47	117,60	86,40	136,11	115,74	43,1	Stirnhirn spitz. Linke Scheitelbeingegend nach hinten vorgewölbter.
5.	14	1250	15,9	13,3	11,5	83,65	72,33	119,55	86,47	138,26	115,65	46,3	R. Occipitallappen entwickelter.
6.	9	1350	16,4	13,2	11,9	80,49	72,56	124,24	90,15	137,82	110,92	47,7	Stirnhirn breit. Linke Parietalhöckergegend flacher.
7.	12	1060	15,4	12,6	10,9	81,82	70,78	122,22	86,51	141,28	115,60	44,8	Linke Hemisphäre kleiner. Rechter Occipitallappen entwickelter. Gyri orbital. eingetellt.
8.	12	1405	16,6	13,8	12,1	83,13	72,89	120,29	87,68	137,19	114,05	48,4	Linke Kleinhirnhemisphäre kleiner. Linke Orbitallappenspitze entwickelter.
9.	16	1400	16,3	13,9	12,1	85,28	74,23	117,27	87,05	134,71	114,88	49,0	An den inneren Stirnwindungen oben Pacchionische Granulationen.
10.	8	1165	16,1	12,8	10,6	79,50	65,84	125,78	82,81	151,89	120,75	46,7	Cretin. Oberer Theil der Synchondr. intersph. erhalten. Stirnnaht, so wie andere Nähte offen. Stirnh. breit. Crista front. Gyri r. kantig nach unten vorspringend. Rechte Parietalhöckergegend gewulsteter.
11.	21	1225	16,0	13,2	11,3	82,50	70,63	121,21	85,61	141,59	116,81	46,1	Linke Occipitallappenspitze entwickelter.

No.	Alter.	Cubus.	Länge.	Breite.	Höhe.	L.-B.-I.	L.-H.-I.	B.-L.-I.	B.-H.-I.	H.-L.-I.	H.-B.-I.	Umfang.	Bemerkungen.
12.	17	2305	18,4	16,7	14,5	90,76	78,80	110,18	86,83	126,90	115,17	55,2	Hydrocephalus. Rechte Kleinhirnhemisphäre fehlt. In dem vorgetriebenen rechten Stirnhirn eine Telle von der Grösse des 2. Daumengliedes. Hirn mässig blasig aufgetrieben.
13.	33	1235	16,3	13,4	11,2	82,21	68,71	121,64	83,58	145,54	119,64	46,9	Rechte Occipitallappenspitze entwickelter. Gyri recti kantig nach unten vorspringend.
14.	14	1220	15,7	13,7	11,0	87,26	70,06	114,60	80,29	142,73	124,54	47,5	L. Parietalhöckergegend flacher.
15.	35	1550	17,7	14,1	12,3	79,66	69,49	125,53	87,23	143,90	114,63	50,7	L. Occipitallappensp. entwickelter.
16.	12	3270	19,9	18,0	15,6	90,45	78,39	110,56	86,67	127,56	115,38	59,5	Hydrocephalus. Rechte Stirngegend vorgetrieben. Hirn blasig aufgetrieben.
Durchschnitt	16,1	1437,8	16,44	13,76	11,87	83,698	72,202	119,477	86,265	138,500	115,922	48,15	
							W.						
1.	6	1195	15,5	13,2	11,2	85,16	72,26	117,42	84,85	138,39	116,96	46,3	Stirnhirn breit. Occipitallappenspitzen die Kleinhirnränder nur wenig überragend. Im rechten Stirnl. vorn eine Telle.
2.	12	945	13,9	12,5	10,8	89,93	77,70	111,20	86,40	128,70	115,74	42,5	Kreuzschädel. Parietalgegenden markirt, die linke entwickelter und mehr nach hinten gelegen.
3.	24	1525	17,0	14,0	12,3	82,35	72,35	121,43	87,86	138,21	113,82	50,5	Stirnhirn sehr breit, in seiner Mitte vorn ein Buckel. Verlauf des Ramus a. art. men. m. vorspringend.
4.	8	927	14,1	12,1	10,9	85,82	77,30	116,53	90,08	129,36	111,01	41,9	Linker Stirnl. flacher. Innere Stirnwindungen bucklig. Gyri recti tief stehend.
5.	12	1150	15,5	13,2	11,0	85,16	70,97	117,42	83,33	140,91	120,00	45,9	Tochter von No. 27. D. p. W. — Occipitallappenspitzen die Kleinhirnränder nur wenig überragend.

													L. Parietalhöcker flacher. Verlauf d. Ramus a. art. m. m. erhaben.
6.	12	1010	14,7	12,4	11,0	84,35	74,83	118,55	88,71	133,64	112,73	43,4	L. Occipitallappenspitze entwickelter. Innere Stirnwindungen kammartig vortretend. Linke Parietalgegend flacher.
7.	8	1265	15,3	14,0	11,2	91,50	73,20	109,29	80,00	136,61	125,00	46,9	Die gesammte rechte Hirnhälfte steht vor der linken. Parietalhöckergegenden markirt. Linke Occipitallappenspitze entwickelter. Sut. lambdoidea markirt.
8.	8	1170	14,9	13,2	11,6	88,59	77,85	112,88	87,88	128,45	113,79	45,2	L. Parietalhöckergegend nach hinten mehr entwickelt als die rechte.
9.	9	1140	15,7	13,0	11,0	83,28	70,06	120,77	84,62	142,73	118,18	46,1	Innere Stirnwindungen wulstig vorgetrieben.
10.	12	1115	15,5	12,8	11,1	82,58	71,61	121,09	86,72	139,64	115,32	45,6	Hintere Parietalgegenden nicht gleich gewölbt.
Durchschnitt	11,1	1144,2	15,21	13,04	11,21	85,726	73,702	116,641	85,966	136,251	116,326	45,43	
						Imbecille.							
									M.				
1.	22	1290	16,5	14,3	11,7	86,67	70,91	115,38	81,82	141,03	122,22	49,0	Oberfläche uneben.
2.	57	1685	17,2	14,2	12,1	82,56	70,35	121,13	85,21	142,15	117,35	50,4	
Durchschnitt	39,5	1487,5	16,85	14,25	11,90	84,570	70,623	118,246	83,509	141,597	119,748	49,70	
									W.				
1.	29	1387	16,4	14,0	11,4	85,37	69,51	117,14	81,43	143,86	122,81	48,8	Kreuzschädel. Hinten 2 Schaltknochen. Linke Stirnlappenspitze entwickelter. R. Scheitelhöckergegend gewölbter. Stirnhirn sehr breit; vorn unten spitzer Buckel.
2.	26	1253	16,1	13,4	11,6	83,23	72,05	120,15	86,57	138,79	115,52	47,3	Stirnhirn breit, rund. Innere Stirnwindungen kammartig.
3.	21	1395	16,3	13,6	12,3	83,44	75,46	119,85	90,44	132,52	110,57	48,0	Auf den inneren Stirnwindungen Pacchionische Granulationen.
Durchschnitt	25,3	1345,0	16,27	13,67	11,77	84,014	72,342	119,020	86,101	138,233	116,151	48,03	

No.	Alter.	Cubus.	Länge.	Breite.	Höhe.	L.-B.-I.	L.-H.-I.	B.-L.-I.	B.-H.-I.	H.-L.-I.	H.-B.-I.	Umfang.	Bemerkungen.
							Epilepsie.						
							M.						
1.	27	1495	17,5	13,5	12,0	77,14	68,57	129,63	88,89	145,83	112,50	50,4	
2.	29	1840	17,8	15,0	13,2	84,27	74,16	118,67	88,00	134,85	113,64	53,5	An d. inneren Stirnwindungen oben über thalergrosser flacher Wulst.
3.	44	1510	17,2	14,6	11,7	84,88	68,02	117,81	80,14	147,01	124,79	51,1	
4.	64	1420	16,5	14,3	11,3	86,67	68,48	115,38	79,02	146,02	126,55	49,7	Kreuzschädel. Stirnhirn breit, kurz.
5.	49	1515	18,0	14,1	11,5	78,33	63,89	127,66	81,56	156,52	122,61	51,8	Linke Occipitallappenspitze entwickelter. Innere Stirnwindungen unten kammartig, oben grosse Pacchionische Granulationen.
6.	19	1534	17,3	14,0	12,1	80,92	69,94	123,57	86,43	142,98	115,70	49,6	L. Occipitallappen entwickelter.
7.	50	1410	16,8	14,3	11,3	85,12	67,26	117,48	79,02	148,67	126,55	49,2	Verlauf des Ramus a. art. m. m. vorspringend. Rechte Occipitallappenspitze entwickelter.
8.	11	1580	17,0	14,8	12,6	87,06	74,12	114,86	85,14	134,92	117,46	50,2	Convexitäten im Allgemeinen leicht uneben.
9.	50	1730	17,4	14,8	12,6	85,06	72,41	117,57	85,14	138,10	117,46	52,2	Verlauf des Ramus a. art. m. m. vorspringend.
10.	34	1400	16,2	14,7	11,4	90,74	70,37	110,20	77,55	142,11	128,95	49,9	Scheitel- namentlich aber Stirngegenden flach. Occipitallappen oben abgesetzt.
11.	28	1470	16,7	14,7	11,7	88,02	70,06	113,61	79,59	142,74	125,64	50,3	Scheitellappen gewölbt.
12.	44	1490	17,5	14,0	12,0	80,00	68,57	125,00	85,71	145,83	116,67	50,2	Linke Occipitallappenspitze übergreifend.
13.	27	1485	16,5	14,3	12,1	86,67	73,33	115,38	84,62	136,36	118,18	49,5	Verlauf des Ramus a. art. men. m. markirt.
Durchschnitt	34,3	1529,1	17,10	14,39	11,96	84,152	69,942	118,833	83,113	142,977	120,318	50,58	
							W.						
1.	60	1205	16,0	13,1	11,3	81,88	70,63	122,14	86,26	141,59	115,93	46,5	Linke Hemisphäre niedriger. L. Occipitallappenspitze entwickelter.
2.	44	1300	16,7	12,9	11,2	77,25	67,07	129,46	86,82	149,11	115,18	47,3	Linke Occipitallappenspitze ent-

													wickelter. Sutura lambdoidea angedeutet. Die mittl. Stirnwindungen kammartig. Selbstmörderin.
3.	18	1310	15,5	13,3	12,0	85,81	77,42	116,54	90,23	129,17	110,83	45,9	Occipitallappenspitzen überragen nur wenig die hinteren Kleinhirnränder. Verlauf des Ramus a. art. men. m. namentlich links erhaben. Pacchionische Granulationen.
4.	22	1245	16,4	13,9	10,7	84,76	65,24	117,99	76,98	153,27	129,91	48,1	Umgebung des Ram. a. art. men. m. erhaben.
5.	34	1140	15,0	12,8	10,7	85,33	71,33	117,19	83,59	140,19	119,63	45,1	Occipitallappenspitzen in gleicher Verticalebene mit den hinteren Kleinhirnrändern. Stirn breit, kurz, rund.
6.	61	1370	17,3	14,3	11,0	82,66	63,58	120,98	76,92	157,27	130,00	50,6	Linke Supraoccipitalgegend entwickelter.
7.	68	1305	16,4	14,3	11,3	87,20	68,90	114,69	79,02	145,13	126,55	48,6	Linke Occipitallappenspitze entwickelter. Schädelhöhe höckerig (Pacchionische Granulat.). Stirn breit.
8.	17	1300	16,1	13,7	11,8	85,09	73,29	117,52	86,13	136,44	116,10	47,3	Linke Occipitallappenspitze entwickelter. Occipitalh. oben abgesetzt. Innere Stirnwindungen kammartig (Pacchionische Granulationen).
9.	19	1220	15,9	13,5	11,2	84,91	70,44	117,77	82,96	141,96	120,54	47,1	Vordere Hälfte des Stirnhirns uneben.
10.	28	1110	14,8	13,3	11,0	89,86	74,32	111,28	82,71	134,55	120,91	45,1	Innere Stirnwindungen uneben (Pacchionische Granulationen). Skoliose der Wirbelsäule.
11.	26	1455	16,7	14,7	11,7	88,02	70,06	113,61	79,59	142,74	125,64	50,4	Stirn breit. Pacchionische Granulationen. Occipitalhöcker oben abgesetzt.
12.	53	1240	16,0	13,5	11,4	84,38	71,25	118,52	84,44	140,35	118,42	47,7	Am oberen Verlauf des Ram. a. art. men. m. je eine Pacchionische Granulation.
Durchschnitt	37,5	1166,2	16,07	13,61	11,26	84,630	70,069	118,073	82,733	142,806	120,870	47,50	

No.	Alter.	Cubus.	Länge.	Breite.	Höhe.	L.-B.-I.	L.-H.-I.	B.-L.-I.	B.-H.-I.	H.-L.-I.	H.-B.-I.	Umfang.	Bemerkungen.
							Paranoia.						
							M.						
1.	46	1265	15,9	14,1	11,2	88,68	70,44	112,77	79,43	141,96	125,89	47,6	Verlauf d. S. lambdoidea abgesetzt. L. Occipitallappen entwickelter.
2.	56	1675	17,5	14,8	12,5	84,57	71,43	118,24	84,46	140,00	118,40	52,2	Verlauf des Ram. a. a. m. m. vorspringend.
3.	46	1530	18,1	14,3	11,7	79,01	64,64	126,57	81,82	154,70	122,22	51,6	L. Occipitallappenspitze entwickelter. Hinterhirn in d. S. lambdoidea abgesetzt.
Durchschnitt	49,3	1490,0	17,17	14,40	11,80	83,873	68,728	119,236	81,944	145,509	122,034	50,47	
							W.						
1.	47	1300	16,0	13,7	11,5	85,63	71,88	116,79	83,94	139,13	119,13	47,7	
2.	31	1360	16,1	14,5	11,6	90,06	72,05	111,03	80,00	138,79	125,00	48,7	Umgebung des Ram. a. a. m. m. erhaben. R. Tub. pariet. markirter.
3.	48	1305	16,3	14,0	11,4	85,89	69,94	116,43	81,43	142,98	122,81	48,9	Stirn breit, kurz.
4.	80	1150	15,1	12,9	10,7	85,43	70,86	117,06	82,95	141,12	120,56	45,3	
5.	62	1255	16,1	13,4	11,1	83,23	68,94	120,15	82,83	145,05	120,72	47,7	L. Occipitallappenspitze entwickelter. An der S. sagittal. vorn Pacchion. Granul.
6.	27	1365	16,5	14,0	11,6	84,85	70,30	117,86	82,86	142,24	120,69	48,8	Stirn breit, kurz. Linke Occipitallappenspitze entwickelter.
7.	61	1230	16,8	13,2	10,9	78,57	64,88	127,27	82,58	154,13	121,10	48,5	Linke Occipitallappenspitze entwickelter.
8.	36	1350	17,2	13,6	11,6	79,07	67,44	126,47	85,29	148,27	117,24	49,5	Os Incae, Occipitalhöcker oben leicht abgesetzt. Stirn breit.
9.	67	1360	16,7	13,9	11,5	83,23	68,86	120,14	82,73	145,22	120,87	49,3	Linke Occipitallappenspitze entwickelter. Verlauf des R. a. a. m. m. vorspringend.
10.	31	1280	16,0	13,2	11,5	82,50	71,88	121,21	87,12	139,13	114,78	47,4	Innere Stirnwindungen kammartig.
11.	54	1125	15,2	14,0	10,5	92,11	69,08	108,57	75,00	144,76	133,33	46,6	R. Scheitelgegend entwickelter.
12.	57	1250	16,0	14,0	11,6	87,50	72,50	114,29	82,86	137,93	120,69	48,0	R. Scheitelgegend entwickelter.

13.	48	1370	16,5	13,6	11,7	82,42	70,97	121,32	86,03	141,03	116,24	48,2	Die Convexitäten hängen nach r. hinüber, Schädelbasis symmetr.
14.	38	1370	16,7	14,7	11,2	88,02	67,07	113,61	76,19	149,11	131,25	50,2	Rechte Occipitallappenspitze entwickelter. Stirn breit. Verlauf des R. a. a. m. m. vorspr.
15.	61	1400	17,2	13,0	12,1	75,58	70,35	132,31	93,08	142,15	107,44	49,1	Stirn breit, kurz.
16.	45	1320	16,9	13,4	11,2	79,29	66,27	126,12	83,58	150,89	119,64	48,6	Stirn kurz, breit. Occipitallappen nur wenig überstehend.
Durchschnitt	49,5	1299,0	16,33	13,69	11,34	83,833	69,443	119,284	82,834	144,021	120,723	47,66	
Manie.													
W.													
1.	60	1225	15,5	13,7	11,1	88,39	71,61	113,14	81,02	139,64	123,42	46,7	Rechte Parietalgegend höher.
2.	27	1300	16,2	12,8	11,5	79,01	70,99	126,56	89,84	140,87	111,30	47,1	
Durchschnitt	43,5	1262,5	15,85	13,25	11,30	83,603	71,301	119,623	85,280	140,266	117,345	46,95	
Melancholie.													
W.													
1.	24	1300	16,2	13,6	11,5	83,95	70,99	119,26	84,56	140,87	118,26	48,1	Rechte Occipitallappenspitze entwickelter. Die inneren Stirnwindungen bucklig. (Pacch. Granul.)
Dementia secundaria.													
W.													
1.	48	1125	15,6	13,0	10,7	83,33	68,59	120,00	82,31	145,79	121,50	45,8	
Dementia simplex.													
M.													
1.	52	1465	17,2	14,1	11,8	81,98	68,60	121,99	83,69	145,76	119,49	50,0	
W.													
1.	61	1290	16,6	13,7	10,7	82,53	64,46	121,17	78,10	155,14	128,03	48,8	Linke Occipitallappenspitze entwickelter. Stirn breit.
2.	29	1335	18,0	12,6	12,0	70,00	66,67	142,86	95,24	150,00	105,00	49,3	Schwedin. Langer Hinterhautslapp.
3.	49	1215	16,2	12,8	11,5	79,01	70,99	126,56	89,84	140,87	111,30	46,7	Kreuzschädel. Stirn breit.
4.	39	1180	16,8	13,0	10,2	77,38	60,71	129,23	78,46	164,71	127,45	47,8	Linke Occipitallappenspitze entwickelter. Verlauf des R. a. a. m. erhaben. Pons flach.
Durchschnitt	44,5	1255,0	16,90	13,03	11,10	77,101	65,235	129,701	85,188	152,342	117,387	47,93	

No.	Alter.	Cubus.	Länge.	Breite.	Höhe.	L.-B.-I.	L.-H.-I.	B.-L.-I.	B.-H.-I.	H.-L.-I.	H.-B.-I.	Umfang.	Bemerkungen.
Dementia postapoplectica.													
						M.							
1.	52	1505	16,7	14,5	11,9	86,83	71,26	115,17	82,07	140,34	121,85	50,3	
2.	22	1465	16,7	14,6	11,8	87,43	70,66	114,38	80,82	141,53	123,73	50,1	Linke Hirnhemisphäre weiter vorn als rechte.
Durchschnitt	37,0	1485,0	16,70	14,55	11,85	87,126	70,958	114,804	81,457	140,928	122,790	50,20	
						W.							
1.	64	1180	16,5	12,5	11,1	75,76	67,27	132,00	88,80	148,65	112,61	47,0	Linke Occipitallappenspitze entwickelter.
2.	55	1195	15,0	13,7	11,0	91,33	74,00	109,49	80,29	136,36	124,55	45,6	Parietalgegenden markirt. Im oberen Stirnhirn einige Tellen.
Durchschnitt	59,5	1187,5	15,75	13,10	11,05	83,175	70,159	120,229	84,351	142,532	118,552	46,30	
Alcoholismus chronicus.													
						M.							
1.	52	1370	16,9	13,9	11,4	82,25	67,46	121,58	82,01	148,25	121,93	49,5	Verlauf des Ram. a. a. m. m. vorgetrieben.
2.	66	1465	17,2	13,7	11,9	79,07	69,19	125,55	86,86	144,54	115,13	50,3	Verlauf des R. a. a. m. m. vorgetrieben. Im oberen Stirnhirn zwei seichte Tellen.
Durchschnitt	59,0	1417,5	17,05	13,80	11,65	80,938	68,328	123,551	84,420	146,352	118,455	49,90	
						W.							
1.	69	1575	18,0	14,3	11,6	79,44	64,44	125,87	81,12	155,17	123,28	51,8	Vordere Hirnhälfte lang u. schmal.
2.	56	1140	15,4	13,4	11,2	87,01	72,73	114,93	83,58	137,50	119,64	45,8	Linke Occipitallappenspitze entwickelter. R. Hemisphäre höher.
Durchschnitt	62,5	1357,5	16,70	13,85	11,40	82,847	68,263	120,577	82,310	146,491	121,254	48,80	

M.

1.	56	1495	17,2	14,5	11,7	84,30	68,02	118,62	80,69	147,01	123,93	50,7	
2.	29	1410	17,0	14,0	11,4	82,35	67,06	121,43	81,43	149,12	122,81	49,3	
3.	43	1800	18,2	14,4	12,4	79,12	68,13	126,39	86,11	146,76	116,13	52,4	Verlauf des R. a. a. m. m. vorspringend.
4.	36	1455	16,7	13,6	12,1	81,44	72,46	122,79	88,97	138,02	112,40	49,2	
5.	45	1375	16,3	14,2	11,5	87,12	70,55	113,31	80,99	141,74	123,48	48,9	Parietallappen vorgewölbt.
6.	51	1500	17,1	14,5	11,9	84,80	69,59	117,93	82,07	143,70	121,85	50,0	
7.	35	1360	17,6	13,5	11,5	76,70	65,34	130,37	85,19	153,04	117,39	49,3	Linke Occipitallappenspitze entwickelter. In der S. sagittalis Pacchionische Granul.
8.	49	1345	16,7	13,9	11,4	83,23	68,26	120,14	82,01	146,49	121,93	48,8	
9.	33	1405	16,6	14,6	11,6	87,95	69,88	113,70	79,45	143,10	125,86	49,9	Verlauf des R. a. a. m. m. wulstförmig.
10.	39	1600	17,4	14,4	12,2	82,76	70,11	120,83	84,72	142,62	118,03	52,0	Vor dem R. a. a. m. m. clinocephal.
11.	39	1510	17,3	14,3	12,1	82,66	69,94	120,98	84,62	142,98	118,18	50,4	Linke Occipitallappenspitze entwickelter.
12.	38	1480	16,4	14,0	11,7	85,37	71,34	117,14	83,57	140,17	199,66	49,4	Kreuzschädel. Stirn breit.
13.	41	1667	17,6	14,7	12,3	83,52	69,89	119,73	83,67	143,09	119,51	51,9	S. lambdoidea deutlich markirt.
14.	56	1580	16,6	14,3	12,5	86,14	75,30	116,08	87,41	132,80	114,40	49,5	Stirn steil.
15.	39	1520	17,2	14,9	11,7	86,63	68,02	115,44	78,52	147,01	127,35	51,3	
16.	33	1417	17,2	13,7	11,7	79,65	68,02	125,55	85,40	147,01	117,09	50,4	Linke Occipitallappenspitze entwickelter.
17.	48	1715	17,5	15,1	12,5	86,29	71,43	115,89	82,78	140,00	120,80	51,9	Linker Occipitallappen entwickelter. Parietalgegenden vorgewölbt.
18.	40	1530	18,3	13,2	12,2	72,13	66,67	138,64	92,42	150,00	108,20	51,3	Clinocephal. zwischen R. a. und p. a. m. m.
19.	35	1540	18,1	14,1	12,5	77,90	69,06	128,37	88,65	144,80	112,80	51,0	Linke Occipitallappenspitze entwickelter.
20.	42	1550	18,0	14,1	12,4	78,33	68,89	127,66	87,94	145,16	113,71	51,0	Linke Occipitallappenspitze entwickelter.
21.	38	1435	16,9	14,0	12,1	82,84	71,60	120,71	86,43	139,67	115,70	50,2	Linke Occipitallappenspitze entwickelter.
22.	44	1420	16,7	14,1	12,0	84,43	71,86	118,44	85,11	139,17	117,50	49,0	Parietallappen etwas vorgewölbt.
23.	40	1490	17,8	14,0	12,3	78,65	69,10	127,14	87,86	144,72	113,82	50,9	Stirnhirn bucklig vorspringend. Linke Occipitallappenspitze entwickelter.

No.	Alter.	Cubus.	Länge.	Breite.	Höhe.	L.-B.-I.	L.-H.-I.	B.-L.-I.	B.-H.-I.	H.-L.-I.	H.-B.-I.	Umfang.	Bemerkungen.
24.	44	1455	17,6	13,9	11,7	78,98	66,48	126,62	84,17	150,43	118,80	51,4	Stirnhirn breit.
25.	45	1480	17,1	14,7	11,4	85,96	66,67	116,33	77,55	150,00	128,95	51,1	Scheitelhirn ausgeprägt.
26.	49	1460	18,0	13,3	12,3	73,89	68,33	135,34	92,48	146,34	108,13	51,1	Verlauf des Ramus a. a. m. m. vorspringend.
27.	37	1590	17,8	13,8	12,3	77,53	69,10	128,99	89,13	144,72	112,20	51,0	
28.	50	1505	18,0	13,9	11,9	77,22	66,11	129,50	85,61	151,26	116,81	50,9	Stirn schmal.
29.	40	1590	16,9	14,7	12,0	86,98	71,01	114,97	81,63	140,83	122,50	51,1	Stirn breit.
30.	37	1385	16,8	13,4	12,1	79,76	72,02	125,37	90,30	138,84	110,74	48,8	
31.	51	1495	17,5	14,4	11,8	82,29	67,43	121,53	81,94	148,31	122,03	51,2	Stirn breit. Linke Occipitallappenspitze entwickelter.
32.	37	1585	17,3	14,3	11,9	82,66	68,79	120,98	83,22	145,38	120,17	51,7	
33.	33	1490	17,0	14,0	12,0	82,35	70,59	121,43	85,71	141,67	116,67	50,0	
34.	48	1310	16,8	13,4	11,6	79,76	69,05	125,37	86,57	144,83	115,52	47,9	Stirn kammartig.
35.	40	1405	16,8	14,3	11,3	85,12	67,26	117,48	79,02	148,67	126,55	49,4	Linkes Occipitalhirn entwickelter.
36.	44	1680	17,7	14,6	12,3	82,49	69,49	121,23	84,25	143,90	118,70	52,0	Breite Stirn, nach oben kammartig.
37.	49	1655	17,1	14,8	12,5	86,55	73,10	115,54	84,46	136,80	118,40	51,1	
38.	39	1595	17,5	14,4	11,8	82,29	67,43	121,53	81,94	148,31	122,03	51,6	Linke Occipitallappenspitze entwickelter.
39.	44	1620	18,1	14,8	12,2	81,77	67,40	122,30	82,43	148,36	121,31	52,3	Stirn spitz.
40.	54	1294	16,6	13,2	11,4	79,52	68,67	125,76	86,36	145,61	115,79	48,1	
41.	33	1685	18,0	13,9	12,2	77,22	67,78	129,49	87,77	147,54	113,93	51,5	Linke Stirnhälfte vorgetriebener (Pacchionische Granulationen).
42.	37	1425	16,5	13,8	11,2	83,64	67,88	119,57	81,16	147,32	114,29	49,4	
43.	39	1400	16,6	13,6	11,6	81,93	69,88	122,06	85,29	143,10	117,24	49,0	Linke Kleinhirnhemisphäre umfangreicher.
44.	42	1370	16,4	13,6	11,6	82,95	70,73	120,59	85,29	141,38	117,24	48,7	
45.	36	1500	16,8	13,8	11,9	82,14	70,83	121,74	86,23	141,18	115,97	49,6	
46.	44	1450	17,0	14,0	11,8	82,35	69,41	121,43	84,29	144,07	118,64	49,7	
47.	35	1695	18,7	15,2	11,9	81,28	63,64	123,03	78,29	157,14	127,73	54,3	Der ganze linke Occipitallappen grösser.
48.	38	1365	17,8	13,2	11,5	74,16	64,61	134,85	87,12	154,78	114,78	49,6	Kreuzschädel. Linke Occipitallappenspitze entwickelter.
49.	37	1435	16,6	14,6	11,5	87,95	69,28	113,70	78,77	144,35	126,09	50,2	L. Occipitallappenspitze breiter.
50.	47	1415	16,3	14,6	11,5	89,57	70,55	111,64	78,77	141,74	126,09	49,5	

51.	55	1380	18,2	13,3	11,8	73,08	64,84	136,84	88,68	154,24	112,71	51,0	Stirnhirn steil (Pacchionische Granulationen), aber niedrig.
52.	47	1550	16,7	14,4	12,2	86,23	73,05	115,97	84,72	136,89	118,03	49,8	Linker Occipitallappen und linke Kleinhirnh. stehen mehr nach hinten heraus.
53.	62	1385	17,1	13,7	11,4	80,12	66,67	124,82	83,21	150,00	120,18	49,7	Rechte Scheitelwölbung steht weiter vorn. Linker Occipitallappen entwickelter.
54.	33	1390	17,3	13,9	11,6	80,35	67,05	124,46	83,45	149,14	119,83	49,8	
55.	40	1360	16,9	13,6	11,6	80,47	68,64	124,26	85,29	145,69	117,24	49,1	
56.	38	1565	16,8	14,7	12,2	81,55	72,62	114,29	82,99	137,70	112,30	50,2	Linke Occipitallappenspitze entwickelter.
57.	37	1515	17,8	14,1	11,8	79,21	66,29	126,17	83,69	150,85	111,02	51,3	
58.	49	1425	17,0	14,0	12,0	82,35	70,59	121,43	85,71	141,67	116,67	49,6	
59.	53	1460	16,7	14,1	11,7	84,43	70,06	118,44	82,98	142,74	120,51	50,3	Kreuzschädel. Stirn breit. Linke Occipitallappensp. entwickelter.
60.	60	1475	17,1	13,8	12,2	80,70	71,35	123,91	88,41	140,16	113,11	50,0	L. Occipitallappensp. entwickelter.
61.	35	1560	17,6	14,4	11,6	81,82	65,91	122,22	80,56	151,72	124,14	51,5	R. Occipitallappensp. entwickelter.
62.	44	1600	18,0	14,1	11,9	78,33	66,11	127,66	84,40	151,26	118,56	52,3	Stirn breit. Linke Occipitallappenspitze entwickelter.
63.	45	1595	17,7	14,9	12,2	84,18	68,93	118,79	81,88	145,08	122,13	52,5	Stirn breit.
64.	29	1445	17,0	13,5	11,9	79,41	70,00	125,93	88,15	142,86	113,45	49,4	Stirn breit.
65.	46	1500	17,1	14,2	12,1	83,04	70,76	120,42	85,21	141,32	117,36	50,3	L. Schläfenlappenspitze steht weiter nach vorn als rechte.
66.	36	1355	16,7	13,8	11,9	82,63	71,26	121,01	86,23	140,34	115,97	49,1	L. Occipitallappensp. entwickelter.
67.	35	1560	17,8	14,0	12,1	78,65	67,98	127,14	86,43	147,11	115,70	50,9	Stirnhirn hoch. Linke Occipitallappenspitze entwickelter.
68.	56	1550	17,2	14,4	11,9	83,72	69,19	119,44	82,64	144,54	121,01	51,3	Linke Occipitallappenspitze greift nach rechts hinüber.
69.	69	1560	16,5	14,6	12,3	88,48	74,55	113,01	84,25	134,15	118,70	49,6	Stirn steil (Pacchionische Granulationen).
70.	35	1345	15,9	14,2	11,5	89,31	72,33	111,97	80,99	138,26	123,48	48,2	Kreuzschädel. Stirn breit. L. Occipitallappenspitze entwickelter.
71.	38	1540	17,5	14,2	12,1	81,14	69,14	123,24	85,21	144,63	117,36	50,6	L. Occipitallappensp. entwickelter.
72.	50	1380	16,6	14,2	11,2	85,54	67,47	116,90	78,87	148,21	126,79	49,8	Kreuzschädel. Stirn breit.
73.	44	1700	17,2	15,4	12,2	89,53	70,93	111,69	79,22	140,98	126,23	52,1	
Durchschnitt	42,6	1494,9	17,39	14,34	12,03	82,461	69,176	121,269	83,891	144,555	119,202	50,40	

No.	Alter.	Cubus.	Länge.	Breite.	Höhe.	L.-B.-I.	L.-H.-I.	B.-L.-I.	B.-H.-I.	H.-L.-I.	H.-B.-I.	Umfang.	Bemerkungen.
								W.					
1.	31	1310	16,4	13,7	11,9	83,54	72,56	119,71	86,86	137,81	115,13	48,5	Stirnhirn kammartig.
2.	42	1350	16,7	13,4	11,9	80,24	71,25	124,63	82,09	140,34	112,61	48,7	Stirnhirn kammartig.
3.	40	1390	16,3	13,5	12,3	82,82	75,46	120,74	91,11	132,52	109,76	48,0	Stirnhirn kammartig. Verlauf des R. a. a. m. m. erhaben.
4.	30	1240	16,4	13,2	11,7	80,49	71,34	124,24	88,64	140,17	112,82	47,3	Schädelhöhe kammartig.
5.	44	1420	16,5	13,6	12,1	82,42	73,33	121,32	88,97	126,36	112,40	48,3	Schädel der S. coron. entsprechend heraustretend, der Ausguss jedoch glatt. L. Occipitallappensp. entwickelter.
6.	33	1200	15,7	13,5	11,2	85,99	71,34	116,30	82,96	140,18	115,18	47,0	
7.	62	1300	16,9	13,8	10,9	81,66	64,50	122,46	78,98	155,05	126,61	49,2	S. lambdoidea abgesetzt.
8.	59	1185	16,0	13,1	11,1	81,88	69,31	122,14	84,73	144,14	118,02	46,8	L. Occipitallappensp. entwickelter.
9.	45	1360	16,4	13,2	11,6	80,49	70,73	124,24	87,88	141,38	113,79	47,8	L. Occipitallappensp. entwickelter.
10.	47	1360	16,8	13,9	11,4	82,74	67,86	120,86	82,01	147,37	121,93	49,0	L. Occipitallappen entwickelter. Stirn kurz, breit.
11.	46	1380	16,6	13,3	12,0	80,12	72,29	124,81	90,23	138,33	110,83	49,0	L. Occipitallappen entwickelter.
12.	35	1165	15,6	13,2	11,1	84,62	71,15	118,18	84,09	140,54	118,92	46,1	L. Occipitallappensp. entwickelter. Verlauf des R. a. a. m. m. vorspringend.
13.	33	1115	15,2	12,7	11,2	83,55	73,68	119,69	88,19	135,71	113,39	45,0	Occipitallappenspitzen u. hinterer Kleinhirnrand in gleicher Verticalebene.
14.	44	1415	17,0	14,2	11,5	83,53	67,65	119,72	80,99	147,83	123,48	50,0	Linkes Occipitalhirn entwickelter.
15.	39	1300	16,3	13,4	11,2	82,21	68,71	121,64	83,58	145,54	110,71	47,8	L. Occipitallappensp. entwickelter. Verlauf des R. a. a. m. m. vorspringend.
16.	53	1225	16,6	13,2	11,2	79,52	67,47	125,76	84,85	148,21	117,86	47,8	L. Occipitallappensp. entwickelter.
17.	49	1215	15,4	13,7	11,0	88,31	71,43	112,41	80,29	140,00	124,55	46,4	
18.	45	1220	15,7	12,2	11,7	77,71	74,52	128,68	95,12	134,19	104,27	45,3	L. Occipitallappenspitze viel mehr entwickelt. Die gesammte Convexitätenoberfläche buckelig.
19.	54	1100	15,7	13,3	10,6	84,71	67,57	118,06	79,70	149,06	125,47	46,8	Das ganze Grosshirn hängt etwas nach links.

20.	35	1335	16,4	13,0	11,3	79,27	68,90	126,15	86,92	145,13	115,04	47,7	L. Occipitallappensp. entwickelter.
21.	39	1280	16,4	13,9	11,0	84,73	67,07	127,99	79,14	149,09	126,36	48,6	L. Occipitallappensp. entwickelter. Verlauf des R. a. a. m. m. vorspringend; am inneren Ende je eine Pacchionische Granulation.
22.	32	1292	16,2	13,5	10,9	83,33	67,22	120,00	80,74	148,62	123,85	48,2	
23.	34	1145	15,2	12,5	11,3	82,24	74,37	121,60	90,40	134,51	110,62	45,0	L. Occipitallappenspitze entwickelter. Stirnhirn kurz, breit. Vordere Mitte des Hirns kammartig.
24.	33	1180	15,7	12,6	10,9	80,25	69,43	124,60	86,51	144,04	115,60	46,6	L. Occipitallappensp. nach rechts hinübergreifend. In den inneren Stirnwindungen Pacchionische Granulationen.
25.	32	1330	16,6	13,8	11,4	83,25	68,67	120,29	82,61	145,61	121,05	48,4	Verlauf des R. a. a. m. m. vorspringend.
26.	29	1155	16,0	12,5	11,5	78,13	71,88	128,00	92,00	139,13	108,70	45,7	L. Occipitallappensp. entwickelter.
27.	46	1515	17,4	14,8	11,9	85,06	68,68	117,57	80,41	146,22	124,37	51,5	L. Occipitallappensp. entwickelter. Verlauf des R. a. a. m. m. vorspringend.
28.	36	1240	16,6	13,0	11,0	78,31	66,27	127,69	84,62	150,91	118,18	47,7	
29.	36	1420	17,1	12,9	12,1	75,44	70,76	132,71	93,80	141,32	106,61	49,1	Stirnhirn nach unten kammartig.
30.	45	1285	16,0	13,5	11,1	84,38	69,38	118,52	81,48	144,14	121,62	47,5	
31.	33	1255	16,1	13,6	11,3	84,47	70,19	118,38	83,09	142,48	120,35	47.5	
32.	41	1555	16,6	14,5	12,3	87,35	74,10	114,34	84,83	134,96	117,89	49,5	Stirn spitz. (Der Schädel glich von oben einem Trigonocephalus.)
Durchschnitt	41,7	1288,0	16,27	13,38	11,43	82,237	70,252	121,599	85,425	142,336	117,148	47,75	

Dementia senilis.

M.

1.	63	1750	17,8	14,4	12,8	80,90	71,35	123,61	88,89	139,06	112,50	51,5	
2.	66	1500	18,6	14,0	11,7	75,27	62,90	132,86	83,57	158,97	119,66	52,0	Stirn breit. Linkes Occipitalhirn entwickelter.
3.	60	1610	18,2	14,2	12,1	78,02	66,48	128,17	85,21	150,41	117,36	51,8	Linkes Occipitalhirn entwickelter.
4.	72	1560	17,3	14,7	12,3	84,97	71,10	117,69	83,87	140,65	119,51	50,7	Rechte Kleinhirnh. höher.
5.	71	1465	16,4	14,4	11,8	87,80	71,95	113,89	81,95	138,98	122,03	49,0	Rechte Scheitelhöckergegend weiter vorn als linke.
6.	58	1185	16,3	13,0	11,1	79,75	68,10	125,38	85,38	146,85	117,12	46,6	Stirnhirn spitz. Linke Occipitallappenspitze entwickelter.

No.	Alter.	Cubus.	Länge.	Breite.	Höhe.	L.-B.-I.	L.-H.-I.	B.-L.-I.	B.-H.-I.	H.-L.-I.	H.-B.-I.	Umfang.	Bemerkungen.
							Epilepsie.						
							M.						
1.	27	1495	17,5	13,5	12,0	77,14	68,57	129,63	88,89	145,83	112,50	50,4	
2.	29	1840	17,8	15,0	13,2	84,27	74,16	118,67	88,00	134,85	113,64	53,5	An d. inneren Stirnwindungen oben über thalergrosser flacher Wulst.
3.	44	1510	17,2	14,6	11,7	84,88	68,02	117,81	80,14	147,01	124,79	51,1	
4.	64	1420	16,5	14,3	11,3	86,67	68,48	115,38	79,02	146,02	126,55	49,7	Kreuzschädel. Stirnhirn breit, kurz.
5.	49	1515	18,0	14,1	11,5	78,33	63,89	127,66	81,56	156,52	122,61	51,8	Linke Occipitallappenspitze entwickelter. Innere Stirnwindungen unten kammartig, oben grosse Pacchionische Granulationen.
6.	19	1534	17,3	14,0	12,1	80,92	69,94	123,57	86,43	142,98	115,70	49,6	L. Occipitallappen entwickelter.
7.	50	1410	16,8	14,3	11,3	85,12	67,26	117,48	79,02	148,67	126,55	49,2	Verlauf des Ramus a. art. m. m. vorspringend. Rechte Occipitallappenspitze entwickelter.
8.	11	1580	17,0	14,8	12,6	87,06	74,12	114,86	85,14	134,92	117,46	50,2	Convexitäten im Allgemeinen leicht uneben.
9.	50	1730	17,4	14,8	12,6	85,06	72,41	117,57	85,14	138,10	117,46	52,2	Verlauf des Ramus a. art. m. m. vorspringend.
10.	34	1400	16,2	14,7	11,4	90,74	70,37	110,20	77,55	142,11	128,95	49,9	Scheitel- namentlich aber Stirngegenden flach. Occipitallappen oben abgesetzt.
11.	28	1470	16,7	14,7	11,7	88,02	70,06	113,61	79,59	142,74	125,64	50,3	Scheitellappen gewölbt.
12.	44	1490	17,5	14,0	12,0	80,00	68,57	125,00	85,71	145,83	116,67	50,2	Linke Occipitallappenspitze übergreifend.
13.	27	1485	16,5	14,3	12,1	86,67	73,33	115,38	84,62	136,36	118,18	49,5	Verlauf des Ramus a. art. men. m. markirt.
Durchschnitt	34,3	1529,1	17,10	14,39	11,96	84,152	69,942	118,833	83,113	142,977	120,318	50,58	
							W.						
1.	60	1205	16,0	13,1	11,3	81,88	70,63	122,14	86,26	141,59	115,93	46,5	Linke Hemisphäre niedriger. L. Occipitallappenspitze entwickelter.
2.	44	1300	16,7	12,9	11,2	77,25	67,07	129,46	86,82	149,11	115,18	47,3	Linke Occipitallappenspitze ent-

													wickelter. Sutura lambdoidea angedeutet. Die mittl. Stirnwindungen kammartig. Selbstmörderin.
3.	18	1310	15,5	13,3	12,0	85,81	77,42	116,54	90,23	129,17	110,83	45,9	Occipitallappenspitzen überragen nur wenig die hinteren Kleinhirnränder. Verlauf des Ramus a. art. men. m. namentlich links erhaben. Pacchionische Granulationen.
4.	22	1245	16,4	13,9	10,7	84,76	65,24	117,99	76,98	153,27	129,91	48,1	Umgebung des Ram. a. art. men. m. erhaben.
5.	34	1140	15,0	12,8	10,7	85,33	71,33	117,19	83,59	140,19	119,63	45,1	Occipitallappenspitzen in gleicher Verticalebene mit den hinteren Kleinhirnrändern. Stirn breit, kurz, rund.
6.	61	1370	17,3	14,3	11,0	82,66	63,58	120,98	76,92	157,27	130,00	50,6	Linke Supraoccipitalgegend entwickelter.
7.	68	1305	16,4	14,3	11,3	87,20	68,90	114,69	79,02	145,13	126,55	48,6	Linke Occipitallappenspitze entwickelter. Schädelhöhe höckerig (Pacchionische Granulat.). Stirn breit.
8.	17	1300	16,1	13,7	11,8	85,09	73,29	117,52	86,13	136,44	116,10	47,3	Linke Occipitallappenspitze entwickelter. Occipitalh. oben abgesetzt. Innere Stirnwindungen kammartig (Pacchionische Granulationen).
9.	19	1220	15,9	13,5	11,2	84,91	70,44	117,77	82,96	141,96	120,54	47,1	Vordere Hälfte des Stirnhirns uneben.
10.	28	1110	14,8	13,3	11,0	89,86	74,32	111,28	82,71	134,55	120,91	45,1	Innere Stirnwindungen uneben (Pacchionische Granulationen). Skoliose der Wirbelsäule.
11.	26	1455	16,7	14,7	11,7	88,02	70,06	113,61	79,59	142,74	125,64	50,4	Stirn breit. Pacchionische Granulationen. Occipitalhöcker oben abgesetzt.
12.	53	1240	16,0	13,5	11,4	84,38	71,25	118,52	84,44	140,35	118,42	47,7	Am oberen Verlauf des Ram. a. art. men. m. je eine Pacchionische Granulation.
Durchschnitt	37,5	1166,2	16,07	13,61	11,26	84,630	70,069	118,073	82,733	142,806	120,870	47,50	

No.	Alter.	Cubus.	Länge.	Breite.	Höhe.	L.-B.-I.	L.-H.-I.	B.-L.-I.	B.-H.-I.	H.-L.-I.	H.-B.-I.	Umfang.	Bemerkungen.
							Paranoia.						
							M.						
1.	46	1265	15,9	14,1	11,2	88,68	70,44	112,77	79,43	141,96	125,89	47,6	Verlauf d. S. lambdoidea abgesetzt. L. Occipitallappen entwickelter.
2.	56	1675	17,5	14,8	12,5	84,57	71,43	118,24	84,46	140,00	118,40	52,2	Verlauf des Ram. a. a. m. m. vorspringend.
3.	46	1530	18,1	14,3	11,7	79,01	64,64	126,57	81,82	154,70	122,22	51,6	L. Occipitallappenspitze entwickelter. Hinterhirn in d. S. lambdoidea abgesetzt.
Durchschnitt	49,3	1490,0	17,17	14,40	11,80	83,873	68,728	119,236	81,944	145,509	122,034	50,47	
							W.						
1.	47	1300	16,0	13,7	11,5	85,63	71,88	116,79	83,94	139,13	119,13	47,7	
2.	31	1360	16,1	14,5	11,6	90,06	72,05	111,03	80,00	138,79	125,00	48,7	Umgebung des Ram. a. a. m. m. erhaben. R. Tub. pariet. markirter.
3.	48	1305	16,3	14,0	11,4	85,89	69,94	116,43	81,43	142,98	122,81	48,9	Stirn breit, kurz.
4.	80	1150	15,1	12,9	10,7	85,43	70,86	117,06	82,95	141,12	120,56	45,3	
5.	62	1255	16,1	13,4	11,1	83,23	68,94	120,15	82,83	145,05	120,72	47,7	L. Occipitallappenspitze entwickelter. An der S. sagittal. vorn Pacchion. Granul.
6.	27	1365	16,5	14,0	11,6	84,85	70,30	117,86	82,86	142,24	120,69	48,8	Stirn breit, kurz. Linke Occipitallappenspitze entwickelter.
7.	61	1230	16,8	13,2	10,9	78,57	64,88	127,27	82,58	154,13	121,10	48,5	Linke Occipitallappenspitze entwickelter.
8.	36	1350	17,2	13,6	11,6	79,07	67,44	126,47	85,29	148,27	117,24	49,5	Os Incae, Occipitalhöcker oben leicht abgesetzt. Stirn breit.
9.	67	1360	16,7	13,9	11,5	83,23	68,86	120,14	82,73	145,22	120,87	49,3	Linke Occipitallappenspitze entwickelter. Verlauf des R. a. a. m. m. vorspringend.
10.	31	1280	16,0	13,2	11,5	82,50	71,88	121,21	87,12	139,13	114,78	47,4	Innere Stirnwindungen kammartig.
11.	54	1125	15,2	14,0	10,5	92,11	69,08	108,57	75,00	144,76	133,33	46,6	R. Scheitelgegend entwickelter.
12.	57	1250	16,0	14,0	11,6	87,50	72,50	114,29	82,86	137,93	120,69	48,0	R. Scheitelgegend entwickelter.

13.	48	1370	16,5	13,6	11,7	82,42	70,97	121,32	86,03	141,03	116,24	48,2	Die Convexitäten hängen nach r. hinüber, Schädelbasis symmetr.
14.	38	1370	16,7	14,7	11,2	88,02	67,07	113,61	76,19	149,11	131,25	50,2	Rechte Occipitallappenspitze entwickelter. Stirn breit. Verlauf des R. a. a. m. m. vorspr.
15.	61	1400	17,2	13,0	12,1	75,58	70,35	132,31	93,08	142,15	107,44	49,1	Stirn breit, kurz.
16.	45	1320	16,9	13,4	11,2	79,29	66,27	126,12	83,58	150,89	119,64	48,6	Stirn kurz, breit. Occipitallappen nur wenig überstehend.
Durchschnitt	49,5	1299,0	16,33	13,69	11,34	83,833	69,443	119,284	82,834	144,021	120,723	47,66	
Manie.													
						W.							
1.	60	1225	15,5	13,7	11,1	88,39	71,61	113,14	81,02	139,64	123,42	46,7	Rechte Parietalgegend höher.
2.	27	1300	16,2	12,8	11,5	79,01	70,99	126,56	89,84	140,87	111,30	47,1	
Durchschnitt	43,5	1262,5	15,85	13,25	11,30	83,603	71,301	119,623	85,280	140,266	117,345	46,95	
Melancholie.													
						W.							
1.	24	1300	16,2	13,6	11,5	83,95	70,99	119,26	84,56	140,87	118,26	48,1	Rechte Occipitallappenspitze entwickelter. Die inneren Stirnwindungen bucklig. (Pacch. Granul.)
Dementia secundaria.													
						W.							
1.	48	1125	15,6	13,0	10,7	83,33	68,59	120,00	82,31	145,79	121,50	45,8	
Dementia simplex.													
						M.							
1.	52	1465	17,2	14,1	11,8	81,98	68,60	121,99	83,69	145,76	119,49	50,0	
						W.							
1.	61	1290	16,6	13,7	10,7	82,53	64,46	121,17	78,10	155,14	128,03	48,8	Linke Occipitallappenspitze entwickelter. Stirn breit.
2.	29	1335	18,0	12,6	12,0	70,00	66,67	142,86	95,24	150,00	105,00	49,3	Schwedin. Langer Hinterhautslapp.
3.	49	1215	16,2	12,8	11,5	79,01	70,99	126,56	89,84	140,87	111,30	46,7	Kreuzschädel. Stirn breit.
4.	39	1180	16,8	13,0	10,2	77,38	60,71	129,23	78,46	164,71	127,45	47,8	Linke Occipitallappenspitze entwickelter. Verlauf des R. a. a. m. erhaben. Pons flach.
Durchschnitt	44,5	1255,0	16,90	13,03	11,10	77,101	65,235	129,701	85,188	152,342	117,387	47,93	

No.	Alter.	Cubus.	Länge.	Breite.	Höhe.	L.-B.-I.	L.-H.-I.	B.-L.-I.	B.-H.-I.	H.-L.-I.	H.-B.-I.	Umfang.	Bemerkungen.
Dementia postapoplectica.													
M.													
1.	52	1505	16,7	14,5	11,9	86,83	71,26	115,17	82,07	140,34	121,85	50,3	
2.	22	1465	16,7	14,6	11,8	87,43	70,66	114,38	80,82	141,53	123,73	50,1	Linke Hirnhemisphäre weiter vorn als rechte.
Durchschnitt	37,0	1485,0	16,70	14,55	11,85	87,126	70,958	114,804	81,457	140,928	122,790	50,20	
W.													
1.	64	1180	16,5	12,5	11,1	75,76	67,27	132,00	88,80	148,65	112,61	47,0	Linke Occipitallappenspitze entwickelter.
2.	55	1195	15,0	13,7	11,0	91,33	74,00	109,49	80,29	136,36	124,55	45,6	Parietalgegenden markirt. Im oberen Stirnhirn einige Tellen.
Durchschnitt	59,5	1187,5	15,75	13,10	11,05	83,175	70,159	120,229	84,351	142,532	118,552	46,30	
Alcoholismus chronicus.													
M.													
1.	52	1370	16,9	13,9	11,4	82,25	67,46	121,58	82,01	148,25	121,93	49,5	Verlauf des Ram. a. a. m. m. vorgetrieben.
2.	66	1465	17,2	13,7	11,9	79,07	69,19	125,55	86,86	144,54	115,13	50,3	Verlauf des R. a. a. m. m. vorgetrieben. Im oberen Stirnhirn zwei seichte Tellen.
Durchschnitt	59,0	1417,5	17,05	13,80	11,65	80,938	68,328	123,551	84,420	146,352	118,455	49,90	
W.													
1.	69	1575	18,0	14,3	11,6	79,44	64,44	125,87	81,12	155,17	123,28	51,8	Vordere Hirnhälfte lang u. schmal.
2.	56	1140	15,4	13,4	11,2	87,01	72,73	114,93	83,58	137,50	119,64	45,8	Linke Occipitallappenspitze entwickelter. R. Hemisphäre höher.
Durchschnitt	62,5	1357,5	16,70	13,85	11,40	82,847	68,263	120,577	82,310	146,491	121,254	48,80	

M.

1.	56	1495	17,2	14,5	11,7	84,30	68,02	118,62	80,69	147,01	123,93	50,7	
2.	29	1410	17,0	14,0	11,4	82,35	67,06	121,43	81,43	149,12	122,81	49,3	
3.	43	1800	18,2	14,4	12,4	79,12	68,13	126,39	86,11	146,76	116,13	52,4	Verlauf des R. a. a. m. m. vorspringend.
4.	36	1455	16,7	13,6	12,1	81,44	72,46	122,79	88,97	138,02	112,40	49,2	
5.	45	1375	16,3	14,2	11,5	87,12	70,55	113,31	80,99	141,74	123,48	48,9	Parietallappen vorgewölbt.
6.	51	1500	17,1	14,5	11,9	84,80	69,59	117,93	82,07	143,70	121,85	50,0	
7.	35	1360	17,6	13,5	11,5	76,70	65,34	130,37	85,19	153,04	117,39	49,3	Linke Occipitallappenspitze entwickelter. In der S. sagittalis Pacchionische Granul.
8.	49	1345	16,7	13,9	11,4	83,23	68,26	120,14	82,01	146,49	121,93	48,8	
9.	33	1405	16,6	14,6	11,6	87,95	69,88	113,70	79,45	143,10	125,86	49,9	Verlauf des R. a. a. m. m. wulstförmig.
10.	39	1600	17,4	14,4	12,2	82,76	70,11	120,83	84,72	142,62	118,03	52,0	Vor dem R. a. a. m. m. clinocephal.
11.	39	1510	17,3	14,3	12,1	82,66	69,94	120,98	84,62	142,98	118,18	50,4	Linke Occipitallappenspitze entwickelter.
12.	38	1480	16,4	14,0	11,7	85,37	71,34	117,14	83,57	140,17	199,66	49,4	Kreuzschädel. Stirn breit.
13.	41	1667	17,6	14,7	12,3	83,52	69,89	119,73	83,67	143,09	119,51	51,9	S. lambdoidea deutlich markirt.
14.	56	1580	16,6	14,3	12,5	86,14	75,30	116,08	87,41	132,80	114,40	49,5	Stirn steil.
15.	39	1520	17,2	14,9	11,7	86,63	68,02	115,44	78,52	147,01	127,35	51,3	
16.	33	1417	17,2	13,7	11,7	79,65	68,02	125,55	85,40	147,01	117,09	50,4	Linke Occipitallappenspitze entwickelter.
17.	48	1715	17,5	15,1	12,5	86,29	71,43	115,89	82,78	140,00	120,80	51,9	Linker Occipitallappen entwickelter. Parietalgegenden vorgewölbt.
18.	40	1530	18,3	13,2	12,2	72,13	66,67	138,64	92,42	150,00	108,20	51,3	Clinocephal. zwischen R. a. und p. a. m. m.
19.	35	1540	18,1	14,1	12,5	77,90	69,06	128,37	88,65	144,80	112,80	51,0	Linke Occipitallappenspitze entwickelter.
20.	42	1550	18,0	14,1	12,4	78,33	68,89	127,66	87,94	145,16	113,71	51,0	Linke Occipitallappenspitze entwickelter.
21.	38	1435	16,9	14,0	12,1	82,84	71,60	120,71	86,43	139,67	115,70	50,2	Linke Occipitallappenspitze entwickelter.
22.	44	1420	16,7	14,1	12,0	84,43	71,86	118,44	85,11	139,17	117,50	49,0	Parietallappen etwas vorgewölbt.
23.	40	1490	17,8	14,0	12,3	78,65	69,10	127,14	87,86	144,72	113,82	50,9	Stirnhirn bucklig vorspringend. Linke Occipitallappenspitze entwickelter.

No.	Alter.	Cubus.	Länge.	Breite.	Höhe.	L.-B.-I.	L.-H.-I.	B.-L.-I.	B.-H.-I.	H.-L.-I.	H.-B.-I.	Umfang.	Bemerkungen.
24.	44	1455	17,6	13,9	11,7	78,98	66,48	126,62	84,17	150,43	118,80	51,4	Stirnbirn breit.
25.	45	1480	17,1	14,7	11,4	85,96	66,67	116,33	77,55	150,00	128,95	51,1	Scheitelhirn ausgeprägt.
26.	49	1460	18,0	13,3	12,3	73,89	68,33	135,34	92,48	146,34	108,13	51,1	Verlauf des Ramus a. a. m. m. vorspringend.
27.	37	1590	17,8	13,8	12,3	77,53	69,10	128,99	89,13	144,72	112,20	51,0	
28.	50	1505	18,0	13,9	11,9	77,22	66,11	129,50	85,61	151,26	116,81	50,9	Stirn schmal.
29.	40	1590	16,9	14,7	12,0	86,98	71,01	114,97	81,63	140,83	122,50	51,1	Stirn breit.
30.	37	1385	16,8	13,4	12,1	79,76	72,02	125,37	90,30	138,84	110,74	48,8	
31.	51	1495	17,5	14,4	11,8	82,29	67,43	121,53	81,94	148,31	122,03	51,2	Stirn breit. Linke Occipitallappenspitze entwickelter.
32.	37	1585	17,3	14,3	11,9	82,66	68,79	120,98	83,22	145,38	120,17	51,7	
33.	33	1490	17,0	14,0	12,0	82,35	70,59	121,43	85,71	141,67	116,67	50,0	
34.	48	1310	16,8	13,4	11,6	79,76	69,05	125,37	86,57	144,83	115,52	47,9	Stirn kammartig.
35.	40	1405	16,8	14,3	11,3	85,12	67,26	117,48	79,02	148,67	126,55	49,4	Linkes Occipitalhirn entwickelter.
36.	44	1680	17,7	14,6	12,3	82,49	69,49	121,23	84,25	143,90	118,70	52,0	Breite Stirn, nach oben kammartig.
37.	49	1655	17,1	14,8	12,5	86,55	73,10	115,54	84,46	136,80	118,40	51,1	
38.	39	1595	17,5	14,4	11,8	82,29	67,43	121,53	81,94	148,31	122,03	51,6	Linke Occipitallappenspitze entwickelter.
39.	44	1620	18,1	14,8	12,2	81,77	67,40	122,30	82,43	148,36	121,31	52,3	Stirn spitz.
40.	54	1294	16,6	13,2	11,4	79,52	68,67	125,76	86,36	145,61	116,79	48,1	
41.	33	1685	18,0	13,9	12,2	77,22	67,78	129,49	87,77	147,54	113,93	51,5	Linke Stirnhälfte vorgetriebener (Pacchionische Granulationen).
42.	37	1425	16,5	13,8	11,2	83,64	67,88	119,57	81,16	147,32	114,29	49,4	
43.	39	1400	16,6	13,6	11,6	81,93	69,88	122,06	85,29	143,10	117,24	49,0	Linke Kleinhirnhemisphäre umfangreicher.
44.	42	1370	16,4	13,6	11,6	82,95	70,73	120,59	85,29	141,38	117,24	48,7	
45.	36	1500	16,8	13,8	11,9	82,14	70,83	121,74	86,23	141,18	115,97	49,6	
46.	44	1450	17,0	14,0	11,8	82,35	69,41	121,43	84,29	144,07	118,64	49,7	
47.	35	1695	18,7	15,2	11,9	81,28	63,64	123,03	78,29	157,14	127,73	54,3	Der ganze linke Occipitallappen grösser.
48.	38	1365	17,8	13,2	11,5	74,16	64,61	134,85	87,12	154,78	114,78	49,6	Kreuzschädel. Linke Occipitallappenspitze entwickelter.
49.	37	1435	16,6	14,6	11,5	87,95	69,28	113,70	78,77	144,35	126,09	50,2	L. Occipitallappenspitze breiter.
50.	47	1415	16,3	14,6	11,5	89,57	70,55	111,64	78,77	141,74	126,09	49,5	

51.	55	1380	18,2	13,3	11,8	73,08	64,84	136,84	88,68	154,24	112,71	51,0	Stirnhirn steil (Pacchionische Granulationen), aber niedrig.
52.	47	1550	16,7	14,4	12,2	86,23	73,05	115,97	84,72	136,89	118,03	49,8	Linker Occipitallappen und linke Kleinhirnh. stehen mehr nach hinten heraus.
53.	62	1385	17,1	13,7	11,4	80,12	66,67	124,82	83,21	150,00	120,18	49,7	Rechte Scheitelwölbung steht weiter vorn. Linker Occipitallappen entwickelter.
54.	33	1390	17,3	13,9	11,6	80,35	67,05	124,46	83,45	149,14	119,83	49,8	
55.	40	1360	16,9	13,6	11,6	80,47	68,64	124,26	85,29	145,69	117,24	49,1	
56.	38	1565	16,8	14,7	12,2	81,55	72,62	114,29	82,99	137,70	112,30	50,2	Linke Occipitallappenspitze entwickelter.
57.	37	1515	17,8	14,1	11,8	79,21	66,29	126,17	83,69	150,85	111,02	51,3	
58.	49	1425	17,0	14,0	12,0	82,35	70,59	121,43	85,71	141,67	116,67	49,6	
59.	53	1460	16,7	14,1	11,7	84,43	70,06	118,44	82,98	142,74	120,51	50,3	Kreuzschädel. Stirn breit. Linke Occipitallappensp. entwickelter.
60.	60	1475	17,1	13,8	12,2	80,70	71,35	123,91	88,41	140,16	113,11	50,0	L. Occipitallappensp. entwickelter.
61.	35	1560	17,6	14,4	11,6	81,82	65,91	122,22	80,56	151,72	124,14	51,5	R. Occipitallappensp. entwickelter.
62.	44	1600	18,0	14,1	11,9	78,33	66,11	127,66	84,40	151,26	118,56	52,3	Stirn breit. Linke Occipitallappenspitze entwickelter.
63.	45	1595	17,7	14,9	12,2	84,18	68,93	118,79	81,88	145,08	122,13	52,5	Stirn breit.
64.	29	1445	17,0	13,5	11,9	79,41	70,00	125,93	88,15	142,86	113,45	49,4	Stirn breit.
65.	46	1500	17,1	14,2	12,1	83,04	70,76	120,42	85,21	141,32	117,36	50,3	L. Schläfenlappenspitze steht weiter nach vorn als rechte.
66.	36	1355	16,7	13,8	11,9	82,63	71,26	121,01	86,23	140,34	115,97	49,1	L. Occipitallappensp. entwickelter.
67.	35	1560	17,8	14,0	12,1	78,65	67,98	127,14	86,43	147,11	115,70	50,9	Stirnhirn hoch. Linke Occipitallappenspitze entwickelter.
68.	56	1550	17,2	14,4	11,9	83,72	69,19	119,44	82,64	144,54	121,01	51,3	Linke Occipitallappenspitze greift nach rechts hinüber.
69.	69	1560	16,5	14,6	12,3	88,48	74,55	113,01	84,25	134,15	118,70	49,6	Stirn steil (Pacchionische Granulationen).
70.	35	1345	15,9	14,2	11,5	89,31	72,33	111,97	80,99	138,26	123,48	48,2	Kreuzschädel. Stirn breit. L. Occipitallappenspitze entwickelter.
71.	38	1540	17,5	14,2	12,1	81,14	69,14	123,24	85,21	144,63	117,36	50,6	L. Occipitallappensp. entwickelter.
72.	50	1380	16,6	14,2	11,2	85,54	67,47	116,90	78,87	148,21	126,79	49,8	Kreuzschädel. Stirn breit.
73.	44	1700	17,2	15,4	12,2	89,53	70,93	111,69	79,22	140,98	126,23	52,1	
Durchschnitt	42,6	1494,9	17,39	14,34	12,03	82,461	69,176	121,269	83,891	144,555	119,202	50,40	

No.	Alter.	Cubus.	Länge.	Breite.	Höhe.	L.-B.-I.	L.-H.-I.	B.-L.-I.	B.-H.-I.	H.-L.-I.	H.-B.-I.	Umfang.	Bemerkungen.
								W.					
1.	31	1310	16,4	13,7	11,9	83,54	72,56	119,71	86,86	137,81	115,13	48,5	Stirnhirn kammartig.
2.	42	1350	16,7	13,4	11,9	80,24	71,25	124,63	82,09	140,34	112,61	48,7	Stirnhirn kammartig.
3.	40	1390	16,3	13,5	12,3	82,82	75,46	120,74	91,11	132,52	109,76	48,0	Stirnhirn kammartig. Verlauf des R. a. a. m. m. erhaben.
4.	30	1240	16,4	13,2	11,7	80,49	71,34	124,24	88,64	140,17	112,82	47,3	Schädelhöhe kammartig.
5.	44	1420	16,5	13,6	12,1	82,42	73,33	121,32	88,97	126,36	112,40	48,3	Schädel der S. coron. entsprechend heraustretend, der Ausguss jedoch glatt. L. Occipitallappensp. entwickelter.
6.	33	1200	15,7	13,5	11,2	85,99	71,34	116,30	82,96	140,18	115,18	47,0	
7.	62	1300	16,9	13,8	10,9	81,66	64,50	122,46	78,98	155,05	126,61	49,2	S. lambdoidea abgesetzt.
8.	59	1185	16,0	13,1	11,1	81,88	69,31	122,14	84,73	144,14	118,02	46,8	L. Occipitallappensp. entwickelter.
9.	45	1360	16,4	13,2	11,6	80,49	70,73	124,24	87,88	141,38	113,79	47,8	L. Occipitallappensp. entwickelter.
10.	47	1360	16,8	13,9	11,4	82,74	67,86	120,86	82,01	147,37	121,93	49,0	L. Occipitallappen entwickelter. Stirn kurz, breit.
11.	46	1380	16,6	13,3	12,0	80,12	72,29	124,81	90,23	138,33	110,83	49,0	L. Occipitallappen entwickelter.
12.	35	1165	15,6	13,2	11,1	84,62	71,15	118,18	84,09	140,54	118,92	46,1	L. Occipitallappensp. entwickelter. Verlauf des R. a. a. m. m. vorspringend.
13.	33	1115	15,2	12,7	11,2	83,55	73,68	119,69	88,19	135,71	113,39	45,0	Occipitallappenspitzen u. hinterer Kleinhirnrand in gleicher Verticalebene.
14.	44	1415	17,0	14,2	11,5	83,53	67,65	119,72	80,99	147,83	123,48	50,0	Linkes Occipitalhirn entwickelter.
15.	39	1300	16,3	13,4	11,2	82,21	68,71	121,64	83,58	145,54	110,71	47,8	L. Occipitallappensp. entwickelter. Verlauf des R. a. a. m. m. vorspringend.
16.	53	1225	16,6	13,2	11,2	79,52	67,47	125,76	84,85	148,21	117,86	47,8	L. Occipitallappensp. entwickelter.
17.	49	1215	15,4	13,7	11,0	88,31	71,43	112,41	80,29	140,00	124,55	46,4	
18.	45	1220	15,7	12,2	11,7	77,71	74,52	128,68	95,12	134,19	104,27	45,3	L. Occipitallappenspitze viel mehr entwickelt. Die gesammte Convexitätenoberfläche buckelig.
19.	54	1100	15,7	13,3	10,6	84,71	67,57	118,06	79,70	149,06	125,47	46,8	Das ganze Grosshirn hängt etwas nach links.

20.	35	1335	16,4	13,0	11,3	79,27	68,90	126,15	86,92	145,13	115,04	47,7	L. Occipitallappensp. entwickelter.
21.	39	1280	16,4	13,9	11,0	84,73	67,07	127,99	79,14	149,09	126,36	48,6	L. Occipitallappensp. entwickelter. Verlauf des R. a. a. m. m. vorspringend; am inneren Ende je eine Pacchionische Granulation.
22.	32	1292	16,2	13,5	10,9	83,33	67,22	120,00	80,74	148,62	123,85	48,2	
23.	34	1145	15,2	12,5	11,3	82,24	74,37	121,60	90,40	134,51	110,62	45,0	L. Occipitallappenspitze entwickelter. Stirnhirn kurz, breit. Vordere Mitte des Hirns kammartig.
24.	33	1180	15,7	12,6	10,9	80,25	69,43	124,60	86,51	144,04	115,60	46,6	L. Occipitallappensp. nach rechts hinübergreifend. In den inneren Stirnwindungen Pacchionische Granulationen.
25.	32	1330	16,6	13,8	11,4	83,25	68,67	120,29	82,61	145,61	121,05	48,4	Verlauf des R. a. a. m. m. vorspringend.
26.	29	1155	16,0	12,5	11,5	78,13	71,88	128,00	92,00	139,13	108,70	45,7	L. Occipitallappensp. entwickelter.
27.	46	1515	17,4	14,8	11,9	85,06	68,68	117,57	80,41	146,22	124,37	51,5	L. Occipitallappensp. entwickelter. Verlauf des R. a. a. m. m. vorspringend.
28.	36	1240	16,6	13,0	11,0	78,31	66,27	127,69	84,62	150,91	118,18	47,7	
29.	36	1420	17,1	12,9	12,1	75,44	70,76	132,71	93,80	141,32	106,61	49,1	Stirnhirn nach unten kammartig.
30.	45	1285	16,0	13,5	11,1	84,38	69,38	118,52	81,48	144,14	121,62	47,5	
31.	33	1255	16,1	13,6	11,3	84,47	70,19	118,38	83,09	142,48	120,35	47.5	
32.	41	1555	16,6	14,5	12,3	87,35	74,10	114,34	84,83	134,96	117,89	49,5	Stirn spitz. (Der Schädel glich von oben einem Trigonocephalus.)
Durchschnitt	41,7	1288,0	16,27	13,38	11,43	82,237	70,252	121,599	85,425	142,336	117,148	47,75	

Dementia senilis.

M.

1.	63	1750	17,8	14,4	12,8	80,90	71,35	123,61	88,89	139,06	112,50	51,5	
2.	66	1500	18,6	14,0	11,7	75,27	62,90	132,86	83,57	158,97	119,66	52,0	Stirn breit. Linkes Occipitalhirn entwickelter.
3.	60	1610	18,2	14,2	12,1	78,02	66,48	128,17	85,21	150,41	117,36	51,8	Linkes Occipitalhirn entwickelter.
4.	72	1560	17,3	14,7	12,3	84,97	71,10	117,69	83,87	140,65	119,51	50,7	Rechte Kleinhirnh. höher.
5.	71	1465	16,4	14,4	11,8	87,80	71,95	113,89	81,95	138,98	122,03	49,0	Rechte Scheitelhöckergegend weiter vorn als linke.
6.	58	1185	16,3	13,0	11,1	79,75	68,10	125,38	85,38	146,85	117,12	46,6	Stirnhirn spitz. Linke Occipitallappenspitze entwickelter.

No.	Alter.	Cubus.	Länge.	Breite.	Höhe.	L.-B.-I.	L.-H.-I.	B.-L.-I.	B.-H.-I.	H.-L.-I.	H.-B.-I.	Umfang.	Bemerkungen.
7.	78	1367	17,1	14,0	11,7	81,87	68,42	122,15	83,57	146,15	119,66	49,8	Rechte Kleinhirnh. nach hinten mehr vorspringend als linke. L. Occipitallappensp. entwickelter.
8.	64	1545	18,0	14,4	12,0	80,00	66,67	125,00	83,33	150,00	120,00	51,7	Stirnhirn breit. Linke Occipitallappenspitze viel mehr entwickelt als rechte.
9.	77	1475	17,5	14,0	11,9	80,00	68,00	125,00	85,00	147,06	117,65	50,5	Stirn spitz. L. Occipitallappensp. mehr vorspringend, als rechte.
Durchschnitt	67,6	1493,3	17,47	14,12	11,93	80,882	68,346	123,733	84,491	146,376	118,324	50,40	
									W.				
1.	86	1275	16,1	13,6	10,7	84,47	66,46	118,38	78,68	150,47	127,10	47,5	
2.	78	1375	16,5	13,6	11,2	82,42	67,88	121,32	82,35	147,32	121,43	48,7	Kreuzschädel. Stirnhirn breit.
3.	78	1250	16,3	12,8	11,2	78,53	68,71	127,34	87,50	145,54	114,29	47,7	
4.	72	1370	16,6	14,1	11,4	84,34	68,67	117,73	80,85	145,61	123,68	49,5	Stirnhirn breit.
5.	?	1475	17,0	14,0	11,8	82,35	69,41	121,43	84,29	144,07	118,47	49,7	Convexitätenoberfl. bucklig. Stirnhirn breit.
6.	81	1495	17,0	14,0	11,7	82,35	71,18	121,43	83,57	145,30	119,66	49,6	Rechts und links der mittleren S. sagitt. je ein kammartiger Vorsprung.
7.	78	1290	15,7	13,7	11,6	87,26	73,89	114,60	84,06	135,34	118,10	47,2	Innere Stirnwind. oben kammartig.
8.	62	1150	15,4	13,3	11,0	86,36	71,43	115,79	82,71	140,00	120,91	46,0	Linke Grosshirnhemisphäre flacher. Linke Occipitallappenspitze entwickelter.
9.	86	1200	15,8	13,2	11,6	83,54	73,42	119,70	86,57	136,21	113,79	47,0	Stirn breit, kurz. Linke Occipitallappenspitze entwickelter.
10.	66	1240	15,8	13,5	11,3	85,44	71,51	117,04	83,80	130,97	119,47	47,2	Kreuzschädel. Sut. cor. am Schädel vorgewölbt, nicht am Ausguss. Stirnhirn breit, kurz, steil.
11.	66	1310	16,5	14,0	11,1	84,85	67,27	117,86	79,29	148,65	126,13	48,7	
12.	72	995	15,7	13,1	11,1	83,44	70,70	112,21	84,73	141,44	118,02	45,9	Am oberen Ende des R. p. a. m. m. je eine Pacchionische Granulation.
13.	76	1240	16,4	12,4	11,7	76,04	71,34	132,31	94,35	140,17	105,98	46,7	Innere Stirnwind. oben erhaben.

14.	68	1440	17,7	14,1	11,3	79,66	63,84	125,53	80,14	156,64	124,78	50,8	Verlauf der innern Stirnwindungen, namentlich links, erhaben.
15.	78	1410	17,3	14,0	11,7	80,92	67,63	123,27	83,58	147,86	119,66	50,2	
16.	78	1367	17,2	13,4	12,0	77,91	69,76	128,33	89,55	143,33	111,67	49,3	L. Occipitallappensp. entwickelter.
17.	92	1320	16,9	13,5	11,8	79,88	69,23	125,19	87,41	143,22	114,41	48,4	Stirn breit. Linke Occipitallappenspitze entwickelter.
18.	78	1180	16,7	13,2	10,9	79,04	65,27	126,52	82,58	153,21	121,11	47,5	L. Occipitallappensp. entwickelter.
19.	70	1265	15,8	13,8	11,3	87,34	71,52	114,49	81,88	139,82	122,12	47,4	An d. innern Stirnwindungen oben Pacchionische Granulationen.
20.	68	1340	16,9	13,9	11,3	82,25	66,86	121,58	81,29	149,56	123,01	49,4	Linkes Occipitalhirn entwickelter.
21.	70	1440	17,1	14,1	11,6	82,46	67,84	121,28	82,27	147,41	121,55	50,2	Stirn breit. Verlauf des R. a. a. m. m. erhaben.
22.	84	1355	16,5	14,2	11,3	86,06	68,48	109,15	79,58	146,02	126,02	48,8	
23.	80	1305	16,1	13,3	11,8	82,61	73,29	121,05	88,72	136,44	112,71	46,9	Stirn kurz und breit.
24.	69	1255	15,9	13,2	11,4	82,49	71,70	120,45	86,36	139,47	115,79	46,4	
25.	78	1195	16,2	12,6	11,0	77,78	67,90	120,63	87,30	145,45	114,55	46,3	In der oberen Hälfte der innern Stirnwindungen Pacchion. Gran.
26.	72	1250	16,1	13,5	10,9	83,85	67,70	119,26	80,74	147,71	123,85	47,8	Linke Grosshirnhemisphäre seitlich flacher.
27.	77	1375	16,6	13,8	11,3	83,13	68,07	113,04	81;88	146,90	122,12	49,1	
28.	93	1275	16,2	13,3	11,8	82,10	72,84	121,80	88,72	137,29	112,71	47,0	Linker Occipitallappen entwickelter. Das Grosshirn hängt nach links hinüber.
29.	65	1470	17,3	13,9	11,8	80,35	68,21	124,46	84,89	146,61	118,31	50,2	L. Occipitallappensp. entwickelter.
30.	53	1400	16,8	14,8	10,8	88,10	64,29	113,54	72,97	155,55	137,37	50,7	Stirn breit.
31.	61	1315	16,2	14,0	11,0	86,42	67,90	115,71	78,57	147,27	127,27	49,1	Stirn breit.
32.	77	1225	16,3	13,3	11,0	81,60	67,48	122,56	82,71	148,18	120,91	48,1	Stirn breit. Linke Occipitallappenspitze entwickelter.
33.	78	1290	15,8	13,2	11,2	83,54	70,89	119,70	84,85	141,07	117,85	48,0	
34.	70	1310	16,0	13,8	12,0	86,25	75,00	115,86	86,96	133,33	115,00	47,5	Die rechte Grosshirnhemisphäre grösser und mehr zurückstehend.
35.	60	1175	16,3	12,8	11,1	78,53	68,10	127,34	86,72	146,85	115,32	47,1	Kreuzschädel. Stirn breit. Rechte Occipitallappensp. entwickelter.
36.	70	1090	15,6	13,2	10,8	84,61	69,23	118,08	81,82	144,44	122,22	46,4	Am knöchernen Schädel Impressio supraoccipit. Am Ausguss gleichfalls.
Durchschnitt	73,1	1311,4	16,40	13,59	11,35	82,866	69,207	120,676	83,517	144,493	119,736	49,66	

Durchschnitt sämmtlicher Krankheitsformen-Durchschnitte.

Krankheitsform.	Zahl d. Fälle.	Alter.	Cubus.	Länge.	Breite.	Höhe.	L.-B.-I.	L.-H.-I.	B.-L.-I.	B.-H.-I.	H.-L.-I.	H.-B.-I.	Umfang.
M.													
Idiotie	16	16,1	1437,8	16,44	13,76	11,87	83,698	72,202	119,477	86,265	138,500	115,922	48,15
Imbecillität . . .	2	39,5	1487,5	16,85	14,25	11,90	84,570	70,623	118,246	83,509	141,579	119,748	49,70
Epilepsie	13	34,3	1529,1	17,10	14,39	11,96	84,152	69,942	118,833	83,113	142,977	120,318	50,58
Paranoia	3	49,3	1490,0	17,17	14,40	11,80	83,873	68,728	119,236	81,944	145,509	122,034	50,47
Dement. simpl. . .	1	52,0	1465,0	17,20	14,10	11,80	81,980	68,600	121,990	83,690	145,760	119,490	50,00
D. postapopl. . .	2	37,0	1485,0	16,70	14,55	11,85	87,126	70,958	114,804	81,457	140,928	122,790	50,20
Alcoholism. chr. .	2	59,0	1417,5	17,05	13,80	11,65	80,938	68,328	123,551	84,420	146,352	118,455	49,90
Dem. paralyt. . .	73	42,6	1494,9	17,39	14,34	12,03	82,461	69,176	121,269	83,891	144,555	119,202	50,40
Dem. senilis . . .	9	67,6	1493,3	17,47	14,12	11,93	80,882	68,346	123,733	84,491	146,376	118,324	50,40
Gesammtdurchschnitt aus	121	44,1	1477,8	17,04	14,19	11,86	83,275	69,601	120,085	83,580	143,676	119,646	49,98
W.													
Idiotie	10	11,1	1144,2	15,21	13,04	11,21	85,726	73,702	116,641	85,966	136,251	116,326	45,43
Imbecillität . . .	3	25,3	1345,0	16,27	13,67	11,77	84,014	72,342	119,020	86,101	138,233	116,151	48,03
Epilepsie	12	37,5	1266,2	16,07	13,61	11,26	84,630	70,069	118,073	82,733	142,806	120,870	47,50
Paranoia	16	49,5	1299,0	16,33	13,69	11,34	83,833	69,443	119,284	82,834	144,021	120,723	47,66
Manie	2	43,5	1262,5	15,85	13,25	11,30	83,603	71,301	119,789	85,283	140,266	117,345	46,95
Melancholie . . .	1	24,0	1300,0	16,20	13,60	11,50	83,950	70,990	119,260	84,560	140,870	118,260	48,10
Dement. secund. .	1	48,0	1125,0	15,60	13,00	10,70	83,330	68,590	120,000	82,310	145,790	121,500	45,80
Dement. simpl. . .	4	44,5	1255,0	16,90	13,00	11,10	77,101	65,235	129,701	85,188	152,342	117,387	47,93
D. postapopl. . .	2	49,5	1187,5	15,75	13,10	11,05	83,175	70,159	120,229	84,351	142,532	118,552	46,30
Alcohol. chron. . .	2	62,5	1357,5	16,70	13,85	11,40	82,847	68,263	120,577	82,310	146,491	121,254	48,80
Dem. paralyt. . .	32	41,7	1288,0	16,27	13,38	11,43	82,237	70,252	121,599	85,425	142,336	117,148	47,75
Dem. senilis . . .	36	73,1	1311,4	16,40	13,59	11,35	82,866	69,207	120,676	83,517	144,493	119,736	49,66
Gesammtdurchschnitt aus	121	43,4	1261,8	16,13	13,40	11,28	83,013	69,932	120,463	84,242	142,997	118,706	47,49

Erwachsener geistig Gesunder. M.

No.	Alter.	Cubus.	Länge.	Breite.	Höhe.	L.-B.-I.	L.-H.-I.	B.-L.-I.	B.-H.-I.	H.-L.-I.	H.-B.-I.	Umfang.	Bemerkungen.
1.	26	1450	16,90	14,00	12,00	82,84	71,01	120,71	85,71	139,17	116,67	50,0	Suicida.
Neugebornes Kind. W.													
1.	Neugeboren.	400	11,00	9,20	7,60	83,64	69,09	119,57	82,61	144,74	121,05	32,1	Occipitallapp. überragen beträchtlich das Kleinhirn. Parietalhöckergegend flach. Stirn breit

Krankheitsformen, welche es mit einer krankhaften Entwickelung des Gehirns zu thun haben:

	Vom grossen Gehirn in mm		
	die Länge.	die Breite.	die Höhe.
1. Gauss	185	141	125
2. Normaler Deutscher . .	168	131	125
3. Tunguse	165	143	116
4. Russe	167	131	120
5. Neger aus Darfur . . .	175	128	115
6. 44jähr. Mikroceph. . . .	121	96	77
7. 31jähr. Mikroceph. . . .	102	66	71
8. 26jähr. Mikroceph. . . .	101	65	73
9. 20jähr. Mikroceph. . . .	118	90	69
10. Alter Orangutang . . .	101	108	87
11. Mühler, 33jähr. Mikrocephalin	90	95	56

Ueber die normale äussere Gestalt des Gehirns selbst war auch nicht viel in der Literatur zu finden, desto mehr allerdings sorgfältige Beschreibungen der Schädelkapsel, welche ja mit der des Schädelinnern auch eine Beschreibung der Hirncontouren involviren. Eine recht gute Schilderung der äusseren Gestalt des Gehirns enthält aber Burdach: „Vom Bau und Leben des Gehirns", 1819 2. Bd. S. 5. Im Uebrigen werden auch die von mir beigefügten Abbildungen zeigen, welchen Schwankungen die Gestalt des Schädelinnern, sicherlich auch innerhalb des Normalen unterworfen ist.

Gehe ich nun wieder zu meinem Material über, so weisen die M.-Idioten trotz der beiden colossalen Hydrocephalen unter den M.-Krankheitsformen-Durchschnitten doch noch die geringste Länge und Breite auf; eine geringere Höhe haben allerdings noch vier M.-Formen. Die W.-Idioten haben die geringste Länge unter den Durchschnitten aller W.-Krankheitsformen; hinter ihrer Breite und Höhe aber bleiben noch je zwei W.-Formen zurück. Die M.-Epilepsie verdankt ihren höchsten Durchschnittscubus zumeist der Höhe, weniger der Breite, noch weniger der Länge. — Ueberhaupt erscheinen diese Tabellen — und namentlich die Einzelfälle — doppelt interessant unter Berücksichtigung des beigesetzten Cubikinhaltes.

Sonst habe ich bei der Anfertigung der Schädelausgüsse die Beobachtung gemacht, dass man nur sehr vorsichtig von der äusseren Form eines Schädels auf seine innere Gestaltung schliessen darf; viele Schädel sehen aussen sehr missstaltet aus, ihr Aus-

guss bietet aber nicht zu viel Abweichendes dar. Die äusseren Abweichungen mildern sich offenbar auf dem Wege von der äusseren Knochentafel zur inneren ab und das Hirn wirkt, während seiner Entwickelung, im Innern des Schädels ausgleichend. Und so kommt es, dass namentlich auch die Charaktere, welche an den weiblichen Schädeln zum Unterschiede von den männlichen hervorgehoben werden (Ecker VI. allg. Vers. d. d. Gesellsch. f. Anthr. u. s. w. zu München 1875, Verhandl. S. 87. — Schaaffhausen, Verh. d. XI. allgem. Vers. d. d. Gesellsch. f. Anthr. u. s. w. zu Berlin 1880 S. 35 und Weisbach in Henle „Handbuch der Knochenl. d. M." 3. Aufl. 1871 S. 216), an den Ausgüssen überhaupt nicht zu bemerken sind.

Auch das ist wieder ein Punkt, der es wünschenswerth erscheinen lässt, das Innere jedes Schädels zu sehen. —

Wohl mit das hauptsächlichste Interesse, welches ein Schädel bot, bestand in dem Verhältniss seiner Länge zur Breite (dem Verhältniss der 2 am leichtesten zugänglichen Maasse) mit Bezug auch auf das Geschlecht. Es liegt nicht im Zweck dieser Arbeit, die betreffende Literatur eingehender zu verfolgen; ich will nur an die Ergebnisse einiger hervorragenden Arbeiten auf diesem wissenschaftlichen Gebiete die Resultate meiner Untersuchungen anschliessen.

Huschke („Schädel, Hirn und Seele", 1854 S. 21) äusserte sich gelegentlich seiner Flächenmessungen der Schädelknochen über den Hinterhauptswirbel: „Sonach scheint der männliche Hinterhauptswirbel das durch Breite zu ersetzen, was der weibliche durch Länge gewinnt" und Virchow stellte fest („Gesammelte Abhandlungen z. w. M." 1856 S. 916) „dass der vordere Theil des Schädels ungleich geringeren Schwankungen der Maasse unterliegt, als der hintere". Welcker („Unters. über Wachsth. u. Bau d. m. Schäd." 1862 S. 66) weiterhin bezeichnete das Hinterhaupt des weiblichen Schädels hinten verlängert, derart, dass die Hinterhauptsschuppe, wie bereits Huschke hervorhöbe, ähnlich wie am Kinderschädel eine mehr horizontale Stellung zeigt. Fasse man die relativen Grössenverhältnisse in's Auge, so erscheine der Längsdurchmesser des weiblichen Schädels vergrössert, die Schädelbreite erheblich vermindert (Dolichocephalie); vermindert ferner die Höhe des Schädels. Aeby („Die Schädelformen des Menschen und des Affen" 1867 S. 11 u. 12)

fand nun zwar auch in den beiden von ihm zusammgestellten Untersuchungsreihen männlicher und weiblicher Schädel ein absolutes und relatives Ueberwiegen des weiblichen Hinterhauptes (und ein ähnliches Resultat gehe auch aus den Zahlen von Weisbach hervor, Medic. Jahrbücher der K. K. Gesellsch. der Aerzte zu Wien, 1864), jedoch dürfe die innerhalb der weitesten individuellen Grenzen schwankende Länge des Hinterhauptes nicht in dem Maasse für die übrigen Schädeltheile enthalten sein, und er misst deshalb als die Länge des Schädels, die vom vorderen Umfange des For. occip. magn. bis zum For. coecum. Diese als Längenmaass angenommen, seien alle Indices der männlichen und weiblichen Schädel so ziemlich gleich, und darnach weiche nur die Grösse, nicht aber die Form des weiblichen Schädels wesentlich von derjenigen des männlichen ab.

Die Gesammtdurchschnitte meiner Ausgüsse nun bestätigen diese letzten Sätze sogar unter Einführung des ganzen Längenmaasses der Ausgüsse, wie ich es genommen, denn die grösste Differenz der Indices zwischen Männern und Weibern betrug nur 0,9 bei dem H.-B.-I., und auch sonst befinden sich die grösseren Differenzen, welche zwischen den längsten und kürzesten Gehirnen jeder Krankheitsform bei beiden Geschlechtern existiren, durchaus nicht immer auf Seiten der Weiber, wie die folgende Tabelle zeigt:

Längendifferenzen.

Krankheitsform.	Geschlecht.	Anzahl der Fälle.	Grösste Länge.	Kleinste Länge.	Differenz.
Sämmtliche Ausgüsse	M.	121	19,9	14,7	5,2
	W.	121	18,0	13,9	4,1
Idiotie	M.	16	19,9	14,7	5,2
	W.	10	17,0	13,9	3,1
Imbecillität . . .	M.	2	17,2	16,5	0,7
	W.	3	16,4	16,1	0,3
Epilepsie	M.	13	18,0	16,2	1,8
	W.	12	17,3	14,8	2,5
Paranoia	M.	3	18,1	15,9	2,2
	W.	16	17,2	15,1	2,1
D. postapopl. . .	M.	2	16,7	16,7	0,0
	W.	2	16,5	15,0	1,5
Alc. chron. . . .	M.	2	17,2	16,9	0,3
	W.	2	18,0	15,4	2,6
Dem. paral. . .	M.	73	18,7	15,9	2,8
	W.	32	17,4	15,2	2,2
Dem. senil. . . .	M.	9	18,6	16,3	2,3
	W.	36	17,7	15,4	2,3

Nach dieser Tabelle sind die Längendifferenzen einmal bei beiden Geschlechtern gleich, dreimal fallen sie zu Gunsten des weiblichen Geschlechtes aus, aber viermal zu seinen Ungunsten.

Sämmtliche Ausgüsse in Betracht gezogen, ist die grössere Differenz bei den Männern.

Jedenfalls kann man nach meinen Ergebnissen durchaus nicht sagen, dass die meisten individuellen Schwankungen nach erheblicherer Länge hin, auf Seiten der Weiber vorkommen.

Was aber die Länge des Ausgusses No. 2 Dementia simplex W. — einer Schwedin — anbetrifft, so lasse ich unentschieden ob diese 18 cm eine individuelle Längsschwankung sind, oder eine Rasseneigenthümlichkeit. (Nach S. Retzius „Finska Kranier“ 1878 S. 194 sind die Schweden dolichocephal.) Dieser Längsdurchmesser von 18 cm war unter sämmtlichen W.-Schädelausgüssen überhaupt nur noch einmal vorhanden (Alcoholismus chron. W. No. 1) und zwar zu Folge einer merkwürdigen Länge und Schmalheit der vorderen Hirnhälfte. Unter den M.-Ausgüssen hatten 17 die Länge von 18 cm und darüber.

Im Uebrigen vergleiche man die Längenindices beider Geschlechter ein und derselben Krankheitsform mit einander. —

Ich lasse nun Erörterungen folgen, wie sie die den einzelnen Formen und Fällen beigefügten Bemerkungen an die Hand geben, wobei es als leicht verständlich erscheint, dass diese Bemerkungen unter der Rubrik Idiotie am zahlreichsten sind.

Eine der häufigsten Erscheinungen ist, dass die Occipitallappenspitzen der Schädelausgüsse nicht von gleicher Entwickelung sind. Von 242 Ausgüssen war 79 Mal die linke und nur 8 Mal die rechte Occipitallappenspitze entwickelter; in den 155 übrigen Fällen erschienen sie nicht ungleich. Da bei jeder Systole das Hirn etwas anschwillt, werden jedes Mal die Occipitallappenspitzen etwas nach hinten stossen und da die linke Hirnhälfte den Puls zu Folge des geraderen Gefässverlaufes kräftiger bekommt, so wird auch die linke Hemisphäre in vielen Schädeln die Oberschuppe sich grösser gestalten lassen.

Es ist schon öfter auf die in Sectionsprotocollen nicht selten zum Ausdruck gebrachte falsche Ansicht aufmerksam gemacht worden, dass die Hinterhauptslappen das Kleinhirn nicht bedeckten. Sie bedecken es immer, und wenn sie es nicht zu

bedecken scheinen, so liegt das daran, dass die Hirnbasis auf dem Sectionstisch zu gestreckt liegt. Unter den 242 Ausgüssen befand sich überhaupt keiner dessen Kleinhirn von den Occipitallappen nicht bedeckt worden wäre; zwei Mal standen allerdings die hinteren Ränder beider in gleicher Verticalebene und fünf Mal ragten die Occipitallappen „nur wenig“ über. Wenn die Occipitallappen das Kleinhirn nicht bedecken, so handelt es sich um eine Entwickelungshemmung der ersteren.

Das für Idiotenschädel so charakteristische Tiefstehen des Os ethmoïdeum und dem entsprechend das Tiefstehen der Gyri recti am Ausguss war 6 Mal unter 26 Idioten auffällig. Sonst bemerkte man, dass namentlich die Parietalhöcker nicht in der gleichen Vertical- oder Horizontalebene lagen, oder sonst ungleich waren (10 Mal unter 26). Bei allen übrigen Krankheitsformen kam etwas Derartiges nur 7 Mal vor; aber es war bei ihnen einmal die Scheitelgegend (zusammen mit der Stirngegend) als flach bezeichnet, 2 Mal als gewölbt, 2 Mal als kammartig vorgetrieben.

Ist ein beträchtlicherer Hydrocephalus vorhanden, so markiren sich die Tubera par. (2 Mal unter 26 Idioten und 4 Mal unter den übrigen), und wird er noch erheblicher, so erscheint der Schädel so wie der Ausguss blasig aufgetrieben (2 Mal unter 26). Nur 3 Mal unter den 26 Idioten wurden Grössendifferenzen zwischen den beiden Gross- oder Kleinhirnhemisphären notirt, darunter einmaliges completes Fehlen einer Kleinhirnhemisphäre.

An den Ausgüssen der Schädel der übrigen Krankheitsformen wurden derartige Grössendifferenzen der Grosshirnhemisphären 6 Mal, der Kleinhirnhemisphären 3 Mal beobachtet; Stellungsanomalien der Grosshirnhemisphären kamen 6 Mal vor, der Kleinhirnhemisphären 1 Mal. Weiter war die Hemisphärenoberfläche 4 Mal als uneben bezeichnet (1 Mal in Folge Pacchionischer Granulationen); 1 Mal waren die Schläfenlappen ungleich.

Auf das Vorkommen Pacchionischer Granulationen legte man früher in der Psychiatrie allzu grosses Gewicht; man wird aber auch heute im Allgemeinen ihre Bedeutung nicht unterschätzen. Treten sie in grosser Menge und von erheblichem Umfange auf, so vermögen sie das Aussehen des Schädelausgusses recht zu verändern. Unter den 242 Fällen sind sie 20 Mal notirt.

Kreuzschädel waren 13 notirt, 7 M. und 6 W., darunter

hatten 11 Ausgüsse die Stirn von auffälliger Breite. Nach Welcker (a. a. O. S. 88) zeigte sich der Horizontalumfang des mit Stirnnaht versehenen Schädels nur unerheblich grösser, als der des gewöhnlichen, der auf dem Stirnbeine verlaufende Theil des Horizontalumfanges jedoch bei Stirnnaht auffallend gross. An meinen sieben M.-Stirnnahtschädelausgüssen betrug der Durchschnittshorizontalumfang ebenfalls nur 49,10 (:49,98 des Generaldurchschnitts) und an den sechs weiblichen nur 46,83 (:47,49). Nach Welcker (S. 89) war auch die Gesammtbreite des Stirnnahtschädels vergrössert; dies war bei meinen Stirnnahtschädeln ebenfalls nicht der Fall (M.-Breite 13,82 : 14,19 und W.-Breite = 13,20 : 13,40). Nach Welcker ist es für den Stirnschädel höhst charakteristisch (S. 90), dass mit der entschiedenen Breite ein deutlich verkleinerter (um 2 Millimeter) Höhendurchmesser zusammentrifft; letzteres ist allerdings an meinen Schädelausgüssen auch nachweisbar (M.-Höhen 11,35 : 11,86 und W.-Höhen 11,21 : 11,28). Sodann ist nach Welcker (ibid.) die Längslinie der Schädelbasis bei dem Stirnnahtschädel verkleinert, was auch bei meinem Material zutrifft (M. - Länge 16,57 : 17,04, W. - Länge 15,85 : 16,13). Schliesslich hat der Stirnnahtschädel nach Welcker (ibid.) ein Plus von 30 C.-C. Das ist wieder bei meinem Material durchaus nicht der Fall (M.-C. C. 1373 : 1477 und W.-C. C. 1222 : 1261). Dass sich bei Stirnnaht eine erhebliche Breite der vorderen Gehirngrube findet (Welcker S. 92), wird selbstverständlich durch die breiten Stirnen meines Materials bestätigt, welche eben in „einer grösseren Breite der Vorderlappen“ bestehen. Welcker fand (ibid. S. 98) 11,5 pCt. Stirnnähte; bei mir waren es nur 5,4 pCt. (= 13). Nach ihm schien die Stirnnaht häufiger bei dem weiblichen Geschlecht vorzukommen; nach Hyrtl ist dies unrichtig (Lehrb. d. Anat. d. M. 1870 S. 248). Der Umstand, dass bei meinem Material Stirnnaht mit niedrigerem als dem Durchschnittscubus zusammenfällt, spricht allerdings entgegen der Welcker'schen Ansicht (S. 101) für die alte Virchow'sche Auffassung (Ges. Abhdl. S. 899), von der Compensation der Stirnnaht, eine Auffassung, welche Virchow auch auf der IV. allgem. Vers. d. deutschen Gesellsch. f. Anthr. u. s. w. zu Wiesbaden 1873 (Verhandl. S. 18) weiter entwickelte und auf der IX. zu Kiel 1878 (Corresp.-Bl. d. deutsch. Gesellsch.

f. Anthr. u. s. w. 1878 S. 108) im früheren Sinne wieder vertrat. Merkel („Beiträge zur Kenntn. d. postembryon. Entw. d. m. Sch." 1882 S. 13, Anm.) hält übrigens ein bestimmtes Verhältniss zwischen Stirnnaht und Breitstirnigkeit nicht für nothwendig.

Sonst hatte ich unter den 242 Ausgüssen, abgesehen von den Stirnnahtschädeln, 34 als mit breiter und 8 als mit schmaler Stirn notirt; 2 Mal war die Stirngegend als vorgetrieben bezeichnet, 1 Mal als flach. 1 Mal war sie als uneben, 1 Mal als zum Theil uneben bezeichnet und 4 Mal als mit Tellen versehen; 8 Mal zeigte sie Erhabenheiten, Buckel und Wulste (1 Mal zu Folge Pacchionischer Granulationen). 15 Mal erschien die Stirngegend kammartig vorspringend, darunter 1 Mal zu Folge Pacchionischer Granulationen. Sonst war an den Stirnlappen nur 5 Mal eine Asymmetrie zur Beobachtung gekommen. Weiter musste man die Stirn noch in 8 Fällen als kurz und breit, und in 8 Fällen als kurz und rund, kurz, lang, steil, steil und niedrig, steil und kurz und als hoch bezeichnen.

Entsprechend dem Verlauf des Ramus ant. art. men. med. zeigte sich das Hirn 24 Mal kantig erhaben. 10 Mal zeigte der Schädelausguss entsprechend dem Verlauf der Sutura lambdoidea einen Absatz. Die entsprechende Schädelbildung ist schon genug beschrieben. 2 Ausgüsse zeigten clinocephale Einsenkungen; die eine lag vor dem Ram. ant. art. men. med., die andere zwischen Ram. ant. und post. dieses Gefässes. Ueber den Causalnexus dieser Einsenkungen und Synostosen der Sut. lambdoidea bezw. coronaria vergleiche Virchow „Ges. Abh." S. 918, Henle „Handb. d. Knochenl. d. M." 1871 S. 218, Merkel „Handb. d. topogr. Anat." 1885—1890 S. 7.

Sodann geht aus den Untersuchungen hervor, wie selten selbst beträchtliche Bildungsstörungen der Convexität, die Schädelbasis in Mitleidenschaft ziehen. Nur wenige Mal war die Schädelbasis erheblich verändert, so in dem Fall Dem. simplex W. No. 4, in welchem die gesammte Umgebung des For. magnum gleichsam in das Schädelinnere hineingeschoben und der Abguss des Pons in Folge dessen ganz flach war (vergl. Virchow „Beiträge zur phys. Anthrop. der Deutschen" 1877 S. 317) und in dem Fall Idiotie W. No. 7 in dem auch die ganze rechte Hälfte der Schädelbasis an der Verschiebung Theil nahm. Es

sei hierbei überhaupt wiederum daran erinnert, wie es auch Merkel ibid. S. 8 und 83 hervorhebt, dass oft die beträchtlichsten Schädeldifformitäten mit vollkommener Geistesgesundheit, ja geistiger Hervorragung vergesellschaftet sind. Die Schädeldifformität kann sich unter Adaption des Gehirns vollziehen, ohne es selbst erkranken zu machen.

Als Beispiele dafür, dass sich auffällige Merkmale des Schädels nicht oder nur überraschend wenig auf sein Inneres, also auch den Ausguss übertragen hatten, gelten namentlich die Schädel Dem. par. W. No. 5, Dem. sen. W. No. 10 und No. 36 und Dem. par. W. No. 32.

Ferner habe ich es vermieden, die Schädel im Ganzen lang, schmal, hoch, rund u. s. w. zu nennen; ich meinte, dass diese Eigenschaften durch die Maassangaben stillschweigend hervorgehoben würden. Dabei muss ich aber wieder hervorheben, dass der blosse Ausguss bei Weitem nicht so deutlich spricht, wie der ganze Schädel, und es wird nur selten möglich sein, die übliche Nomenclatur pathologischer Schädel auf die Ausgüsse anzuwenden, und fordert nach Kollmann schon die Unterscheidung der Charaktere der Hirnschale ein verhältnissmässig scharfes Auge und lange Uebung (Correspondenz-Bl. d. deutsch. Gesellsch. f. Anthr. u. s. w. Jahrg. 1880 S. 149), um wie viel mehr der nackte Ausguss! Aber bei einiger Uebung sieht man an den Ausgüssen doch unendlich viel Nüancirungen und es gleicht keiner dem andern, nur würde es sehr schwierig sein und vorläufig auch zwecklos, diese feinsten Unterschiede hervorheben zu wollen.

Was die Abbildungen anbetrifft, so sind deren Contouren von mir mittelst des Schröder'schen (Frankfurt a. M.) Pandioptographen um das Vierfache verkleinert gezeichnet; den Anforderungen, welche Benedikt („Kraniometrie und Kephalometrie“ 1888) an eine Methode der geometrischen Construction der Zeichnungen stellt, genügen sie allerdings nicht, aber sie sind doch ganz instructiv und meinem Zweck entsprechend, insofern sie im Allgemeinen die Unterschiede gewisser Typen der Schädelformen vorführen. Die oberste Reihe zeigt die Ausgüsse in seitlicher Ansicht, die mittlere dieselben Ausgüsse von oben (nach dem Beschauer zu das occipitale Ende), die untere von vorn. Die seitliche, obere und vordere Ansicht desselben Aus-

gusses befinden sich also jedesmal unter einander. Die erste senkrechte Reihe gehört dem Ausgusse jenes Selbstmörders an, welcher am Ende der Tabellen an vorletzter Stelle aufgeführt ist, die zweite jener Schwedin, Dem. simpl. W. No. 2, die dritte dem Hydrocephalus M.-Idioten No. 16, die vierte der Idiotin No. 7, die fünfte dem Cretin, M.-Idioten, No. 10, die sechste dem neugebornen Mädchen, welches an letzter Stelle der Tabellen aufgeführt ist, die siebente der W.-Paranoia No. 11 und die achte der W.-Epilepsie No. 5.

XVI.

Ueber Entwickelung, Bau und pathologische Veränderungen des Hornhautgewebes.

Von Dr. Alfred Kruse,
Assistenten am pathologischen Institut der Universität Greifswald.

(Hierzu Taf. VIII.)

Die Cornea ist Jahrzehnte lang ein Kampfplatz der Forscher gewesen für histologische und experimentelle Untersuchungen. Schon 1856 konnte His in seinen Beiträgen zur normalen und pathologischen Histologie der Cornea[1]) behaupten, dass an der Erforschung derselben im gesunden und kranken Zustande die besten Kräfte der verflossenen Zeiten gearbeitet hätten; und seitdem ist sie über ein Menschenalter hindurch immer wieder als Untersuchungsobject für die Lösung neu auftauchender Streitfragen herangezogen worden. Namentlich als Ende der sechziger und Anfang der siebziger Jahre der Streit über die Lehre von der Entzündung auf der ganzen Linie entbrannt war, wurde sie das classische Object der Studien, da man hoffen konnte, an ihrem gefässlosen mit hoch entwickelten grossen Zellen ausgestatteten Gewebe mit Sicherheit die Theilungsvorgänge dieser Zellen von etwa eingewanderten farblosen Blutkörperchen zu unterscheiden. Man hat sie mit Lapis, Chlorzink, dem Glüh-

[1]) Basel 1856.

eisen und dem ganzen sonstigen Arsenal der Kauterien geätzt, durch Einlegung eines Fadens in Entzündung versetzt, und geschnitten mit oder ohne Infection; die Reactionserscheinungen des Hornhautgewebes auf alle diese verschiedenartigen einfach-chemischen, bakteriell-chemischen, thermischen und mechanischen Reize sind auf das Genaueste durchforscht und die gewonnenen Resultate sind dann von den Untersuchern bei der Erörterung der Hornhaut-„Entzündung“ ohne Weiteres als vergleichbar angesehen worden. Daraus ist dann eine Jahre lang mit grosser Erbitterung geführte Polemik entstanden, ohne dass eine Einigung unter den Autoren erzielt werden konnte. Eine solche Einigung war aber nach der Lage der Dinge aus zwei Gründen unmöglich. Der eine ist, dass durch jene verschiedenartigen Eingriffe so total verschiedene Bedingungen für das Gewebe gesetzt werden, dass eine Vergleichung der histologischen Einzelheiten nicht ohne Weiteres möglich ist. Es leuchtet ein, dass eine glatte aseptische Wundheilung reizloser verläuft, als die Loslösung eines Aetzschorfes, da im ersten Falle sogleich die Heilungsvorgänge beginnen, während bei der Aetzung Theile des Gewebes getödtet, andere schwer geschädigt werden, so dass hier die Heilung durch Abstossung der nekrotischen Stücke, Resorption zerfallener Partikelchen und Ausbreitung des Entzündungsreizes auf die gefässhaltige Sklera derart verzögert und verwischt wird, dass der erhoffte Vortheil einer Entzündung am gefässlosen Gewebe ganz verloren geht. Ueberdies waren in jener Zeit die Unterschiede einer Infection mit ihrem stetig sich vermehrenden und ausbreitenden Entzündungsreiz und einer einmaligen localen Kauterisation noch so gut wie unerforscht; und schliesslich waren die chemotactischen Wirkungen einzelner Körper auf locomotionsfähige Zellen gänzlich unbekannt. Alle diese Momente führten dazu, den Streit zu einem so heftigen zu machen, weil eben die mit der einen Methode gewonnenen Resultate durch die Resultate einer anderen Methode nicht widerlegbar sind. Es sind z. B. die Erscheinungen, welche bei einer natürlich infectiösen Panophthalmie in Folge Durchlegung eines Fadens durch den Bulbus auftreten (Cohnheim's „inducirte“ Keratitis „ohne directe Hornhautverletzung“) und diejenigen, welche nach Aetzung des Hornhautcentrums mit

Chlorzink (Böttcher) zur Ausheilung des localen nicht inficirten Aetzschorfes führen, schlechthin incommensurable Grössen; und doch drehte sich gerade um diese beiden Methoden und ihre Resultate eine Zeit lang der heftigste Streit.

Ausser diesem Umstande aber, dass man heterogene Dinge gegen einander hielt, wobei das eine das andere der Natur der Sache nach nicht widerlegen konnte, lag noch ein weiterer Grund dafür vor, dass eine Einigung in dieser vielumstrittenen Lehre nicht zu erzielen war.

Bei allen Discussionen nehmlich war es eine selbstverständliche Voraussetzung, dass alle bei den entzündlichen Vorgängen neu auftretenden Zellen nothwendigerweise Abkömmlinge der fixen Hornhautzellen oder eingewanderte Leukocyten sein müssten. Von den fixen Hornhautzellen wurden Degenerations- und Proliferationserscheinungen beschrieben, erstere in der Gegend der Aetzwirkung, letztere in der weiteren Umgebung im Verlaufe der Heilung; jede Zelle aber, welche nicht sicher als Produkt einer dieser beiden Prozesse anzusehen war, galt als ausgewandertes farbloses Blutkörperchen, insbesondere also Zellen von geringerer Grösse als die fixen Hornhautzellen.

Nun sind wir durch die Untersuchungen über die schlummernden Zellen im Bindegewebe von P. Grawitz[1]) und über Regeneration des Sehnengewebes von Viering[2]) darauf aufmerksam geworden, dass in den Fasern des Gewebes und an ihnen bei Ernährungsstörungen Kerne auftreten, welche weder Proliferationsprodukte mitotischer oder amitotischer Theilung der Kerne fixer Zellen, noch auch Kerne von Wanderzellen sind. Diese Kerne vergrössern sich allmählich, die benachbarten Theile der betreffenden Fasern werden protoplasmatisch theils durch directe Umbildung ihrer Substanz, theils durch Aufnahme neuen Nährmaterials von aussen her (aus dem Blut oder der Lymphe, Fett u. s. w.), bis schliesslich unter günstigen Verhältnissen, wenn nehmlich der Reiz lange genug dauert und keine Störung den Prozess unterbricht, die Fasern bezw. Theile von ihnen zu Zellen umgebildet sind. Diese Zellen können zerfallen in verschiedenen Stadien ihrer Entwickelung (z. B. bei schweren

[1]) Dieses Archiv Bd. 127.

[2]) Ebenda Bd. 125.

Entzündungen mit Eiterung oder Nekrose); sie sind aber auch einer weiteren Entwickelung fähig und betheiligen sich am Aufbau des Granulationsgewebes und somit an der weiteren Ausheilung des gerade vorliegenden Krankheitsprozesses. Dadurch ist in die Streitfrage, ob die bei der Entzündung und Eiterung auftretenden neuen Zellen proliferirte Gewebszellen oder ausgewanderte farblose Blutkörperchen seien, ein neuer Gesichtspunkt hineingebracht. Es fällt das bei allen Discussionen als selbstverständlich vorausgesetzte: tertium non datur weg; die neu auftretenden Zellen brauchen weder proliferirte Gewebszellen zu sein, noch ausgewanderte farblose Blutkörperchen, sondern können ein Drittes, nehmlich zellig gewordene Fasern sein. Der Prozess des Zelligwerdens vollzieht sich dabei unter denselben histologischen Erscheinungen — nur in umgekehrter Reihenfolge — wie im Fötalleben oder bei dem Uebergang von Granulations- in Narben-Gewebe die Bildung von Fasern aus Zellen.

Diese Beobachtungen berechtigten zu der Hoffnung, dass es möglich sei, in die alte Frage von der Entzündung der Hornhaut neues Licht zu bringen. Die Hornhaut gehört ja genetisch zum Bindegewebe, und ihr Aufbau im embryonalen Leben erfolgt, wie Hertwig angiebt, nach dem Typus der Bindegewebsbildung. Indessen ist sie durch ihre specielle Function vor jenem ausgezeichnet und durch ihre Durchsichtigkeit und vor Allem durch ihren Gefässmangel von ihm nennenswerth unterschieden.

Gerade dieser Mangel an Gefässen, und die dadurch bedingten besonderen Ernährungsverhältnisse des Hornhautgewebes schliessen eine directe verallgemeinernde Uebertragung der am Binde- und Sehnengewebe gewonnenen Resultate auf die Hornhaut aus, und bedingen eine specielle Untersuchung derselben bei allen Ernährungsstörungen sowohl denjenigen, welche man der progressiven Reihe zuzurechnen pflegt, als auch bei den regressiven, welche zur Erweichung oder Atrophie führen. Bei diesen Untersuchungen, über welche ich in Nachstehendem berichte, ergiebt sich die Anordnung der Einzelheiten von selbst; zunächst ist zu untersuchen, wie sich im embryonalen Leben die Hornhautelemente bilden; nur wenn hierbei Zellen in den Schlummerzustand übergehen, ist ein späteres Wiederauftauchen derselben bei pathologischen Prozessen zu erwarten. Dann sind

diese selbst in scharfer Sonderung von einander zu prüfen, nicht unter Vernachlässigung der durch chemische Stoffe oder Infection bedingten Unterschiede, wie sie früher aus Mangel an Kenntniss der chemotactischen u. s. w. Wirkungen geübt wurde. Ich werde demnach erst die fötale Entwickelung der Hornhaut erörtern, und dann über die histologischen Vorgänge bei pathologischen Prozessen, und zwar bei Heilung glatter Schnittwunden, bei Abtragung flacher Gewebsscheiben (traumatische Substanzverluste) bei chemischen Aetzungen, und schliesslich bei complicirteren (Riss-)Wunden berichten.

Was die Methoden der Untersuchung anbetrifft, so wurden wegen der Neuheit des Gegenstandes möglichst viele benutzt. Ausser der Goldmethode — Goldchlorid $\frac{1}{2}$ pCt., Reduction in Ameisensäure — Amylalkohol — wurde Fixirung der Cornea in Flemming'scher und Fol'scher Lösung und in Mischungen von beiden, in Müller'sche Flüssigkeit und auch blosse Alkoholhärtung angewandt. Färbung in Anilinwasserfuchsin, oder Hämatoxylin (bis zu 24 St.) erwies sich am brauchbarsten; ausserdem wurde Pikrocarmin, Saffranin, wässriges Methylenblau und Löffler'sche Lösung, aber nicht immer mit Erfolg, in Anwendung gezogen. Bei zu langem Verweilen in der starken Flemming'schen Lösung stösst die Färbung auf Schwierigkeiten.

Entwickelung der Cornea im fötalen Leben.

Bei Hertwig[1]) findet sich die Angabe, dass die Cornea zuerst als structurlose Membran angelegt sei, in welche dann von der Peripherie her Zellen hineinwachsen, die das Corneagewebe aufbauen nach dem Typus der Entwickelung des Bindegewebes. Kölliker[2]) spricht sich dahin aus, dass die Cornea von Anfang an aus Zellen und Zwischensubstanz bestehe; die Zellen seien anfangs gleichartig und platteten sich später ab. Im Inneren der Haut trete dann mehr und mehr Zwischensubstanz auf, wodurch die Zellen weiter von einander rücken. Beim Menschen sei sie vom Anfang des 2. Monats an vorhanden, im 3. Monat in den vorderen und hinteren Partien noch gleichartig und werde vom 4. Monat an durchsichtig. Erst von

[1]) Lehrbuch der Entwickelungsgeschichte. Jena 1890. S. 348.

[2]) Entwickelungsgeschichte des Menschen und der höheren Thiere. S. 672 f.

dann an sei sie wirklich als Cornea zu bezeichnen. Diese Angabe lässt, wie man sieht, die Frage, wie die Faserbildung in der Hornhaut bei ihrer Entwickelung vor sich geht, völlig offen. Auf diese aber kommt es hauptsächlich an; es ist zu untersuchen, ob die Fasern Abscheidungsprodukte oder Umbildungsprodukte der Zellen sind, mit anderen Worten, ob die Fasern von den später noch vorhandenen sogenannten fixen Hornhautzellen als Intercellularsubstanz abgeschieden sind, oder ob sie durch Umbildung embryonaler Zellen, durch Uebergehen derselben in den Schlummerzustand, gebildet sind. Der wesentliche Unterschied zwischen beiden Entwickelungsmodis liegt auf der Hand. Sind die Fasern Abscheidungsprodukte der Zellen, oder selbst Umbildungsprodukte einzelner Theile des Zellenprotoplasmas, so stehen sie ihrem histologischen Werthe nach viel niedriger; es sind nur passive, regressive Veränderungen an ihnen zu erwarten. Sind sie aber durch Umbildung ganzer Zellen mit ihren Kernen entstanden, so sind sie zellenwerthige Elemente, und als solche progressiver Veränderungen fähig.

Was nun die früheste Anlage der Cornea beim Menschen anbetrifft, so war bei dem mir zur Verfügung stehenden Embryo aus dem zweiten Monat eine Hornhautanlage noch nicht mit Sicherheit nachweisbar. Aus den Befunden, welche ich an Säugethierembryonen aus frühesten Entwickelungsperioden gewonnen habe, geht hervor, dass ein rein zelliges Stadium der Hornhaut höchstens am allerersten Anfang existirt; sobald erst eine Hornhautanlage deutlich differenzirt erkennbar ist, beginnt auch schon die Faserbildung. Die ersten Fasern sind allerdings sehr zart und dünn; durch Aneinanderlagerung mehrerer entstehen dann die Faserbündel, und es scheint, als ob die Fasern selbst später noch an Volumen zunehmen, wobei sie gleichzeitig glänzender und stärker lichtbrechend werden. Beim menschlichen Fötus ist im dritten Monat die Hornhaut noch ein ausserordentlich zellenreiches Gewebe; es sieht im mikroskopischen Bilde mehr wie ein Spindelzellensarcom als wie Bindegewebe aus, so viele Zellen und so verhältnissmässig wenig Fasern sieht man. Die vorhandenen Zellen sind aber einander nicht alle gleich. Weitaus die grösste Menge sind auf dem Durchschnitt spindelig, nur ein kleiner Theil rund. Letztere haben einen grossen rund-

lichen Kern mit Kernkörperchen, hie und da Andeutungen von Ausläufern. Die spindeligen Zellen sind theils dicke Spindeln mit kurzen Ausläufern und rundlichem bis ovalem Kern; ihr Querdurchmesser ist dem der rundlichen Zellen ziemlich gleich. Dann finden sich längere, schmalere Spindeln einen länglich ovalen Kern mit Kernkörperchen enthaltend; die Ausläufer an den Enden der Zellen sind oft auf grössere Strecken hin verfolgbar. Dann endlich finden sich ganz lange schmale Gebilde, welche an beiden Enden in Fasern übergehen, bei denen das schwach gefärbte Zellprotoplasma auf eine lange Strecke hin vertheilt ist. In der Mitte ist ein länglicher ganz schmaler Kern, etwas intensiver gefärbt als das Protoplasma, sichtbar; derselbe enthält meist kein Kernkörperchen. Das ganze präsentirt sich als lange spindelförmige Anschwellung einer Faser, wobei der Uebergang von der blassen Färbung der Faser zu etwas stärkeren des Zellenprotoplasmas ein allmählicher ist; der Kern ist wie gesagt nur etwas intensiver gefärbt als das letztere. Fertig gebildete Fasern, durch Hämatoxylin nicht färbbar, finden sich wenig.

Im vierten Monat des embryonalen Lebens ist ein Theil der Hornhautlamellen bereits gebildet; um diese Zeit ist die Hornhaut auch bereits durchsichtig. Zwischen den einzelnen Fibrillenbündeln liegen die noch sehr zahlreichen Zellen, sehr viel dichter an einander als in der fertig gebildeten Cornea. Kerntheilungsfiguren sind, da das Object in Müller'scher Flüssigkeit gehärtet war, nicht nachweisbar; doch sieht man zweikernige Zellen theils kurz mit nahe an einander gelegenen ovalen chromatinreichen Kernen, theils länger mit grösserer Entfernung zwischen den Kernen. Ein Theil der Zellen hat einen grossen ovalen chromatinreichen Kern, und stark granulirten Zellenleib, ein anderer schmalere längliche blassere Kerne und langgestreckte blassere Zellenleiber, die sich in Fasern fortsetzen. Solche mit ganz blassem Kern und kaum noch erkennbarem Protoplasma, welches letztere in eine lange Faser übergeht, finden sich besonders unmittelbar an fertig gebildeten Fibrillenbündeln liegend.

Die zweikernigen Zellen sind, wenn auch der directe Nachweis karyokinetischer Figuren nicht möglich war, doch wohl als in Theilung begriffen anzusehen. Es würde dies darauf hinweisen, dass das weitere Wachsthum der Cornea so vor sich geht, dass

die zwischen den fertig gebildeten Fibrillenbündeln liegenden, sehr zahlreichen Zellen proliferiren; von den neugebildeten Zellen bildet sich ein Theil zu Fasern um, indem der Zellenleib sich mehr und mehr streckt, wobei das vorher stark granulirte Protoplasma blasser und homogener wird, und indem der Kern schmaler und blasser wird und schliesslich ganz verschwindet; die neuen Fasern legen sich an ein ihnen benachbartes Fibrillenbündel an, und tragen zu dessen Vergrösserung bei. Das Wachsthum der Cornea ist also ein interstitielles, nicht wie z. B. beim Knorpel ein appositionelles. Beim Knorpel findet man, wenn in der Mitte die Bildung hyaliner Grundsubstanz bereits vollendet ist, in der Peripherie die Anfangsstadien der Knorpelbildung. Diese letzteren fehlen aber dort, wo der fertige Knorpel gebildet ist mit hyaliner Grundsubstanz. In der Cornea aber findet man nicht auf einer Seite fertige Faserbildung mit den permanenten Zellen, an einem anderen Zellencomplexe ohne Faserbildung, sondern die Faserbildung erfolgt in der ganzen Dicke der Hornhaut, wobei durch Proliferation der noch nicht faserig gewordenen Zellen immer neue zur Faserbildung bestimmte Zellen hervorgebracht werden.

Im 6. Monat ist die Fibrillenbildung bereits weit vorgeschritten; die Hornhaut ist jetzt kaum noch dünner als beim Neugebornen. Zwischen die einzelnen Lamellen ist ein durch Hämatoxylin-Eosinfärbung an Flachschnitten sehr leicht zu veranschaulichendes System dicht gedrängter anastomosirender Zellen eingebettet. Die Zellen, durchweg sternförmig, haben grosse ovale an körnigem Chromatin reiche Kerne (Taf. VIII Fig. 1a), oft zwei in einer Zelle, oft zwei Zellen unmittelbar an einander liegend, wohl ein Symptom von noch bestehender Proliferation. Fasst man die Ausläufer genauer in's Auge, so sieht man an ihnen spindelige Anschwellungen (Fig. 1b) oder auch sternförmige Figuren (Fig. 1c), in denen sich noch kleine Reste von Kern, einzelne blaue Punkte, oder ganz blasse Kerncontouren erkennen lassen (wobei der Schnitt hinreichend dick genug ist um noch oberhalb und unterhalb der Zellenlage Fibrillen erkennen zu lassen). Auf Querschnitten sieht man solche blassen ganz oder fast kernlose Gebilde den Fibrillenbündeln anliegen, daneben einen Saftspalt, während die grossen kernhaltigen Zellen in den

Spalten selbst liegen. Es weist dieser Befund darauf hin, dass ausser den zur Faserbildung verbrauchten Zellen noch andere in den Schlummerzustand übergehen, und zwar einerseits solche, welche die später nicht mehr differenzirt erkennbare Wand eines Saftkanales bilden; diese liegen dann den Fasern an; und andererseits solche, welche mit den persistirenden Zellen durch Ausläufer in Verbindung bleibend, später nur einen Theil des anastomosirenden Ausläufernetzes bilden und demgemäss in den Saftspalten liegen. Beim neugebornen, ausgetragenen Kinde sind die Zellen viel spärlicher, nur wenig zahlreicher als im späteren Leben. Die Bildung der einzelnen Hornhautelemente ist im Wesentlichen zum Abschluss gelangt, das weitere Wachsthum der fertig gebildeten, bereits in Thätigkeit getretenen Hornhaut geht langsam und unmerklich vor sich.

Es sind also in der normalen Cornea ausser den sogenannten fixen Hornhautzellen noch verschiedenartige direct aus Zellen hervorgegangene und daher zellenwerthige Elemente vorhanden. Erstens die Fibrillen selbst; dabei ist aber nicht nöthig, dass eine Faser in ihrer ganzen Länge nur aus einer einzigen Zelle hervorgegangen sei, sondern es werden mehrere durch Ausläufer in Verbindung stehende Zellen zur Bildung einer einzigen Faser verwandt. Zweitens sind Zellen im Schlummerzustande, mit unseren bisherigen Kernfärbemitteln nicht erkennbar im normalen Gewebe, an den einzelnen Fibrillenbündeln gelegen, die Saftspalten begrenzend. Drittens sind noch in den Ausläufern der fixen Zellen zellenwerthige Elemente latent verborgen, so dass die einzelne Zelle mit ihren Ausläufern gewissermaassen Zellencomplexe darstellen. Die permanenten fixen Hornhautzellen eines Erwachsenen sind übrigens in normalem Zustande selbst den Schlummerzellen nahestehend und von den sonstigen Bindegewebselementen des Körpers verschieden, durch ihr Verhalten Farbstoffen gegenüber. Es ist nehmlich die Färbbarkeit ihrer Kerne zu den Anilinfarbstoffen[1]) nahezu die gleiche wie bei den Fasern selbst, so dass die Kernfärbung ebenso intensiv bezw. ebenso schwach ist wie die Fibrillenfärbung, ein Verhalten, welches sich bei pathologischen Zuständen, wie wir sehen werden, alsbald ändert.

[1]) Nach Fixirung in Flemming'scher Lösung.

Heilungsvorgänge bei einfachen Schnittwunden und bei Substanzdefecten.

I. Bei einer einfachen glatten Schnittwunde durch die Kaninchenhornhaut, mit einer Iridectomielanzette 3 mm vom Skleralrande entfernt angelegt, findet sich nach 28 Stunden in den tieferen Schichten eine glatte Aneinanderlagerung beider Schnittflächen, ohne deutlich erkennbare Zwischenmasse. Die aneinanderliegenden Flächen zeigen in einer schmalen Zone schwache Rothfärbung der Grundsubstanz (Goldmethode), die zunächst gelegenen Hornhautzellen zeigen weniger Fortsätze und statt eines oft zwei bis drei Kerne; an einzelnen Stellen sieht man auch Ausläufer derselben bereits über die Schnittlinie herüber nach der anderen Seite verlaufen. In der oberflächlichen Hälfte ist ein geringes Klaffen der Schnittflächen eingetreten; das Epithel füllt eine Strecke weit den Spalt aus. Auf der Hornhautoberfläche und zwischen dem Spalt befinden sich schwarze, beim Abblenden frei werdende Partikelchen, deren Herkunft mir zunächst unerklärlich war, da an ein Hineingelangen von Staub oder dergl. bei der Operation nicht zu denken war; da sich diese Partikelchen in allen Präparaten fanden, so kam ich auch auf die Vermuthung, dass sie der Cocainisirung auf irgend eine Weise ihren Ursprung verdankten. Die angestellte Probe ergab, dass die benutzte 4 procentige Lösung von Cocainum muriaticum mit der ½ procentigen Goldchloridlösung ein milchiger Niederschlag von gelblicher Farbe gab, der mikroskopisch genau den auf der Hornhaut und in dem Wundspalte gelegenen entsprach. Es sind hier also reichliche Cocainmengen auf der Hornhautoberfläche und im Conjunctivalsack vorhanden gewesen und bei Anlegung des Schnittes in die Wundspalte eingedrungen. Später wurde deshalb nach der Cocainisirung die Hornhaut mit ¼ procentiger Kochsalzlösung abgespült.

Was nun die oberflächlicheren Lagen des Hornhautgewebes selbst anbetrifft, so ist an der dem Skleralrande zugewandten Seite des Schnittes eine nach der Oberfläche hin immer breiter werdende Zone zu constatiren, wo man keine normalen fixen Hornhautzellen sieht. Statt derselben sieht man ein- und mehrkernige Zellen, theils mit grossem granulirten, theils mit kleinem blassen Zellenleib; viele derselben nahe dem Wundspalt enthalten in ihrem inneren die beschriebenen Partikelchen. Die Saftspalten sind erweitert, an ihren Wandungen treten kleine schmale rothe Kerne auf; normale fixe Hornhautzellen fehlen, wie gesagt, in ihnen auf grössere Strecken hin. Statt dessen sieht man oft neben den kleinen schmalen an der Wand gelegenen Kernen die vorhin beschriebenen Zellen in ihnen liegen. In den weiter entfernten Bezirken sind die Hornhautzellen etwas vergrössert, wandernde Zellen, wie sie normal in der Hornhaut vorkommen, sind nicht mehr als sonst vorhanden. — Auf der anderen Seite des Schnittes liegen die Hornhautzellen grösstentheils deutlich erkennbar in den Saftspalten; die einzige Veränderung an ihnen ist, dass ihre Kerne U-förmig gebogen sind oder dass mehrere Kerne in ihnen vorhanden sind. Dazwischen

sind mehrkernige kleinere Zellen mit hellem Zellenleib. Ausserdem finden sich wieder lange spindelige ganz dünne Gebilde mit schmalem blassen Kerne, die Saftspalten begrenzend, besonders in den oberflächlicheren Lagen; neben ihnen in den Saftspalten mehrkernige Zellen, theilweise schwarze Partikel im Zellenleib enthaltend.

Epikrise: Durch das zwischen die Schnittflächen gelangte Cocaïn sind chemotactische Reize ausgeübt. In Folge dessen sind alle locomotionsfähigen Zellen der Nachbarschaft nach der Wunde hingewandert. Einerseits sind dies die normal in der Cornea vorhandenen Wanderzellen; andererseits sind ein Theil der Hornhautzellen unter Veränderung ihrer Kernstructur und Einziehung ihrer Fortsätze mobil geworden. Wo eine Wanderung stattgefunden, sind an den Saftspalten schlummernde Zellen erwacht, durch ihre Kleinheit, Länge und Schmalheit bei blassem kleinem Kerne von den übrigen Zellen unterschieden, oft unmittelbar neben ihnen gelegen, wo nehmlich eine wandernde Zelle gerade eine Stelle des Saftkanals mit erwachender Schlummerzelle an der Wand passirt. — Das Epithel hat sich in den Wundspalt eingesenkt; in der Tiefe scheint eine Reunio per primam im eigentlichen Sinne vor sich zu gehen.

II. 52 Stunden nach Anlegung einer glatten Schnittwunde durch die Dicke der Cornea hindurch ist durch eine Einsenkung des Epithels von beiden Seiten her ein oberflächlicher Verschluss bereits hergestellt. Unmittelbar unter dem Epithel findet sich eine Strecke, wo eine Grenze zwischen beiden Schnitträndern nicht mehr erkennbar ist; Zellen (auf dem Durchschnitt spindelig) senden ihre Ausläufer über die tiefer noch erkennbare Region des Spaltes hinweg. Weiter in der Tiefe findet sich ein geringer Spalt zwischen beiden Schnittflächen, ausgefüllt mit blassblau-grau granulirten Massen (Hämatoxylinfärbung), hie und da schwarze körnige Partikel enthaltend; dann folgt, bis zur Membr. Desc. hin Aneinanderlagerung der Schnittflächen mit noch erkennbarer Grenzlinie. Im Lumen und am Rande des Spaltes sieht man Zellen. Dieselben sind nur zum Theil mehrkernig, zum Theil sind es einkernige grosse spindelige Zellen, schwarze Körnchen in ihrem Protoplasma enthaltend, dem Verlaufe des Schnittes parallel liegend. In der unmittelbaren Nähe solcher Stellen finden sich im Hornhautgewebe klaffende Saftspalten ohne Zellen; daneben ganz schmale und kleine, längliche blaue Kerne an den Fibrillen liegend, und grössere etwas breitere, von schwachbläulich granulirtem Protoplasma umgeben, alle einander parallel und dichter an einander liegend als die grösseren fixen Hornhautzellen im übrigen Gewebe. Gelegentlich sieht man jene kleineren spindeligen Zellen und ganz grosse unmittelbar an einander liegend. Auf derjenigen Seite des Schnittes, welche näher nach dem Skleralrande hin gelegen ist,

sind die neu auftretenden Zellen reichlicher und grösser; hier sind die Ernährungsverhältnisse offenbar günstiger, als auf der anderen Seite.

Epikrise: Hier ist bei ganz reizlosem Verlauf eine schnelle Wiederherstellung der Epithelbedeckung und directe Aneinanderlagerung (Reunio per primam intentionem) der oberflächlichen Schichten eingetreten. Dadurch sind stärkere chemotactische Wirkungen, wie sie bei grösseren Epitheldefecten zur Geltung kommen (Luft; Cocaïn, Atropin) ausgeschlossen. Demgemäss sind nur wenige, den klaffenden Stellen des Schnittes benachbarte Hornhautzellen mobil geworden, in den Spalt eingewandert und haben sich hier mit Spuren von Cocaïn imbibirt, welches bei der Goldbehandlung ausgefällt wurde. In dem von Zellen mehr oder weniger entblössten Bezirk sind an den Fasern Schlummerzellen erwacht und bis zu einem verschiedenen Grade der Ausbildung gekommen; zu einem Zelligwerden der Fasern selbst ist es nicht gekommen, weil dazu die Reizung zu schwach und zu kurz war.

III. 94 Stunden nach Anlegung eines glatten Schnittes durch die Hornhaut (bis zum Abfluss des Kammerwassers) findet sich eine schmale trübe Zone um die hier ziemlich kleine Schnittwunde herum, die Skleralgrenze nicht erreichend, obwohl der Schnitt nur 2 mm von ihr entfernt ist. Bei mikroskopischer Betrachtung zeigt sich, dass die oberflächlichen Lamellen der Hornhaut etwas nach innen umgebogen sind; der dadurch entstehende spitzwinklige Raum ist durch Epithelien ausgefüllt. Mitosen finden sich in diesem Bezirke auffallender Weise nicht, in einiger Entfernung von dem Schnitte in nicht zu spärlicher Zahl, gut fixirt (Fol'sche Lösung). Dort wo das Epithel im Spalte mit einer kleinen Kuppe aufhört, sieht man im umgebenden Hornhautgewebe Spindelzellen, dicht an einander liegend, in der Richtung der Hornhautfasern angeordnet, so dass diejenigen der oberflächlichsten Schichten nicht mit den anderen parallel, sondern der Einstülpung der oberen Lamellen entsprechend etwas schräg nach innen unten liegen. Diese Spindelzellen sind meist sehr gross, mit einem grossen ovalen Kern vom Typus der Endothelkerne mit einem oder mehreren Kernkörperchen. Ihr Zellenleib besteht aus einem fein granulirten nicht sehr hellem Protoplasma; derselbe ist bei günstiger Schnittrichtung längere Strecken hin zu verfolgen, erst noch relativ breit, nur wenig schmaler als an der Stelle des Kernes, allmählich dann sich verjüngend und schliesslich in eine Faser übergehend. Auf der nach dem Skleralrande zu gelegenen Seite sind diese Spindelzellen etwas zahlreicher, als auf der anderen. Zwischen beiden Wundrändern sieht man weder geronnene Lymphe noch Leukocyten, sondern eine Anzahl spindeliger Zellen von demselben Typus, wie die im Hornhautgewebe selbst gelegenen und einige rundliche mit demselben Kerntypus in

drei- bis vierschichtiger Lage den Raum zwischen beiden Seiten vollständig ausfüllend, in der Anordnung der Spindeln der Richtung des Schnittes folgend. Sie bilden so die Vereinigung beider Wundflächen, so zu sagen das Kittmaterial zwischen ihnen. Betrachten wir nun die weitere Umgebung, so finden wir fast gar keine normalen Hornhautzellen. Man sieht vielmehr einerseits Zellen, welche grösser als die normalen Hornhautzellen sind, einen grösseren ovalen Kern mit Kernkörperchen und grösseren fein granulirtem Zellenleib haben und den Zellen unmittelbar am Schnitte entsprechen. Andererseits sieht man Zellen, die kleiner sind als die normalen Hornhautzellen; dieselben haben einen schmalen länglichen Kern, um welchen herum oft kaum Protoplasma zu erkennen ist. Wo es sichtbar ist, geht es allmählich sich verjüngend in eine Faser über; wo man keines erkennen kann, liegt der ganz schmale längliche roth gefärbte Kern in der Wandung eines Saftkanals an einer Faser oder mitten in einem Faserbündel in einer Faser. Es finden sich jedoch bei Betrachtung der Saftkanälchen auch solche Stellen, wo man an der Wand nicht blos die schmalen länglichen Kerne, sondern auch Zellprotoplasma um dieselben herum findet, so dass man lange, ganz schmale spindelige Zellen vor sich hat. Neben diesen liegt dann im Spalte selbst gelegentlich noch eine der eben beschriebenen vergrösserten Hornhautzellen, meist ist derselbe leer. Erst in grösserer Entfernung vom Schnitte findet sich normales Hornhautgewebe, welches sich übrigens von dem in Reaction befindlichen besonders noch dadurch unterscheidet, dass bei ihm Zellkerne und Fibrillen fast genau dieselbe Affinität zu Anilinfarbstoffen[1]) haben, so dass eine isolirte Kernfärbung unmöglich ist, während in der Umgebung der Wunde die Fibrillen den Farbstoff bei Entfärbung in Alkohol ungefähr ebenso leicht wieder abgeben wie im sonstigen Bindegewebe des Körpers. Eine Vermehrung von Wanderzellen war nicht zu constatiren, insbesondere auch nicht in der kurzen Strecke zwischen Wunde und Skleralrand; sie fehlten vielmehr in zahlreichen Präparaten ganz. Mitosen von Hornhautzellen habe ich im Ganzen unter tausenden von Zellen zwei gesehen, davon eine unmittelbar am Schnitte, die eine, in Gestalt von Tochterknäulen, eine grössere Strecke davon entfernt. — Zwischen den Rändern der Membr. Descemetii findet sich ein feines Filzwerk zartester Fäserchen (Fibrin?), einzelne rundliche Zellen einschliessend. Die Schichten der Hornhaut ihr zunächst gelegen zeigen im Allgemeinen weniger Zellen als die oberflächlichen; die vorhandenen Zellen haben denselben Kerntypus wie in jenen Schichten, aber vielfach mehr rundliche Gestalt. Dort, wo mit der spitzwinkligen Iridectomielanzette nur die oberflächlichen Hornhautlamellen durchtrennt sind, ist das Gewebe in der Tiefe ohne Reaction.

Epikrise: Der Wundverlauf ist hier ein aseptischer und daher möglichst reizloser gewesen. Das Epithel hat mit einer

[1]) Saffranin, Fuchsin, Gentianaviolett nach vorheriger Behandlung mit Fol'scher oder Flemming'scher Lösung.

kleinen Einsenkung die Wunde äusserlich bald geschlossen: in der Tiefe hat daher die Heilung ohne Störung durch Infection oder chemotactische Wirkungen vor sich gehen können. Es ist die Zeit des Mobilwerdens der fixen Hornhautzellen im Ganzen vorbei; dieselbe scheint hier auf den 1.—2. Tag beschränkt zu sein. Die mobil gewordenen Hornhautzellen sind in den Spalt hineingewandert; Cocaïn fand sich nicht in ihnen. Von den im Spalt liegenden rundlichen und spindeligen Zellen kann ich mir keine andere Vorstellung machen, als dass es die mobil gewordenen und dorthin gewanderten früher fixen Hornhautzellen sind; von den Leukocyten unterscheidet sie die Grösse ihres Leibes und Kernes und vor allem ihre Ausbildung zu fibroblastenähnlichen Spindeln, welche bekanntlich an Leukocyten niemals beobachtet wird. In der Umgebung findet man einzelne dieser Zellen noch an normaler Stelle liegend, viele Saftspalten sind leer. Dort wo die Hornhautzellen ausgewandert sind, sind an der Wand der Saftspalten an den Fasern Schlummerzellen erwacht, und bis zu einem verschiedenen weiten Grade entwickelt; gleichzeitig sind in den Fasern Kerne aufgetreten, wie es beim Binde- und Sehnengewebe geschieht, und haben unter Umbildung der Faser zu einer Zelle unter Einhaltung des umgekehrten Weges wie bei der embryonalen Entwickelung zur Bildung langer, verschieden dicker spindeliger Zellen geführt, welche besonders oberflächlich in dichten Zügen an einander liegend — viel dichter als normal die Zellen der Cornea — den Wundrand umgeben, immer in der Richtung der nicht zellig gewordenen Fasern der Nachbarschaft verlaufend. Bei der ausserordentlich grossen Menge der auftretenden Zellen hiesse es den Thatsachen Gewalt anthun, wollte man sie alle als durch mitotische Theilung entstandene ansehen; die letztere bildet vielmehr bei ihrer ausserordentlichen Seltenheit einen ganz untergeordneten Factor. Die Heilung wird durch das Zelligwerden der Fasern eingeleitet; ob dabei durch Anastomosenbildung zwischen den Ausläufern der so entstandenen Zellen die Continuität der Fasern wieder hergestellt wird, wie wahrscheinlich, wird sich wohl bei späteren Stadien ergeben.

IV. 24 Stunden nach Abtragung einer oberflächlichen Schicht von Hornhautgewebe in der centralen Gegend ist im Grunde der Wunde in der

oberflächlichsten Fibrillenlage eine Art von Aufquellung der Hornhautfibrillen vor sich gegangen; dieselben sehen homogen, nicht recht faserig aus, sind übrigens etwas stärker tingirt als die tiefer gelegenen. Von Kernen findet man hier nur ganz lange dünne, intensiv gefärbte Gebilde, ohne erkennbares Protoplasma; erst etwas tiefer finden sich ein- und mehrkernige ovale bis rundliche Zellen mit hellem protoplasmatischem Leib. Normale fixe Hornhautzellen sieht man in diesem Bezirke — den oberflächlichen Schichten im Bereich des Umfanges der Wunde — so gut wie gar nicht. Statt dessen finden sich, ausser den erwähnten ein- und mehrkernigen ovalen und rundlichen Zellen, längliche, in welchen zwei getrennte Kerne liegen, die einander eine kürzere oder längere Spitze zukehren; ferner solche, wo beide Kerne durch einen feinen oder dickeren rothen Faden zusammenhängen; theils hantelartig, theils sanduhrförmig; solche, welche einen Kern mit dickeren Enden und etwas verschmälertem Mittelstück, alles intensiv gefärbt, enthalten; solche, welche einen grösseren ovalen chromatinreichen Kern enthalten bei spindeliger Form des Zellenleibes, und schliesslich in der weiteren Umgebung solche spindligen Zellen, wie die letztgenannten mit verschiedenem Chromatingehalt des Kernes in allen Abstufungen bis zu den normalen Formen der permanenten Hornhautzellen. Mit einem Worte: es finden sich eine Reihe von Uebergangsformen zwischen den fixen Hornhautzellen und den Wanderzellen. Zwischen allen diesen sieht man wieder, wie in der oberflächlichsten Schicht, lange schmale intensiv roth gefärbte Kerne, theils an den Fasern einem leeren Saftspalt zugekehrt liegend, theils in den Fasern selbst; oft sieht man eine fixe Hornhautzelle unmittelbar neben einem solchen Kerne, oft eine von den ein- bis zweikernigen eben beschriebenen, in einem Spalt, an dessen Begrenzungsfaser einer dieser langen schmalen Kerne liegt.

Die Anordnung dieser verschiedenen Zellenarten ist so, dass die mehrkernigen in der Nähe der Wunde am zahlreichsten sind und mit der Entfernung von ihr an Zahl abnehmen bis sie in den peripherischen Hornhauttheilen zu den Ausnahmen gehören und in vielen Schnitten ganz fehlen. Dagegen ist die Menge und das Aussehen der fixen Zellen in den peripherischen Theilen vom Normalen nicht verschieden, erst in der Nähe der Wunde werden Veränderungen an ihnen bemerkbar (vermehrter Chromatingehalt, Fehlen der längeren Ausläufer). Im eigentlichen Grunde der Wunde sieht man nur die langen schmalen rothen Gebilde, keine ein- oder mehrkernigen, welche erst in der Nähe desselben sich finden. Die langen dünnen stark roth gefärbten Kerne trifft man überall im Grunde und der Umgebung der Wunde, einander parallel liegend, in den Fibrillenbündeln; in dem eigentlichen Grunde der Wunde trifft man sie allein, ohne die ein- und mehrkernigen Zellen mit hellem Protoplasma, welche erst in der Umgebung auftreten. — In den tieferen Schichten, besonders peripherischer, ist keine Veränderung in dem Hornhautgewebe zu constatiren, insbesondere fehlen Wanderzellen, auch in der Nähe der Membr. Descemetii.

Epikrise: Hier sind die fixen Hornhautzellen in der Umgebung der Wundfläche mobil geworden und nach der Wunde hingewandert. Erst in der Peripherie finden sich normale fixe Zellen. In den leergewordenen Saftspalten fangen die Schlummerzellen an zu erwachen; es treten ihre Kerne als ganz dünne rothgefärbte Gebilde hervor, von den Kernen der ruhenden Zellen sowohl als auch der wandernden ganz leicht zu unterscheiden. Einzelne Kerne treten auch in den Fasern auf und leiten das Zelligwerden derselben ein. Ob auch farblose Blutkörperchen vom Conjunctivalsack aus in das Hornhautgewebe eingewandert sind, lässt sich nicht beweisen, aber auch nicht mit Sicherheit ausschliessen; gegen eine Einwanderung spricht, dass in den allerobersten Hornhautlamellen nur erwachende Schlummerkerne, keine Wanderzellen zu sehen sind.

V. 40 Stunden nach Anlegung einer recht grossen flachen Wunde findet sich eine auffallend grosse Anzahl wandernder Zellen zwischen den Hornhautlamellen. Das Vorhandensein mehrerer Kerne in ihnen ist die Regel; indessen sind gerade hier die Zahl der Uebergangsformen noch viel zahlreicher als nach 24 Stunden. Man sieht fast in jedem Gesichtsfeld einzelne derartige, langgestreckte Kerne mit schmalerer Mitte, zwei Kerne durch einen langen Faden zusammenhängend, und isolirte Kerne theils mit einem Ausläufer, theils ganz verklumpt. Auch in einem kleinen Fetzen, welcher im Grunde der Wunde festhängend frei nach dem Conjunctivalsack hineinhing, hatten die permanenten Zellen dieselben Veränderungen durchgemacht, ohne dass eine Vermehrung der vorhandenen Zellen durch Einwanderung zu constatiren gewesen wäre. Erwachende Schlummerkerne lassen sich durch Färbung mit concentrirter Anilinwasserfuchsinlösung (½ Stunde; kurzes Abspülen in 50procentigem Alkohol mit 1procentigem Essigsäurezusatz, Alcohol abs.) in grossen Mengen darstellen. Sie präsentiren sich als rothe längliche Gebilde, meist Saftkanälchen begrenzend, nicht mehr alle so dünn wie nach 24 Stunden, sondern schon etwas voluminöser; hier und da sind sie auch schon von etwas Protoplasma umgeben. Im Ganzen sind sie etwas blasser gefärbt als die Kerne der Wanderzellen, aber intensiver als die der fixen Zellen. Vereinzelt finden sich auch Fasern, in denen ein kürzerer oder längerer intensiv gefärbter Kern auftritt, doch bilden dieselben immerhin Ausnahmen.

Was übrigens die Vertheilung der wandernden Zellen anbetrifft, so findet sich die grösste Menge dort, wo noch eine flache Epitheldecke stehen geblieben ist, d. h. in der Umgebung des eigentlichen Substanzverlustes: im Bereich des letzteren selbst sieht man einige wenige auf der Oberfläche selbst liegen, welche mit eben demselben Recht als auswandernde, wie als einwandernde gedeutet werden können.

Epikrise: Hier haben offenbar chemotactische Einflüsse (Cocain?) mitgewirkt; daher die zahlreichen Wanderzellen, die sich im Grunde der Wunde angesammelt hatten. Dieselben sind theils mobil gewordene fixe Hornhautzellen, theils ausgewanderte farblose Blutkörperchen. Im Hornhautgewebe sind diejenigen Zellen, welche die Saftkanälchen begrenzen, an den Fasern liegen, aus ihrem Schlummerzustande erwacht; ihre Kerne sind hervorgetreten, etwas breiter als nach 24 Stunden, und auch schon von etwas Protoplasma umgeben. Mitosen der fixen Hornhautzellen fanden sich nicht; die Möglichkeit, dass die neuauftretenden Kerne Produkte der Kerntheilung sein könnten, ist also unwahrscheinlich. Von den Wanderzellen mit dem grossen hellen protoplasmatischen Zellenleib sind sie ausserdem durch das fehlende oder erst ganz minimale Zellenprotoplasma leicht zu unterscheiden.

VI. 3 Tage nach Anlegung einer flachen Wunde mit Substanzdefect. Der Defect ist hier sehr klein, länglich aber flach, gewesen, so dass er durch eine starke Epithelwucherung von beiden Seiten her gänzlich ausgefüllt ist. Im Epithel sind einzelne Mitosen zu constatiren. Unmittelbar unter der dicken Epithelschicht ist das Hornhautgewebe aufgefasert; zahlreiche grosse Zellen mit ovalem grossen Kerne liegen hier dicht an einander, nur durch geringe Mengen feinster Fasern von einander getrennt. Die Kerne sind bläschenförmig, mit Membran und körnigem Inhalt, und 1 bis 2 Kernkörperchen (Typus der Endothelkerne); mehrkernige Zellen finden sich so gut wie gar nicht. In den oberflächlichsten Schichten um den Defect herum, also in denjenigen Hornhautlamellen, aus denen ein Stück herausgeschnitten ist, sind die Saftspalten zum Theil leer. An der Wand derselben sieht man dünne rothe Gebilde, den Fasern anliegend; aber auch an solchen Stellen, wo Zellen in dem Saftspalt zu erkennen sind, treten an der Wand dieselben rothen Gebilde auf, und zwar selbst an weiter von der Wunde entfernten Stellen. Je mehr man sich der ursprünglichen Wunde nähert, um so dicker und zahlreicher werden die fraglichen Gebilde; um sie herum bemerkt man blass graurothes Protoplasma in länglich-spindeliger Gestalt; unmittelbar am Epithel, nicht im Grunde, sondern am seitlichen Rande des ursprünglichen Defectes, sieht man kleine schlanke spindelige Zellen mit intensiv rothem Kern, kleiner als die fixen Hornhautkörperchen und erheblich kleiner als die im Grunde des Defectes gelegenen oben beschriebenen grossen Zellen mit ovalem blassen Kerne. Mitosen fanden sich nicht.

Epikrise: Eine schnelle Ausfüllung des Defectes mit Epithel, welches bei der Hornhaut überhaupt grosse Neigung hat in die Tiefe sich einzusenken, hat chemotactische und ent-

zündliche Reize abgehalten. Ein Theil der fixen Hornhautzellen ist mobil geworden, nach dem Grunde der Wunde hingewandert, und liegt hier unmittelbar unter dem Epithel. Ob sie sich auf mitotischem Wege noch vermehrt haben, ist nicht zu sagen; nachweisbar waren Mitosen jedenfalls nicht. In der Umgebung des Defectes sind die Schlummerzellen der Saftspalten, an den Fasern gelegen, erwacht, und schon in ihrer Entwickelung weit fortgeschritten. Man findet hier bereits völlig erwachte Zellen von spindeliger Gestalt, am seitlichen Rande des ursprünglichen Defectes liegend, mit intensiv rothem länglichem Kerne. Dieselben sind von den fixen Hornhautzellen und ihren etwaigen Proliferationsprodukten ohne weiteres durch ihre sehr viel geringere Grösse und ihren ganz anders gestalteten (homogeneren, chromatinreicheren) Kern zu unterscheiden. Andererseits sind sie von den wandernden Zellen, die hier überhaupt im Ganzen nur in vereinzelten Exemplaren nachweisbar waren, durch ihren spindeligen Zellenleib, und dessen dunkles Protoplasma ausgezeichnet, welch letzteres stark gegen den hellen Leib der Wanderzellen absticht. Wir haben es hier also mit Zellen zu thun, welche weder Proliferations- oder Zerfallsproducte fixer Zellen, noch auch Wanderzellen, sondern ein drittes, nehmlich erwachte Schlummerzellen sind.

VII. Flacher Defect, am 4. Tage.

Auch hier war der Defect ziemlich klein und ist daher durch starke Epithelwucherung ausgefüllt. Unmittelbar unter dem dicken Epithelwulst, also dem Grunde der ursprünglich gemachten Wunde entsprechend, finden sich rundliche und längliche Zellen mit grossem rundlichen oder ovalem Kern; letztere haben gut färbbare Kernmembran und 1—2 Kernkörperchen, also Typus der Endothelkerne. Hin und wieder findet man auch Chromatinfadennetze und typische Mitosen. Zwischen den Zellen liegt etwas feinkörniges Material. In der Umgebung sieht man inmitten der Hornhautfibrillenbündel längliche Kerne von wechselnder Dicke; die dickeren lassen einen intensiver gefärbten Contour und helleres Centrum erkennen; kernkörperchenhaltige sind sehr selten. Dazwischen liegen in regelmässigen Abständen die normalen fixen Hornhautzellen, deren Kerne nur schwach gefärbt sind; in der weiteren Umgebung ist keine Abweichung von normalem Gewebe zu sehen, die Kerne der Hornhautzellen sind sehr blass, nicht stärker gefärbt als die Hornhautfibrillen.

Epikrise: Hier ist der Reiz ein geringer gewesen, und demgemäss ist die Reaction auch gering. Nur in der nächsten

Umgebung des Defectes sind einzelne Schlummerzellen erwacht; sie sind an Zahl gering, ihrem Aussehen nach von den fixen Hornhautzellen leicht unterscheidbar. Wandernde Zellen fanden sich in diesem Falle nicht, ein Theil der unter dem Epithel gelegenen grossen Zellen sind vielleicht dorthin gewanderte Hornhautzellen. In der weiteren Umgebung verhält sich das ganze Gewebe gänzlich torpid. Es ist also ein stärkerer und länger dauernder Reiz nöthig, damit das Erwachen der Schlummerzellen in grösserem Maassstabe zu Stande komme.

VIII. Traumatischer Defect, durch Abtragung einer Scheibe Hornhautgewebe, 5. Tag.

Der Defect ist ziemlich gross und tief. Das Epithel hat sich von den Seiten her über ihn herübergeschoben und bedeckt in dünner Lage einen grösseren Theil desselben. Die bei der Operation blossgelegten Hornhauttheile sehen homogen aus und sind kernlos, nur hier und da sieht man einzelne Wanderzellen in ihnen. Erst etwas von der Oberfläche der Wunde entfernt fängt die Reaction des Gewebes an. Hornhautzellen sind nicht überall zu sehen, dagegen viele leere Saftspalten. Bei diesen fällt auf, dass an vielen Stellen auf beiden Seiten der Wandung lange dünne blaue Kerne liegen; auch sieht man ausserdem in den Fibrillenbündeln zahlreiche kleine längliche blaue Kerne, gelegentlich ganz dicht an einander, fast in jeder einzelnen Fibrille je einen, ein Bild, welches lebhaft an die Erscheinungen bei der Sehnenregeneration erinnert, wie sie Viering a. a. O. abbildet. Kerne in der Wand der Saftspalten sieht man aber auch dort, wo noch Hornhautzellen in ihnen liegen, also Hornhautzellen unmittelbar neben länglichen blauen Kernen der Saftspalten. Wanderzellen sind sehr viel spärlicher vorhanden als in den ersten Tagen, obwohl eine grosse Wundfläche vorlag.

Epikrise: Bei der Grösse des Defectes und der Dauer der Zeit ist eine lebhafte Reaction des Gewebes eingetreten. Es sind nicht nur diejenigen Kerne hervorgetreten, welche den an den Fasern gelegenen die Wand der Saftspalten bildenden Schlummerzellen angehören, sondern auch in den einzelnen Fasern sind Kerne aufgetreten, oft so zahlreich und so dicht bei einander, dass ganze Bündel von kleinen schmalen Kernen durchsetzt sind. Diese Kerne sind von den viel grösseren ovalen Kernen der fixen Zellen und von den dickeren verklumpten oder zerfallenen Kernen der Wanderzellen auf das leichteste durch ihre erheblich geringere Grösse zu unterscheiden. Diejenigen, welche an den Saftspalten aufgetaucht sind, sind übrigens im Allgemeinen etwas grösser, als die in den Fibrillen gelegenen.

IX. 9 Tage nach Anlegung einer flachen Wunde mit Substanzverlust. In horizontaler Richtung ist von der Hornhaut eine flache Scheibe abgetragen worden; der Grund und die Umgebung der Wunde zeigen eine schwache, zarte Trübung. Der entstandene Defect ist wegen seiner ziemlich beträchtlichen Grösse noch nicht ausgefüllt. Mikroskopisch finden sich in der Umgebung der Wunde keine normalen fixen Hornhautzellen; so weit dieselben sicher als solche zu erkennen sind, sind sie vergrössert, ihre Kerne enthalten 5—6 Kernkörperchen aber keine Mitosen. Zwischen diesen, den Hornhautfibrillen in jeder einzelnen Lamelle parallel verlaufend, sieht man zahllose spindelige Zellen von der verschiedensten Grösse in dichter Anordnung. Dieselben liegen oft so dicht an einander, dass höchstens eine oder zwei dünnste Fibrillen zwischen ihnen liegen, während in der normalen Hornhaut bekanntlich dicke Bündel dickerer Fasern zwischen je zwei Zellen liegen. Ihre Zellenleiber sind theils dick, von granulirtem Protoplasma, mit langen Ausläufern; dann ist der Kern oval, kernkörperchenhaltig. Oder der Leib ist schlanker, gleichfalls mit langen Ausläufern, die sich in eine Faser verfolgen lassen; bei solchen ist der Kern schmaler, ohne Kernkörperchen. Schliesslich finden sich ganz dünne roth gefärbte längliche Gebilde ohne Protoplasma, in den Fibrillenbündeln gelegen. Zellen mit mehreren intensiv gefärbten Kernen und hellem Zellenleib, die als ausgewanderte farblose Blutkörperchen anzusprechen gewesen wären, fanden sich nicht.

Epikrise: Hier ist die Ausheilung eines grösseren Defectes noch in vollem Gange. Die permanenten Hornhautzellen sind vergrössert, ihre Kerne enthalten mehrere Kernkörperchen; Mitosen fanden sich zwar trotz Fixirung der lebenswarmen Cornea in Fol'scher Lösung und Färbung in Anilinwasserfuchsin nicht; da dieselben indessen sonst schon am 3.—4. Tage proliferiren, so ist wohl anzunehmen, dass auch hier eine Anzahl besonders der grosskernigen sehr protoplasmareichen Zellen in der Nähe der Wunde durch Proliferation jener entstanden sind. Wanderzellen fanden sich nicht; diejenigen, welche etwa in der ersten Zeit nach der Verletzung vorhanden gewesen sind, sind also schon verschwunden. Die Wunde hatte einen aseptischen Verlauf genommen, chemotactische Wirkungen fehlten also. Zwischen den grossen Hornhautzellen sieht man nun eine grössere Menge langer spindeliger Zellen der verschiedensten Grösse, und ganz kleine kernwerthige Gebilde ohne Protoplasma. Es sind dies die erwachten Schlummerzellen, von Wanderzellen durch ihre spindelige Gestalt und mit langen Ausläufern, von den fixen Hornhautzellen durch ihr geringeres Volumen unterschieden. Sie bilden um den Grund der Wunde herum das, was von früheren

Autoren als „Kranz der Regenerationsspiesse“ bezeichnet ist, ein Name, der zwar für die Bestimmung jener Zellen recht bezeichnend ist, ihre Herkunft — erwachte Schlummerzellen — aber völlig im Dunkeln lässt.

X. 10 Tage nach Anlegung einer flachen Wunde, die in diesem Falle ziemlich klein gewesen war, ist die Stelle der Wunde an einer dicken Epithellage noch leicht erkennbar, auch hier hat eine mächtige Epithelwucherung zunächst den kleinen Defect ausgefüllt. Die Wucherungsvorgänge sind noch nicht zum Abschluss gelangt, wie man an nicht ganz seltenen Mitosen in den Epithelien sieht. Dicht unterhalb des Epithelhaufens, dem früheren Grunde der Wunde entsprechend, liegt zunächst eine drei- bis vierschichtige Lage langer dünner Zellen mit kurzem strichförmigen Kern, deren Zellenleib sich an den Enden auf lange Strecken als feine Faser verfolgen lässt, mit benachbarten anastomosirend (Taf. VIII. Fig. 2a). Dann folgen etwas dickere Zellen mit ovalem Kern, gelegentlich mit Kernkörperchen (Taf. VIII. Fig. 2b), immerhin aber dünner und schmächtiger als diejenigen Zellen, welche in früheren Stadien (s. 3., 4., 5. Tag) an derselben Stelle zu sehen waren. In der weiteren Umgebung sind die meisten Hornhautzellen nicht von denjenigen einer normalen Hornhaut zu unterscheiden; nur einzelne sind vergrösert und stehen mit benachbarten durch besonders dicke Ausläufer in Verbindung. Zwischen ihnen sieht man an den Fibrillen eine Anzahl dünner länglicher Kerne, relativ schwach gefärbt, einander parallel angeordnet, ohne deutlich erkennbares Zellprotoplasma, doch nur in der näheren Umgebung des Substanzdefectes, besonders in den oberflächlichen Hornhautlamellen, von denen Stücke entfernt sind. In der weiteren Umgebung ist das Hornhautgewebe nur noch durch eine geringere Färbbarkeit der Fibrillen und dadurch bedingtes deutlicheres Hervortreten der Kerne von normalem verschieden. Unzweifelhafte Wanderzellen fanden sich nicht; ebenso auch keine Mitosen in den Hornhautzellen.

Epikrise: Hier ist der ganze Prozess zu einem gewissen Abschluss gelangt. Der Defect ist im Wesentlichen durch Epithelien ausgefüllt; in dem darunter liegenden Gewebe sind eine Anzahl von Schlummerzellen erwacht, eine Anzahl von Zellen ist nach dem Grunde der Wunde hingewandert, eine Anzahl ist nach dem Befunde früherer Tage zu schliessen, auf mitotischem Wege neu gebildet. Diese am Grunde des ursprünglichen Substanzdefects gelegenen Zellen stehen jetzt durch Ausläufer mit einander in Verbindung. Die oberflächlichsten Lagen gehen bereits wieder unter Umbildung zu Fasern in den Schlummerzustand über; die tieferen sind gleichfalls dicht vor der Umbildung, da sie zwar noch zellig aber nicht mehr so dickleibig

und protoplasmareich wie an den früheren Tagen sind. Hier ist also bei der Ausheilung auch der umgekehrte Prozess zu beobachten; bei der Bildung der Narbe werden aus Zellen Fasern gebildet. In der Umgebung sind an den Fasern eine Anzahl von Kernen hervorgetreten, doch ist es hier nicht überall zum völligen Zelligwerden gekommen, weil bei der Kleinheit des Defects und der Schnelligkeit seiner Ausheilung der Reiz nicht lange und nicht stark genug wirkte.

Aetzung der Cornea.

XI. 17 Stunden nach einer intensiven Aetzung des Hornhautcentrums mit dem spitzen Arg. nitr.-Stift ist der geätzte Bezirk stark getrübt, der Rand etwas verdickt. In der Umgebung besteht nur an einer Seite nach dem Skleralrande hin eine Trübung, welche ungefähr ebenso gross und ebenso dunkel ist, wie der geätzte Bezirk selbst ist. Die weitere Partie bis zum Skleralrande hin ist dann wieder durchsichtig. Bei Betrachtung der mikroskopischen Schnitte ergiebt sich, dass die Aetzung eine Nekrose der ganzen Dicke der Cornea verursacht hat; der Rand des lebenden Gewebes ist stark verdickt, von massenhaften Zellen durchsetzt, die sich in keilförmigen Haufen zwischen die einzelnen Lamellen des geätzten Bezirkes hineinschieben. Die Natur dieser Zellen ist nur zum Theil sicher festzustellen; ein Theil, oberflächlich, wo das Epithel erhalten ist, über diesem liegend, und auch einen Theil des Aetzschorfes bedeckend, stammen aus dem Conjunctivalsack (Conjunctivitis in Folge Diffusion von Arg. nitr.). Im Gewebe selbst liegen theils mehrkernige Zellen mit hellem rundlichen protoplasmatischem Hofe, theils einkernige mit sanduhrähnlichem Kern und nicht scharf abgegrenztem Protoplasma; ferner grössere und kleinere roth gefärbte Partikelchen, entweder Zerfallsprodukte oder Querschnitte länglicher Kerne. Zwischen allen diesen finden sich nun in paralleler Anordnung langgestreckte intensiv roth gefärbte Kerne, schmal, weit kleiner als die normalen Hornhautzellenkerne, dem Volumen nach hinter der Kernmasse der mehrkernigen Zellen zurückstehend, an und in den Fasern gelegen. Dieselben finden sich nicht nur nach dem Skleralrande zu im nicht geätzten Gewebe, sondern stellenweise auch in der äussersten Randschicht des geätzten Gewebes, nur sind sie hier etwas blasser. Wanderzellen trifft man im Bereich des getrübten, aber noch lebenden Gewebes sehr zahlreich, darüber hinaus auch noch vereinzelt; doch kommen bis zur Sklera hin noch ganze Strecken, wo keine Wanderzellen zu sehen sind. Die permanenten Hornhautzellen sind, wo sie vorhanden sind, gross und blass.

Epikrise: Durch das Arg. nitr. sind starke chemotactische Wirkungen ausgeübt, so dass eine starke Anhäufung von Wanderzellen stattgehabt hat. Wie viele davon aus der Hornhaut selbst

und wie viele aus der Blutbahn stammen, muss dahin gestellt bleiben, da man es ihnen nicht ansehen kann. Im Hornhautgewebe sind dort, wo sich später der Schorf loslösen würde, die Kerne der Schlummerzellen in grosser Zahl aufgetreten, aber bei der Kürze der Zeit noch nicht zu einem stärkeren Grade der Entwickelung gekommen. Sie präsentiren sich als längliche rothe Gebilde theils in den Fasern, theils wo man leere Saftspalten sieht, an denjenigen Fasern welche letztere begrenzen; in der unmittelbaren Nähe des Aetzbezirks sehr zahlreich, einander parallel und der Richtung der Hornhautfasern entsprechend. Alles in allem werden sie aber doch noch von den massenhaften Wanderzellen übertroffen.

XII. Kaninchen-Hornhaut, 3 Tage nach der Aetzung.

Die Aetzung wurde vorgenommen durch viermaliges Herüberstreichen mit einem Stifte von Arg. nitr. purum. Dadurch wurde eine tiefgehende Verschorfung des Gewebes bewirkt. Drei Tage später sieht man den etwa 2—3 mm breiten dicken Aetzschorf noch festsitzen; derselbe verläuft gradlinig etwa in der Mitte des oberen Drittels der Cornea. Nach abwärts bis zur Mitte ist die Cornea nicht mehr transparent, sondern schwach wolkig getrübt, noch mehr der schmale Bezirk oberhalb. Bei der mikroskopischen Untersuchung ergiebt sich eine erhebliche Differenz zwischen den centralwärts und den peripherisch, nach der Sklera zu befindlichen Theilen. Der Aetzschorf selbst durchsetzt die Cornea bis zur Membr. Desc. hin; er enthält massenhaft Silberkörnchen, das Epithel und die fixen Hornhautzellen sind farb- und kernlos. An der Grenze des nekrotischen Bezirkes nach der Sklera hin sind die Hornhautlamellen weit aus einander gedrängt; dazwischen liegen grosse Haufen von Zellen mit Kernen verschiedener Grösse, die einzelnen so dicht an einander gedrängt, dass man sie nur mit Mühe von einander unterscheiden kann. Es sind im wesentlichen Wanderzellen, untermischt mit kleinen rothen Gebilden, deren Bedeutung nicht sicher zu ermitteln ist (Zerfallsprodukte? Querschnitte zellig werdender Fasern?). In den Hornhautlamellen, welche durch diese Wanderzellenhaufen aus einander gedrängt sind, sieht man kurze und längere ganz dünne intensiv rothe Kerne in den einzelnen Fibrillenhaufen einander parallel angeordnet. Hie und da liegen dieselben an einer Faser, einen länglichen Saftspalt begrenzend. Diese Art von Kernen fehlen im geätzten Bezirk selbst vollständig. In letzterem sieht man dagegen zahlreiche, theils einkernige, theils mehrkernige Zellen mit hellem Protoplasma, von jenen sowohl wie von den fixen Hornhautzellen verschieden. Das Gewebe centralwärts vom Aetzhof hat in dessen Nähe wenig reagirt; die fixen Hornhautzellen sind klein, ihre Kerne blass tingirt, zwischen ihnen liegen einzelne ein- oder mehrkernige rundliche Zellen mit hellem Protoplasma.

Je weiter man sich von dem Aetzschorf entfernt, bis zur Mitte der Hornhaut hin, um so deutlicher treten die Zellen hervor, zuerst nur etwas grösser, aber noch ebenso blass, mit graurothem Kern und granulirtem Protoplasma. Dann weiterhin enthalten die Kerne mehr Chromatinsubstanz, sie werden grösser, der Protoplasmahof deutlicher und zuletzt findet man grosse, wohlausgebildete spindelige Zellen, durch lange Fortsätze mit einander in Verbindung stehend. Zwischen diesen finden sich aber immer noch wieder ganz schmale, bandförmige, blass grauroth gefärbte Kernanschwellungen in den einzelnen Fasern.

Epikrise: Durch eine ausserordentlich intensive Aetzung ist die Cornea in ihrer ganzen Dicke nekrotisch geworden. Das Arg. nitr. bezw. die gebildeten Silberalbuminate haben stark chemotactisch gewirkt und eine Anhäufung grosser Massen von wandernden Zellen bewirkt; dieselben sind weit in das nekrotische Gewebe hinein vorgedrungen, und finden sich auch über letzteres hinaus in den centralen Theilen der Cornea. Das Corneagewebe selbst centralwärts vom Schorf ist dadurch, dass die ganze Dicke der Cornea auf weite Strecken nekrotisirt ist, von seiner Haupternährungszufuhr abgeschnitten, und verharrt demgemäss in torpidem Zustande; erst weiter im Centrum, vom Schorf entfernt, finden sich progressive Erscheinungen an den Zellen. Ferner sind an der Grenze des Schorfes nach dem Skleralrande zu, zwischen all den wandernden Zellen und von ihnen leicht zu unterscheiden, an und in den Fasern Kerne aufgetreten, welche den Anfang einer Umbildung derselben zu Zellen darstellen. Sie finden sich grade dort am meisten, wo später die Loslösung des Schorfes sich vollziehen würde; sie finden sich spärlicher in dem schlechter ernährten centralen Hornhautbezirk, und sie fehlen gänzlich in dem nekrotischen, keiner progressiven Veränderung mehr fähigem Gewebe. In letzterem finden sich nur eingewanderte Zellen, von den erwachenden Schlummerzellen in diesem Stadium unterscheidbar.

XIII. Zehn Tage nach einer starken Aetzung der Cornea mit dem Arg. nitr.-Stift zeigt das Epithel über dem geätzten Bezirk Kernfärbung; es ist nur 2—3 schichtig, dünner als an normalen Stellen. Die Aetzung war nahe dem Skleralrande vorgenommen, durch mehrmaliges Herüberstreichen mit der Spitze des Stiftes horizontal über das obere Drittel der Cornea; man sieht nun dort, wo die Sklera in die Cornea übergeht, junges Granulationsgewebe mit rundlichen und spindeligen Zellen, deren Kerne meist dem Typus der Endothelkerne entsprechen und 1 bis 2 Kernkörperchen

enthalten. Weiterhin im eigentlichen Hornhautparenchym, an der Grenze des durch die Aetzung nekrotisirten Gewebes, sind die Hornhautlamellen in ihre einzelnen Fasern aufgefasert, und diese laufen aus in lange schlanke spindelige Zellen. Einzelne dieser langen Spindelzellen haben ein auffallend dunkles Protoplasma, viel länger als alle normalen und vergrösserten fixen Hornhautzellen; dabei ist der Kern dieser letzteren erheblich grösser als der kleine ovale Kern dieser langen Zellen. Derartige Bilder finden sich hauptsächlich in den obersten Lagen; weiter in der Tiefe sind die Hornhautlamellen aus einander gedrängt wie am 3. Tage; zwischen ihnen liegen diffus roth gefärbte Massen mit einzelnen Kernen darin; an den Hornhautfasern liegen intensiv rothe kleine längliche Kerne, weiter nach dem Aetzbezirk hin finden sich spindelige Zellen. In dem nekrotisirten und mit Silberkörnchen durchsetzten Aetzbezirk finden sich eine Anzahl rundlicher mehrkerniger Zellen mit hellem Protoplasma; die Mehrzahl der Zellen aber ist länglich-spindelig, mit ovalen Kernen und 1—2 Kernkörperchen. Sie liegen im ganzen Aetzbezirk vertheilt, ohne directen Zusammenhang mit den am Rande im nicht geätzten Bezirk liegenden Zellen; an einer derartigen Zelle, mitten zwischen silberimprägnirten Hornhautfasern war eine karyokinetische Kerntheilungsfigur zu constatiren. Ueber den Aetzbezirk hinaus finden sich vergrösserte Hornhautzellen mit langen Ausläufern; zwischen ihnen sieht man an zahlreichen Stellen kleine schmale rothe Striche in kleineren Abständen von einander als die fixen Hornhautzellen, ein Bild, ähnlich den bei Sehnenwundenheilung beobachteten, von Viering Bd. 125 dieses Archivs abgebildeten. Im geätzten Bezirk selbst ist nichts Derartiges zu beobachten, dort sieht man nur farblose, silberimprägnirte Fasern und dazwischen die beschriebenen wohlausgebildeten Zellen, keine solche rothen Striche.

Zu bemerken ist noch, dass in der Nähe der Membr. Descem. der Ausdehnung des Aetzbezirks entsprechend grosse Zellen mit grossem rundem Kern und protoplasmatischen Ausläufern morgensternartig aussehend sich finden, deren Zellenleib bis in die Ausläufer hinein mit Silberkörnern erfüllt sind. Bei Färbung in Löffler's Blau und Entfärbung mit Alkohol, dem einige Tropfen Jodlösung zugesetzt sind, färben sich die protoplasmatischen, pseudopodienartigen Ausläufer blassblau; sie liegen an vielen Stellen in der Membr. Desc. selbst darin bis zwischen das Endothel hinein, auch der Kern der Zellen stellenweise.

Epikrise: Durch die Aetzung ist ein grosses Stück der Cornea abgetödtet und mit Argentum nitricum imprägnirt. Von den am dritten Tage so intensiven chemotactischen Reizungen ist nur noch wenig zu merken; der Prozess ist vielmehr im Stadium der Regeneration. An der Grenze des Aetzbezirks nach der skleralen Seite hin sind die Fasern zellig geworden; sie sind durch den kleineren Kern und den sehr vielen längeren Zellenleib von vergrösserten Hornhautzellen unterschieden.

Der Prozess des Erwachens der Schlummerzellen in tieferen Schichten, und ebenso in den centralwärts vom Aetzbezirk gelegenen Theilen der Hornhaut noch nicht so weit vorgeschritten; im Aetzbezirk selbst, wo die Fasern abgetödtet sind, ist er nicht zu beobachten. Das spätere Schicksal des Aetzschorfes ist wohl nur zum Theil Losstossung; zum Theil ist das silberimprägnirte Gewebe von Epithel bedeckt und in der Tiefe von Zellen durchsetzt, ein Zeichen, dass es, vielleicht analog den Nekrosen embolischen Ursprunges (Infarcten) der Milz und Niere, durch Resorption entfernt wird. Dafür sprechen auch die makrophagenartig mit Silber (oder Silberalbuminaten) beladenen an der Membr. Descemetii gefundenen Zellen, welche allem Anschein nach durch diese letztere hindurch zu wandern im Begriffe sind. Auffallend bleibt das Auftreten grosser, durch Gestalt und Kern von farblosen Blutkörperchen verschiedene Zellen mit indirecter Kerntheilung, mitten im nekrotischen Gewebe. Ich kann es mir nicht anders erklären, als dass fixe Gewebszellen aus der Nachbarschaft in das todte Gewebe hineingewandert sind, wie es auch Eberth beschreibt[1]), hier sich weiter entwickeln und zur Ausheilung der Aetznekrose beitragen, indem sie das todte Gewebe durch neugebildetes substituiren.

Menschliche Cornea mit Schnittwunde.

Einem 28jährigen Manne war ein Messerstich in das Auge beigebracht worden. Derselbe durchtrennte von oben nach unten in senkrechter Richtung die Cornea fast von ihrem oberen Rande an und reichte unten bis weit in die Sklera hinein. Der Patient kam in die Augenklinik, wo die Enucleation — 3½ Tage nach der Verletzung — vorgenommen wurde. Die Ränder der Wunde waren nicht an einander gelagert, sondern klafften weit.

Bei der mikroskopischen Untersuchung findet sich an den Wundrändern etwas geronnenes Blut (rothe Blutkörperchen und Fibrin), an zahlreichen (Flach-) Schnitten findet sich auch Epithel; dasselbe hat sich also auch hier in den Wundspalt hineingesenkt. Was nun das Hornhautgewebe selbst anbetrifft, so finden sich in ihm nahe der Wunde eine Anzahl rundlicher mehrkerniger Zellen mit hellem protoplasmatischem Leib und die bekannten sternförmigen anastomosirenden ruhenden fixen Hornhautzellen. Bei letzteren fällt auf, dass einzelne Fortsätze (bei Hämatoxylin-Eosinfärbung) im Gegensatz zu den übrigen rothen protoplasmatischen Theilen entweder eine

[1]) Festschrift, Rud. Virchow gewidmet. Bd. II. S. 75. Taf. I u. II.

bläuliche oder schwach graublaue Färbung angenommen haben. Die Kerne sind sonst intensiv blau, stark granulirt mit hellerer Randpartie; doch sieht man auch ganz kleine blasse Kerne inmitten von graublauem Protoplasma. Ausserdem findet man nahe dem Wundrande spindelige Elemente verschiedener Dicke, grosse mit zwei Kernen vom Typus der Endothelkerne bis zu kleinen ganz schmalen. An den Wandungen der Saftspalten sieht man ferner dünne blau gefärbte Massen ohne umgebendes Protoplasma; Kerne in den Fasern waren hier nicht zu sehen. Eine Anzahl kurzer mässig dicker Bacillen, von den bisher beschriebenen Gebilden durch die stets gleichmässige Grösse und intensive Färbung ohne weiteres zu unterscheiden, liegt ausserdem im Gewebe nahe der Wunde verstreut.

Epikrise: In der Frist von 3½ Tagen ist es hier zu einer im Vergleich zu den Kaninchencorneae recht geringen Reaction gekommen. In den Saftkanälen fangen einige Schlummerzellen an zu erwachen, was sich dadurch bemerkbar macht, dass sie auf das kernfärbende Hämatoxylin reagiren; gelegentlich ist auch schon der Kern differenzirt erkennbar. Ebenso treten an den Wandungen der Saftspalten Kerne auf, die sich mit dem Hämatoxylin blau gefärbt haben; sie sind theilweise noch in dem frühen Stadium ohne erkennbares Protoplasma, theilweise sind schon kleine schlanke spindelige Zellen fertig. Daneben, und von ihnen durch Kernstructur, Beschaffenheit des Protoplasma und Grösse verschieden, finden sich Wanderzellen in spärlicher Zahl und normale fixe Hornhautzellen. Alles in allem scheint durch die schwere Verletzung eine so tiefgreifende Unterbrechung der Ernährung verursacht zu sein, dass eine lebhaftere, energische Reaction des Gewebes dadurch verhindert wurde.

Eine zweite menschliche Hornhaut stand mir zur Verfügung mit eitrigem Zerfall des Gewebes. Der Patient, ein 39jähriger Arbeiter, war nach seiner Aussage seit seinem 7. Lebensjahre auf dem linken Auge blind gewesen; jetzt war ihm vor einiger Zeit ein Getreidekorn in dasselbe geflogen und hatte dort schwere Entzündung erregt. Bei seiner Aufnahme fand sich ein eitriger Zerfall der Cornea in grosser Ausdehnung; nur nasal war noch ein Halbmond erhalten. Es wurde die Enucleation vorgenommen am 19. Tage nach Beginn der acuten Entzündung. Der Bulbus wurde in Müller'scher Flüssigkeit gehärtet; die Cornea mit dem Gefriermikrotom in Flachschnitte gelegt und mit Hämatoxylin-Alaun-Eosin gefärbt.

Die mikroskopische Untersuchung zeigt, dass zwischen dem gefässhaltigen Skleralgewebe und der Zone der eitrigen Schmelzung nur noch eine schmale Zone von Hornhautgewebe erhalten ist. Die Hornhautzellen in diesem Bezirke zeigen mannichfache Kernveränderungen; neben verschieden intensiv gefärbten Kernen ovaler Gestalt finden sich eingeschnürte und längliche, sanduhrförmige und andere complicirtere Formen. Daneben finden sich durch die geringere Grösse und den helleren Zellenleib von jenen unterschieden Wanderzellen, die aus den Skleralgefässen stammen. Ausserdem aber sieht man in ziemlich dichter Anordnung in den Fibrillenbündeln lange schlanke blassblaue Gebilde, einander parallel, der Richtung der Fasern in den einzelnen Lamellen entsprechend verlaufend. Geht man weiter nach dem Bezirk der eitrigen Schmelzung hin, so findet sich spindelige Umwandlung der Hornhautzellen, dieselben sind in einzelnen Exemplaren enorm vergrössert, mit stark granulirtem Protoplasma, und enthalten dann gelegentlich neben einem grossen intensiv gefärbten ovalen Kern weit von diesem entfernt einen kleineren blasseren, gleichfalls ovalen Kern. Am Rande der eitrigen Schmelzung selbst, welche in Fig. 3, Taf. VIII. abgebildet ist, findet sich eine Vermehrung der Zellen bei gleichzeitiger Verminderung der Fasern. Einem Theil der Zellen (a), ein- und mehrkernigen, welche frei liegen, kann man ihre Herkunft nicht mehr ansehen. Andere stehen aber noch mit einem Theile ihres Zellenleibes in Verbindung mit der Wand der Saftspalten, oder liegen noch ganz an letzterem, in der Figur mit b bezeichnet. Bei c sieht man eine lange Faser mit zwei Kernen, an deren Polen etwas Protoplasma zu erkennen ist, bei c_1 eine einzelne kernhaltige Faser, bei c_2 eine solche von einem Fibrillenbündel zum benachbarten herüberziehen. Bei d sieht man eine spindelige Hornhautzelle, in deren Ausläufer weit vom Zellkern entfernt ein kleiner zweiter Kern zu sehen ist. Ganz unveränderte fixe Zellen finden sich in diesem Bezirke nicht mehr.

Epikrise: Hier ist in Folge der langen Dauer der Reizeinwirkung die Ausbildung der schlummernden Zellen besonders weit vorgeschritten. Es sind nicht nur an der Wand der Saftkanälchen und in ihnen die Zellen erwacht, sondern es sind auch ein Theil der Hornhautfasern selbst zu Zellen wieder umgebildet. Die Anfangsstadien des Erwachens waren von der Gegend der stärksten Entzündung entfernt, in dem noch relativ normalen Hornhautgewebe zu sehen; je näher man sich jenem nähert, um so spätere Stadien findet man. In dem noch durchsichtigen Hornhautgewebe sieht man nur schlanke dünne Kerne in den Saftspalten, ohne erkennbares Protoplasma, aber durch Hämatoxylin bereits deutlich blau gefärbt. Weiterhin sieht man die sonst nicht differenzirt erkennbare Wand der Saftspalten wieder zellig werden; es treten kleine blaue Kerne, an den Fa-

sern gelegen, hervor, um diese herum ist bald ein kleiner protoplasmatischer Hof erkennbar. Das ganze Gebilde ist anfangs kleiner als die fixen und wandernden Zellen, vergrössert sich aber bald und löst sich bei der eitrigen Schmelzung des Gewebes schliesslich von dem Faserbündel, welchem es anlag, los, so dass es dann nicht mehr von den anderen in den Eiter übergehenden Zellen zu unterscheiden ist. Die Faserbündel selbst sind gelockert, in einem Theil der Fasern sind die im embryonalen Leben bei der Umbildung der fötalen Bildungszellen zu Fasern unsichtbar gewordenen Kerne wieder hervorgetreten, so dass die zellige Natur dieser Fasern wieder erkennbar geworden ist; d. h. die Fasern sind zu länglichen Spindelzellen geworden. Ein Theil der Fasern fällt aber auch der Zerstörung anheim, ohne vorher zellig geworden zu sein, was bei der Bösartigkeit der Infection nicht Wunder nehmen kann, da zum völligen Erwachen der Schlummerzellen ausser einer gewissen Dauer auch die Innehaltung eines gewissen Maasses der Reizstärke erforderlich ist.

Bei einem so viel und so gründlich untersuchten Object, wie die Cornea es ist, würde es wunderbar sein, wenn die beschriebenen Befunde allen den früheren Beobachtern entgangen sein sollten. Ein genaueres Studium der Literatur lehrt, dass dies nicht der Fall ist; es finden sich vielmehr eine Anzahl von Beschreibungen und Abbildungen, welche auf das Erwachen der Schlummerzellen zu beziehen sind. Die mir am meisten charakteristisch erscheinenden möchte ich kurz anführen; einen wenn auch noch so kurzen historischen Ueberblick über die zu einem immensen Umfang angewachsene Cornealiteratur zu geben würde einerseits den Rahmen der Arbeit weit überschreiten, andererseits für die vorliegende Frage ohne erhebliches Interesse sein, weil, wie zu Anfang ausgeführt, durch die Entdeckung der Schlummerzellen die Gesichtspunkte, welche in der so viel discutirten Streitfrage maassgebend waren, so wesentlich verändert sind, dass eine Reihe von Arbeiten einer Basis zum Anstellen von Vergleichen entbehren, während andere, welche sich mit Epithel- oder Endothelregeneration oder anderen speciellen Einzelheiten beschäftigen, überhaupt nicht hierher gehören.

Um nun mit denjenigen Arbeiten zu beginnen, welchen Abbildungen beigegeben sind, auf denen die jetzt als erwachende

Schlummerzellen zu deutenden Elemente zu erkennen sind, so finden wir bei Key und Wallis[1]) auf Taf. XVI Fig. 10, aus dem Aetzungsrande einer Hornhaut in der zweiten Woche entnommen (S. 311), die verschiedenen Stadien der erwachenden Schlummerzellen abgebildet, welche sich im Flachschnitt der Anordnung der Hornhautfibrillenbündel entsprechend in zwei, rechtwinkelig zu einander angeordneten Systemen paralleler Züge darstellen. Dem damaligen Standpunkte entsprechend, deuten sie die Zellen als zwischen Fibrillenbündel eingedrungene Leukocyten, weil sie dieselben nicht als Zerfalls- oder Proliferationsprodukte der fixen Hornhautzellen ansehen konnten. Ein Schluss per exclusionem. Die Alternative: fixe Hornhautzelle oder Leukocyt ist aber nicht erschöpfend, die beobachteten Zellen sind eben ein drittes, erwachte Schlummerzellen.

Senftleben[2]) beschreibt — 48 Stunden nach Chlorzinkätzung der Kaninchencornea — spiessförmige Fortsätze der Hornhautzellen, gegen den Aetzbezirk hin gerichtet, in welchen längsovale Kerne auftreten. Er nennt diese Gebilde „Regenerationsspiesse". Sie finden sich an der ganzen Peripherie des Aetzhofes gleichmässig, sind nach 3 Tagen schon wesentlich zahlreicher und länger; und „je zahlreicher und grösser die Regenerationsspiesse werden, an deren Production sich in den nächsten Tagen auch noch mehrere weiter nach aussen von der Körnerzone gelegene Reihen fixer Hornhautzellen betheiligen, um so protoplasmareicher werden die zuerst aufgetretenen Spiesse besonders um die Kerne herum, die in gewissen oft ziemlich weiten Abständen in den Spiessen immer von Neuem auftauchen". S. 552.

Ausser diesen „Regenerationsspiessen" beschreibt Senftleben „Entzündungsspiesse", welche mit jüngeren Stadien jener ersten verwechselt werden können, indessen „besonders bei einigermaassen erheblicher Entzündung" durch Aussehen und Anordnung von ihnen zu unterscheiden sind.

Er hat demnach erwachende Schlummerzellen in allen Stadien vor sich gehabt, ihre progressive Entwickelung bei der Regeneration, und, unter dem Namen „Entzündungsspiesse" ihre regressiven Veränderungen; nach seinen Abbildungen sind nehm-

[1]) Dieses Archiv Bd. 55. 1872.

[2]) Ebenda Bd. 72. 1878.

lich letztere erwachte Schlummerzellen, welche in einem relativ frühen Stadium durch Störungen irgend welcher Art („bei stärkerer Entzündung") in ihrer Weiterentwickelung gehindert und unter Verklumpung des Chromatins regressiven Veränderungen bei der eitrigen Schmelzung entgegengehen.

Güterbock[1]) beschreibt eine Zunahme spindeliger Zellen senkrecht zur Wundlinie gelegen, nach Schnitten in das Corneagewebe des Frosches, und ausserdem „mehr oder minder fadenförmige Gebilde mit nur einem Kern". Er sagt dabei ausdrücklich: „Ich lasse die Frage, aus welchen Elementen ausser den verästigten Hornhautzellen die Spindeln noch abstammen können, offen". Dasselbe constatirte er bei Kaninchen. Man sieht, dass er correct beobachtete, ohne mehr aus seinen Beobachtungen zu schliessen, als ihm nach der Lage der Dinge möglich war. — In seinen „Experimentellen Untersuchungen über die Entzündung der Hornhaut", worin auch die späteren Stadien der Heilung berücksichtigt werden, berichtet Eberth[2]), dass im Verlaufe der Heilung „die noch unverletzten Protoplasmakörper der untersten Hornhautlagen sich vergrössern und zusammenfliessen. Sie sind einem dichten Gebüsch vergleichbar, welches eine Menge junger Zweige treibt, die allmählich bis zur Oberfläche dringen. Die äussersten feinen Triebe sind anfangs kernlos, je mehr sie aber durch das nachrückende Protoplasma an Substanz gewinnen, desto zahlreicher werden auch die Kerne". Letztere scheinen nicht frei zu entstehen, sondern aus der Tiefe mit den wuchernden Protoplasmafäden nach oben getragen zu werden. Beim Kaninchen beschreibt er Spindeln, dicht an einander gelegen, oft so zahlreich wie in einem Sarcom, die sich von den Eiterkörperchen deutlich unterscheiden; er hat also die erwachten Schlummerzellen vor sich gehabt, insbesondere diejenigen im Saftkanalsystem; von seinen Abbildungen zeigt Fig. 20 Taf. VI — Seidenfaden in der Cornea, von Mikrokokkenhaufen umgeben, am 7. Tage — in der Umgebung der Kokkenvegetationen die fraglichen Zellen mit einiger Deutlichkeit; noch besser in seiner späteren Arbeit[3]) Taf. VII Fig. 3, aus dem Regenerationsbezirk

[1]) Dieses Archiv Bd. 50.
[2]) Untersuchungen a. d. pathol. Institut in Zürich.
[3]) a. a. O. Heft III.

einer vor 6 Tagen 30 Secunden lang mit dem Chlorzinkstift geätzten Kaninchencornea. Auch seine Beschreibung (S. 124) von der Taubencornea mit Abb. 5a Taf. VIII — spindelförmige, intensiv gefärbte, von den normalen Hornhautzellen verschiedene Zellen, die sich vergrössern und vermehren, gehört hierher.

Armauer Hansen[1]) fand in der Cornea nach Anlegung einer Schnittwunde, Einstechen von Glasröhren oder Durchziehen von Fäden „Uebergänge von solchen (Zellen), die man ohne Bedenken als Hornhautkörperchen anspricht, zu langen, ganz spindelförmigen Körpern, die sich somit als Extrem der Gestaltveränderung ergeben. Wir sehen also, dass in der Kaninchen- und Katzencornea wie beim Frosch während der Entzündung Hornhautkörper sichtbar werden, doch meistens in schon veränderter Gestalt". Ferner finden sich gefärbte, dünne, streifenähnliche Körper, die mit den Hornhautkörpern nicht im Zusammenhange sind — kleinere Spindelkörper, die mit den Hornhautkörpern parallele Richtungen einhalten. — Seine Arbeit wurde in Stricker's Laboratorium angefertigt, im Zusammenhange mit dessen eigener über Neubildung von Blutgefässen in entzündeten Hornhäuten[2]); die Abbildungen beider zeigen die typischen Bilder der erwachenden Schlummerzellen; Stricker's Urtheil lautet schliesslich: wir können vor der Hand in der Deutung der Bilder nicht weiter gehen.

Böttcher beobachtete nach schwacher Chlorzinkätzung der Froschcornea am 3. Tage zwischen den spindelförmig gewordenen Hornhautkörperchen „noch ganz feine und kurze goldgefärbte Linien, die den spindelförmigen Körperchen parallel verlaufen, häufig hier und da unterbrochen sind und an anderen Stellen sogar perlschnurartig aus kleinen goldgefärbten Pünktchen zusammengesetzt erscheinen". Von den Nervenfasern sind sie durch ihren Verlauf, ihrer Dicke und Kürze unterschieden; daher kann „gar kein Zweifel darüber aufkommen, dass es Spalten der Grundsubstanz sind, deren Inhalt als goldgefärbte Linie oder Perlschnur erscheint". Bei starker Aetzung mit Nekrose der Zellen findet man, dass in dem Aetzbezirk

[1]) Wiener med. Jahrbücher 1871. S. 210.

[2]) Ebenda S. 428. Wiener med. Jahrb. 1871.

[3]) Dieses Arch. Bd. 55. 1873.

„vereinzelt und in ziemlich gleichmässiger Vertheilung spindelförmige Körper auftreten, und neben ihnen auch feine Spalten der Grundsubstanz mit einer durch Gold intensiv sich färbenden Masse erfüllt werden". Dieselben finden sich zuerst immer an den vorderen Lamellen, und können ihrer geringen Ausdehnung wegen und weil sie kernlos sind, nicht etwa langgestreckte Wanderzellen sein. Böttcher vermuthete in ihnen vielmehr (S. 387) abgeschnürte Stücke der Hornhautkörperchen bezw. ihrer Ausläufer; er beobachtete, dass in den mehr und mehr sich verbreiternden Spalten Kerne sichtbar werden — und zog daraus den Schluss: „dass auch kleine abgeschnürte Partikel von Zellenprotoplasma entwickelungsfähig sind und zur Proliferation von Eiterkörperchen führen können".

Was Böttcher als Spalteninhalt beschrieben, ist nach seiner Meinung dasselbe, was schon His gesehen (Beitr. z. norm. und pathol. Histologie der Cornea, Basel 1856) und in Fig. 6 Taf. IV dargestellt hat, ebenso Key und Wallis. His hält es für „fett und kernerfüllte röhrige Gebilde". Dass es sich nicht um Fett handelt, beweist die Unlöslichkeit in Alkohol+Aether; auch nach der Behandlung mit diesen färben sie sich mit Goldchlorid (Böttcher).

Die citirte Abbildung von His betrifft eine Kaninchencornea, durch welche vor 6 Tagen ein Faden durchgelegt war; sie zeigt schmale und dickere Spindeln einander parallel zu Zügen angeordnet; die einzelnen Züge kreuzen sich in verschiedenen Richtungen. Das was His abbildet, sind erwachte Schlummerzellen in jenem Stadium der Entwickelung, welches später (cf. auch Senftleben) als Spiesse, Entzündungs- oder Regenerationsspiesse bezeichnet wurde. Wahrscheinlich gehört hierher auch Taf. V Abb. 6 (bei His) „eigenthümliche Spindelbildung" der menschlichen Hornhaut, welche His zufällig bei einer Hornhaut ihm unbekannten Ursprunges fand, ohne sich ihr Wesen deuten zu können. Auch Walb[1]) erörtert jene „Spiesse" ausführlicher; er spricht von „feinen Linien" ehe noch die Eiterkörperchen bis zum centralen Heerd angelangt sind; dieselben „werden im Verlaufe immer breiter", und besonders nachdem die Eiterung vorgedrungen verwandeln sie sich in breite spiessförmige Figuren,

[1]) Dieses Archiv Bd. 65.

eine Beschreibung, die ganz genau auf die erwachenden Schlummerzellen passt.

In der Arbeit von Fuchs[1]) finden sich zwei beachtenswerthe Angaben. Erstens fand Fuchs bei Aetzung der Froschhornhaut mit glühender Nadel als erste Reaction ein Mobilwerden der Hornhautzellen, d. h. die fixen Zellen ziehen ihre Fortsätze ein, der Kern zerfällt in zwei und mehrere Theile und bald wandern sie bis unmittelbar an den Aetzschorf heran, wo sie dann von anderen Wanderzellen nicht mehr zu unterscheiden sind. Um Emigration von Leukocyten auszuschliessen decapitirte er die Frösche und legte die ausgeschnittene Cornea in die vordere Kammer eines ausgeschnittenen Schweineauges; hierbei fand er, dass die ersten Erscheinungen an den fixen Hornhautzellen (Mobilwerden) genau so verliefen, wie am lebenden Frosch. — Zweitens giebt er eine besonders charakteristische Abbildung von erwachenden Schlummerzellen, Taf. XVII Fig. 14; zwischen zwei Gruppen fixer Hornhautzellen sieht man hier, wie ich besonders hervorheben möchte, das Auftreten von Kernen in den Fasern, etwa in der Mitte der Abbildung, mit aller nur wünschenswerthen Deutlichkeit; gewiss ein Zeichen für die Naturtreue seiner Abbildung bei einem Vorgang, dessen richtige Deutung ihm nach dem Stande der Dinge unmöglich war. Etwas rechts unter der Mitte derselben Abbildung sieht man zwei Schlummerzellen durch einen Fortsatz in Verbindung stehend, in verschiedenen Stadien des Erwachens, bei denen aber das Verhältniss zur Faser (an dem mir vorliegenden Exemplar) nicht so deutlich erkennbar ist. — Wird durch Erhitzen auf 70 pCt. die Cornea abgetödtet, so sind die Spiesse so dick, dass sie manchmal der Kugelgestalt sich nähern (S. 414), d. h. hier erwachen keine Schlummerzellen, sondern es finden sich länglich gestreckte Wanderzellen, von jenen leicht zu unterscheiden, wenn man die beiden Abbildungen Taf. XVII Fig. 5 und 14 vergleicht. Nach seiner Ansicht entstehen die Spiesse sowohl aus eingewanderten, als auch aus den fixen Hornhautzellen; bei reichlicher Einwanderung liegen sie so dicht an einander, dass sie kaum durch mehr als einzelne Fibrillen von einander getrennt sind.

[1]) Dieses Arch. Bd. 66. S. 401.

Der Kranz von „Spiessen“ bleibt nach Fuchs so lange bestehen, bis der Schorf abgestossen ist, nachher verschwinden sie, d. h. die Zellen gehen wieder in den Schlummerzustand über. — Bei allen diesen genannten Untersuchern möchte man mit Cohnheim[1]) sagen: „Hinterher nachdem zwei Decennien unser Wissen mit einer Fülle der wichtigsten Thatsachen bereichert haben, ist es natürlich nicht schwer, die zum Theil etwas fremdartigen Deutungen und Schlüsse zu widerlegen, welche der Autor an seine Wahrnehmung[2]) geknüpft hat; indess werden wir selbstverständlich deshalb nicht anstehen, der exacten und treuen Beobachtung die vollste ungetheilteste Anerkennung zu zollen“.

Ueberblicken wir nun im Ganzen die Resultate, welche die einzelnen Untersuchungen ergeben haben, so zeigt sich auch hier bei der Cornea wie beim Bindegewebe ein inniger Zusammenhang zwischen den histologischen Erscheinungen bei der normalen embryonalen Entwickelung und denjenigen bei pathologischen Prozessen der verschiedensten Art. Wir sahen bei der Entwickelung der Cornea Zellen unter gewissen Umbildungserscheinungen in einen Zustand, — den von Grawitz so genannten Schlummerzustand — übergehen, der sie für gewöhnlich unter normalen Verhältnissen nicht mehr als „Zellen“ erkennen lässt. Es sind dies der Reihenfolge der Entwickelung nach erstens diejenigen Zellen, welche zu Fasern umgebildet sind; sie gehen am frühesten in den Schlummerzustand über. Ein rein zelliges Stadium der Hornhaut giebt es nicht, oder doch nur ganz vorübergehend; sobald in den Raum zwischen dem äusseren Epithel, dem späteren Corneaepithel und der Linse von der Seite her Zellen hineingewuchert sind, beginnt auch alsbald die Faserbildung. Dieselbe geht so vor sich, dass von den vorhandenen embryonalen Bildungszellen ein Theil unter allmählichem Unsichtbarwerden des Kernes und Streckung des Zellenleibes direct zu Fasern umgebildet wird, die also nicht ein Abscheidungs- sondern ein Umbildungsprodukt der Zellen sind. Welcher Art die chemischen Umsetzungen in der Kernsubstanz sind, welche

[1]) Ueber Entzündung und Eiterung, dieses Arch. Bd. 40. S. 58.

[2]) Gemeint ist Addison und seine Beobachtung der Emigration farbloser Blutkörperchen aus den Gefässen, 1849.

eine Veränderung derselben herbeiführen derart, dass sie nicht mehr auf die gebräuchlichen Farbstoffe reagirt, muss bis auf Weiteres dahingestellt bleiben, wie so manches andere in der mikrochemischen Physiologie.

Zwischen den gebildeten Fasern bleiben dann immer noch Zellen übrig, welche durch Proliferation neue faserbildende Zellen hervorbringen; erst wenn die Faserbildung bis zu einem gewissen Abschluss gelangt ist, gehen auch in den übrig gebliebenen Zellen analoge Prozesse des Uebergehens in den Schlummerzustand vor sich. Zwischen den Faserzügen liegen bekanntlich in der fertig gebildeten Cornea des Erwachsenen die anscheinend wandungslosen Saftspalten. Diese Saftspalten erscheinen aber nur deshalb wandungslos, weil die sie bildenden Zellen in den Schlummerzustand übergegangen sind, und deshalb unter normalen physiologischen Zuständen durch unsere bisherigen Färbemethoden nicht sichtbar zu machen sind. Diese Schlummerzellen liegen an den Faserbündeln; wenn sie unter pathologischen Prozessen wieder zu kernhaltigen Zellen mit protoplasmatischem Zellenleib umgebildet werden, so müssen natürlich ihre Kerne an den Fasern auftreten. Schliesslich geht noch innerhalb des Saftkanalsystems eine Anzahl von Zellen, die mit anderen durch Ausläufer anastomosiren, in den Schlummerzustand über, wie in Fig. 1 der Taf. VIII abgebildet ist. Die Kerne, welche bei den persistirenden Zellen intensiv blau gefärbt sind, werden in anderen blasser, sind dann nur noch als chromatinloses rundes oder ovales Gebilde zu erkennen, bis auch dieses unsichtbar wird. Sobald dieser Zustand eingetreten ist, ist die Zelle als solche nicht mehr erkennbar, sie ist aufgegangen in das was sich später als Netz der Ausläufer der fixen Hornhautzellen präsentirt. Nur ein relativ kleiner Theil der embryonalen Hornhautbildungszellen persistirt in zelligem Zustand; es sind dies eben die sogenannten fixen Hornhautzellen.

Aus dem Obigen ergiebt sich, dass bei der Beurtheilung pathologischer Prozesse im Hornhautgewebe stets der Gesichtspunkt festzuhalten ist, dass ausser den bekannten persistirenden wenigen fixen Hornhautzellen noch andere zellenwerthige Elemente in demselben vorhanden sind, welche bei progressiven und regressiven Ernährungsstörungen eine Rolle zu spielen be-

rufen sind. Es sind dies die eben genannten Schlummerzellen, in dreierlei verschiedener Gestalt; erstens Zellen, welche in dem Ausläufernetz der fixen Zellen latent verborgen, also in den Saftkanälen gelegen sind; zweitens Zellen, welche die — unter normalen Verhältnissen nicht differenzirt erkennbare — Wand der Saftkanäle bilden und dem gemäss an den Fasern liegen; drittens Zellen, welche eine Umbildung zu Fasern erfahren haben, d. h. die Fasern selbst. Treten nun pathologische Zustände im Cornealgewebe ein, so nehmen an den histologischen Veränderungen ausser dem bisher allein in Betracht gezogenen fixen Hornhautzellen und von der Blutbahn her einwandernden Zellen auch alle diese zellenwerthigen Elemente Theil. Sie erfahren dabei eine Rückbildung in einen dem embryonalen analogen Zustand, d. h. sie verändern sich unter den pathologischen Ernährungsverhältnissen so, dass ihre zellige Natur wieder hervortritt, dass sie wieder zu Zellen umgebildet werden. Dieser Prozess tritt zuerst ein bei denjenigen Zellen, welche bei der embryonalen Entwickelung zuletzt in den Schlummerzustand übergegangen sind, also bei den innerhalb des Saftkanalsystems gelegenen. Doch sind dies immerhin nur relativ wenige. Dann kommen diejenigen an die Reihe, welche an den Fasern gelegen, die Wand der Saftkanäle bilden. Indem durch den pathologisch vermehrten Saftstrom den schlummernden Zellen ein über das Maass ihrer physiologischen Erhaltung hinausgehendes Nährmaterial zugeführt wird, treten in ihnen zuerst die Kerne wieder hervor, vergrössern sich, und werden chromatinreicher, und die umgebenden Theile werden protoplasmatisch. Diesen Vorgang finden wir bei allen irgendwie tiefer greifenden Veränderungen; schon am dritten Tage sind kleine schlanke spindelige Zellen gebildet, durch ihren dünnen Kern, ihr granulirteres Protoplasma und ihre geringere Grösse von den wandernden Zellen und erst recht von den meist vergrösserten und in Karyokinese übergehenden fixen Hornhautzellen verschieden. Dauern die pathologischen Verhältnisse lange genug an, so werden auch die Fasern auf demselben Wege wieder zu Zellen umgebildet, wie wir z. B. bei der menschlichen Cornea mit eitrigem Zerfall, 19 Tage nach Beginn der Entzündung sehen, Taf. VIII Fig. 3. Doch scheint bei der Cornea des Menschen zu diesem hohen Grade zelliger

Umbildung eine besonders lange dauernde ungestörte Einwirkung des Reizes nöthig zu sein, eine längere jedenfalls als beim Bindegewebe. Es hängt dies wohl mit der speciellen Function der Hornhaut, und der dadurch bedingten eigenartigen chemischen Beschaffenheit der Hornhautfasern zusammen. Dem Umstande, dass die zellige Umbildung der Fasern erst relativ spät, auf einen länger einwirkenden Reiz hin eintritt, entspricht überdies auch die entwickelungsgeschichtliche Thatsache, dass die Bildung der Hornhautfasern, d. h. das Uebergehen der fasernbildenden Zellen in den Schlummerzustand, in früheren Monaten des Fötallebens vor sich geht, als der analoge Vorgang an den Saftspalten.

Dieser Vorgang der zelligen Umbildung kann nun naturgemäss unter den gerade vorliegenden Verhältnissen in allen seinen Stadien gestört, oder durch andere Erscheinungen complicirt werden. Störungen können eintreten z. B. durch starke chemische oder bakterielle Wirkungen, wo diffundirende chemische Stoffe oder Ptomaine abtödtend einwirken. Eine Unterbrechung kann der Vorgang erfahren, wenn der auslösende Reiz nicht lange oder nicht stark genug wirkt; bei kleinen, bald durch Epithelwucherung ausgefüllten Substanzverlusten (siehe Fall VII) erfolgt zellige Umbildung nur in unmittelbarer Nähe jenes, und auch da nur in geringem Maasse; weiter entfernt treten nur einzelne Kerne in den schlummernden Zellen auf, werden aber bald wieder rückgebildet, ohne dass es zu einem völligen Erwachen der Zelle gekommen wäre.

Sehr complicirt werden die Erscheinungen, sobald chemotactische Wirkungen mit im Spiele sind. Es ist dies der Fall bei allen chemischen Aetzungen und bei inficirten Wunden (durch die Stoffwechselprodukte der Mikroorganismen); ferner bei allen grösseren nicht schnell durch Epithel ausgefüllte Substanzverluste. Bei diesen kann zunächst das bei den Operationen gebrauchte Cocain wirken, dessen Hineingelangen in die eröffneten Saftspalten und in die dort gelegenen Zellen die Goldmethode zeigt; ausserdem sind diese Wundflächen der Luft ausgesetzt, und vom Conjunctivalsecret umspült, beides Factoren, welche auf die Zellen einwirken können. Der Effect chemotactischer Wirkungen ist eine mehr oder minder starke Ansammlung loco-

motionsfähiger Zellen an der Stelle des Reizes. Zu diesen gehören die emigrirten farblosen Blutkörperchen und die normal in der Hornhaut vorkommenden Wanderzellen; ausserdem wird, wie auch im Bindegewebe des Körpers ein Theil der Hornhautzellen unter Einziehung der Ausläufer mobil und wandert mit jenen anderen Zellen mit. Bei starker Aetzung überwiegt zunächst die Chemotaxis und demgemäss die Anhäufung von Wanderzellen an der Grenze des Aetzschorfes, die unter Umständen so stark sein kann, dass es schwierig und nur ganz dünnen Schnitten möglich ist, die erwachenden Schlummerkerne zu Gesicht zu bekommen. Der Strom der Wanderzellen verliert sich beim Fortschritt der Heilung aber bald; sie treten entweder nach dem Conjunctivalsack hinaus, oder sie wandern besonders in späteren Tagen der Heilung durch die Membrana Descemetii hindurch in die vordere Augenkammer, beladen mit Partikeln aus dem geätzten Bezirk.

Die weitere Ausheilung des durch die Aetzung gemachten Schorfes, geht dann so vor sich, dass die Lösung des Schorfes durch ein Zelligwerden der Fasern an seiner Grenze eingeleitet wird; soweit der Schorf nicht abgestossen wird, wandern fixe Hornhautzellen in ihn hinein, vermehren sich in ihm durch karyokinetische Theilung, und leiten so eine Art Organisation ein. Durch diese beiden Vorgänge, durch das Erwachen der Schlummerzellen der Saftspalten und der Fasern und durch mitotische Vermehrung der vorhandenen und der erwachten Zellen entsteht dann ein zellenreiches junges Gewebe, welches den Defect ausfüllt. Gegen Ende des Heilungsvorganges bilden sich schliesslich wieder, ganz wie im embryonalen Leben, die neugebildeten Zellen zu Fasern und Saftspalten um, so dass der Prozess des Erwachens der Zellen den Anfang, der erneute Uebergang in den Schlummerzustand das Ende des Heilungsprozesses bildet.

XVII.

Veränderungen im Nervensystem, besonders in den peripherischen Nerven des Hundes, nach Exstirpation der Schilddrüse.

Von Josef Kopp, Arzt in Bern.

(Hierzu Taf. IX.)

Da ich die in dem letzten Jahrzehnt sehr lebhaft geführten Discussionen über Myxödem des Menschen, über die Cachexia thyreopriva des Menschen und der Thiere in ihren Grundzügen wohl als bekannt voraussetzen darf, begnüge ich mich mit einem kurzen Bericht über diejenigen Arbeiten, welche sich mit der Cachexia thyreopriva des Hundes beschäftigen.

Nachdem schon Schiff in den Jahren 1856—1857 zur Aufklärung der physiologischen Bedeutung der Schilddrüse die Totalexstirpation derselben an Hunden vorgenommen hatte, wurden die Experimente in neuester Zeit wieder von den verschiedensten Seiten aufgenommen, so von Schiff[1]) selbst, von Sanquirico und Canalis, Albertoni und Tizzoni, Rogowitsch, Munk, Schwartz u. w. a. Wagner und in letzter Zeit Eiselsberg[2]) experimentirten mit Katzen, Horsley mit Affen. Die meisten dieser Forscher gehen darin einig, dass die Hunde, bei denen die Totalexstirpation der Schilddrüse gelang, unter einem typischen Symptomenbild fast ausnahmslos zu Grunde gingen und zwar in Folge des Fehlens des Organs und nicht etwa durch Schädlichkeiten der Operation selbst (Munk). — Der Symptomencomplex der Cachexia thyreopriva des Hundes,

[1]) Resumé d'une serie d'expériences sur les effets de l'ablation des corps thyreoïdes. Revue méd. de la suisse Romande 1884 (citirt nach Virchow-Hirsch's Jahresbericht).

[2]) Ueber Tetanie im Anschlusse an Kropfoperationen. Sammlung medic. Schriften (Wiener klin. Wochenschr.) 1890.

der übrigens nicht von allen Autoren in vollständig übereinstimmender Weise geschildert wird, ist kurz folgender: die Krankheit beginnt in den meisten Fällen 3—5 Tage, bisweilen schon wenige Stunden (Schiff) nach der Operation. Das Thier wird apathisch und somnolent; seine Bewegungen werden langsam, unsicher, wankend, nach Rogowitsch deutlich paretisch. In verschiedenen Muskelgruppen treten Contracturen auf; besonders häufig erscheinen die Muskeln der hinteren Extremität gespannt, wie erstarrt (engourdies, Rogowitsch). Bisweilen sind fibrilläre Zuckungen zu beobachten (Schiff). Dieser Zustand wird unterbrochen durch Anfälle von klonischen und tonischen Krämpfen, die bisweilen in gewisser Reihenfolge von einer Muskelgruppe auf die andere übergehen, bisweilen sich auf einzelne beschränken. In anderen Fällen steigern sich die Krämpfe zu allgemeinem Tetanus, der nicht selten die Form des Opisthotonus zeigt. In den Anfällen tritt oft Strabismus divergens und Myosis auf (Rogowitsch). Sensibilität und Reizbarkeit der reizbaren Gehirncentren sind herabgesetzt (Schiff). Die Sehnenreflexe sind regelmässig herabgesetzt (Rogowitsch). Die Respiration ist dyspnoisch (Colzi). Die Angaben über Temperatur und Puls sind schwankend. Der Tod erfolgt oft in einem Anfall.

Es liegen folgende pathologisch anatomische Befunde an Hunden vor:

Sanquirico und Canalis[1]) operirten 13 Hunde. In allen Fällen, auch in denen, wo die Heilung ohne jede Complication erfolgte, trat der Tod nach 4—10 Tagen ein. — Sectionsbefund: „Ausgesprochene Anämie und Gehirnödem. Starke Füllung der Gefässe des Mesenteriums, Schwellung der Leber, und in einem Fall punktförmige Hämorrhagien des Darmes[2])."

Albertoni und Tizzoni[3])[4]) fanden an den lebenden Thieren eine erhebliche Verminderung des Sauerstoffgehalts im arteriellen

[1]) Sulla estirpazione del corpo tiroide. Arch. per le sc. med. Vol. VIII. No. 10 (nach Virchow-Hirsch's Jahresb.).

[2]) Citirt nach Virchow-Hirsch's Jahresbericht.

[3]) Ueber die Folgen der Exstirpation der Schilddrüse. Centralbl. f. med. Wissensch. 1885. S. 419—420.

[4]) Sugli effetti dell' estirpazione della tiroide. Archivio per le scienze mediche 1886. Vol. X. No. 2 (nach Virchow-Hirsch's Jahresber.).

Blut. „Nach der Exstirpation der Schilddrüse wird das arterielle Blut zu venösem, d. h. es enthält eine gleiche oder sogar geringere Quantität von Sauerstoff, als das venöse Blut.“ — Im Weiteren beschreiben sie eine Degeneration peripherischer Nerven. „Diese Degeneration findet sich an einigen beschränkten Punkten der Nervenfasern und ist derjenigen ähnlich, welche man nach der Nervendehnung erhält; sie besteht in Veränderungen der Markscheide, welche auch bald schwindet, in Zerstörung des Axencylinders, Vermehrung des Protoplasma der Fasern mit Vermehrung ihrer Kerne und endlich in Zunahme des Bindegewebes, besonders an den Punkten, wo die Entartung der Nerven weiter vorgeschritten ist. . . . . Vielleicht ist diese Degeneration die Ursache einiger der Exstirpation folgenden nervösen Erscheinungen.“

Die wichtigsten und ausführlichsten Angaben stammen von Rogowitsch[1])[2]). Derselbe fand eine ganze Reihe von Veränderungen im Centralnervensystem. Diese bestehen in hyperämischen Erscheinungen, Auswanderung von weissen Blutkörperchen und einer Degeneration des Körpers der Ganglienzellen. Er nennt sie kurz eine Encephalo-myelitis parenchymatosa subacuta. Am weitläufigsten beschreibt er die Veränderung der Ganglienzellen. Sie besteht in trüber Schwellung (tuméfaction trouble), Vacuolisation im Protoplasma, Undeutlichwerden der Contouren, sowie Quellen und Verschwinden der Fortsätze. Ein Theil der Zellen zeigt alle diese Erscheinungen, ein anderer nur einzelne derselben. Die Zellen, welche die trübe Schwellung zeigen, sind vergrössert und haben undeutliche Contouren; die Fortsätze sind gequollen oder verschwunden. Eine Anzahl der Zellen verwandelt sich in eine granulöse Masse, welche sich durch Carmin schlecht oder gar nicht färbt. Dabei erscheint der Kern undeutlich oder ist vollständig verschwunden. Im Protoplasma treten kleinere und grössere Vacuolen in verschiedener Zahl auf, wodurch die Form der Zellen sehr unregelmässig wird. Dieser Befund ist evident in der Hirnrinde, im verlängerten Mark hauptsächlich im Vagus-

[1]) Sur les effets de l'ablation du corps thyroïde chez les animaux. Arch. de Physiolog. 1888. No. 8.

[2]) Zur Physiologie der Schilddrüse. Centralbl. f. med. Wiss. No. 30. 1886.

und Hypoglossuskern. Auch im Rückenmark ist die Alteration der Zellen zweifellos und besteht vorzugsweise in der trüben Schwellung. Hier überwiegt allerdings die Hyperämie und die Auswanderung der weissen Blutkörperchen. Die Ausbildung dieser Zellveränderungen ist im Gehirn am deutlichsten und nimmt nach unten allmählich ab, so dass sie im Rückenmark am schwächsten ist. Im Auftreten der Erscheinungen an ganz bestimmten Gebieten des Centralnervensystems sieht Rogowitsch einen Beweis, dass es sich dabei nicht um ein Kunstprodukt handeln kann. An normalen Hunden, die in derselben Weise conservirt und gehärtet wurden, fand Rogowitsch die Veränderung nicht. Mit wenigen Worten weist der Verfasser auf eine von ihm gefundene Schwellung der Axencylinder im Centralnervensystem hin, ohne sich detaillirter über diesen Punkt auszusprechen. Er experimentirte an 40 Hunden; leider sagt er nirgends, an wie vielen das Centralnervensystem untersucht wurde. — Rogowitsch beschreibt ferner pathologische Befunde in der Hypophyse, nehmlich neben hyperämischen Erscheinungen eine Quellung und Vacuolenbildung in der Protoplasmamasse der Zellen. Er nennt die Erscheinung eine colloide Entartung der Zellen und führt sie darauf zurück, dass die Bildung der colloiden Substanz nach der Exstirpation der Schilddrüse nunmehr in einem Organ von ähnlicher histologischer Beschaffenheit, nehmlich der Hypophyse stattfinde. „Diese Veränderung der Hypophyse trägt überhaupt den Charakter der gesteigerten Function dieses Organs."

Diese Befunde wurden durch Stieda's[1]) Untersuchungen am Kaninchen in den wesentlichen Punkten bestätigt.

Schwartz[2]) untersuchte in einem Fall die Medulla oblongata und spinalis und fand keine Veränderungen, die im Sinne Rogowitsch's hätten gedeutet werden können.

---

[1]) Ueber das Verhalten der Hypophyse des Kaninchens nach Entfernung der Schilddrüse. Dissert. Königsberg 1889. (nach Virchow-Hirsch's Jahresb.)

[2]) Experimentelles zur Frage der Folgen der Schilddrüsen-Exstirpation beim Hund mit besonderer Berücksichtigung der elektrischen Erregbarkeit des Nervensyst. Diss. Dorpat 1888. (nach Virchow-Hirsch's Jahresb.)

Die nächste Veranlassung zu meinen Untersuchungen verdanke ich Herrn Professor Dr. Langhans. Derselbe fand in mehreren Fällen von Cachexia thyreopriva des Menschen und Affen, sowie bei Cretinen eigenthümliche Veränderungen in den peripherischen Nerven, die bisher nur gelegentlich gesehen worden sind, ohne dass es möglich war, eine Beziehung derselben zu der Schilddrüse oder dem Cretinismus zu vermuthen.

Herr Professor Langhans stellte mir 2 Hunde zur Verfügung, welche Herr Professor Dr. Kocher in den Jahren 1887 und 1888 operirt hatte. Das Symptomenbild, das an denselben auftrat, stimmte mit den Angaben in der Literatur wesentlich überein. Ungefähr 24 Stunden nach der Operation wurden sie apathisch und somnolent. Die Bewegungen wurden langsam, träge, unsicher. In verschiedenen Muskelgruppen war ein deutlicher Tremor zu beobachten. Dann traten Anfälle von Convulsionen auf. Zuerst zeigte sich in den hinteren Extremitäten eine Steifigkeit, die sich schliesslich auf den ganzen Körper ausdehnte. Während der Dauer der Krankheit gaben die Thiere keinen Laut von sich. Schliesslich fallen sie zu Boden und vermögen sich nicht mehr zu erheben. Beide Hunde wurden getödtet, der eine 4 Tage und 2 Stunden, der andere 7 Tage nach der Operation; sofort nachher wurde das Centralnervensystem beider herausgenommen und in Müller'sche Flüssigkeit gelegt. Der Körper beider wurde halbirt und nach Abhäutung in gleicher Weise conservirt. In Müller'scher Flüssigkeit blieben dieselben über ein Jahr und kamen dann in Alkohol.

Da Herr Professor Langhans die Veränderung vorwiegend in den Nervenstämmen und in den motorischen Nerven fand, so habe ich meine Untersuchung ebenfalls auf die motorischen Nerven beschränkt. — Nachdem die anatomische Präparation soweit durchgeführt war, als dies zur genauen Bestimmung der Muskeln und Nerven nothwendig erschien, wurden Stücke aus Muskeln und Nervenstämmen ausgeschnitten und in Celloidin eingebettet. Da die Muskeln nur insofern für die Untersuchung Bedeutung zu haben schienen, als die sich darin verbreitenden Nerven untersucht werden sollten, wurden hauptsächlich solche Stellen gewählt, in denen man zahlreiche Nerven erwarten durfte; das sind diejenigen, wo der Nerv, schon pinselartig verzweigt, gerade in den Muskel eintritt. Anfänglich wurde eine schnellere Durchführung der Untersuchung dadurch erwartet, dass ganze Muskelgruppen, z. B. die Adductoren des Oberschenkels, als zusammenhängende Stücke ausgeschnitten und eingebettet wurden, mit der Absicht, sie zusammenhängend

zu schneiden, ein Verfahren, welches sich nachträglich als unzweckmässig erwies, da so grosse Muskelstücke von Celloidin nur sehr langsam durchtränkt werden und so eine gut schneidbare Celloidineinbettung, welche ausschliesslich zur Anwendung kam, erst in mehreren Monaten erreicht werden konnte.

Anfänglich wurden sowohl Muskel- wie Nervenblöcke quer, schief und längs geschnitten; später wurde die Untersuchung auf Längsschnitte beschränkt. Wie aus der später folgenden Beschreibung der Heerde hervorgehen wird, würde allerdings aus Serienschnitten in querer Richtung zum Nerv eine bessere Kenntniss der Form der Heerde resultirt haben, als dies an Längsschnitten der Fall ist. Da aber diese Heerde vorzugsweise in der Längsrichtung der Nerven sich ausdehnen, wie bald bemerkt wurde, und da in Querschnitten nur ein sehr beschränktes Gebiet des Nerven auf einmal überblickt werden kann, wäre die Untersuchung vermittelst Querschnittserien zu zeitraubend gewesen, zumal es sich hier in erster Linie um das Finden der Heerde und erst in zweiter Linie um die Bestimmung der Form derselben handelte, welch letztere übrigens auch durch Längsschnitte annähernd festgestellt werden konnte. — Wie aus dem über die Färbemethoden Gesagten hervorgehen wird, eignete sich die Weigert'sche Methode hauptsächlich zum Aufsuchen der Heerde. Ein so gefundener Heerd musste in den folgenden Schnitten zur Untersuchung gewisser Details durch andere Färbungen weiter behandelt werden. Dieser Umstand veranlasste folgendes Vorgehen. Es wurden hinter einander von 10—20 Blöcken 2—3 Schnitte gemacht und nach Weigert gefärbt. War auf diese Weise in einem der Blöcke ein Heerd gefunden, so wurde dieser Block weiter geschnitten zum Zwecke der Anwendung anderer Färbungen, wobei es darauf ankam, sofort wieder die ersten Schnitte zu gewinnen, da es Heerde giebt, die nur in 1 bis 2 Schnitten sich finden. — Die aus der Zahl der in einem Block geführten Schnitte addirte Schnittdicke ist für jeden Block viel geringer, als die Höhe des durchsuchten Blockes selbst. Dieses Missverhältniss rührt daher, dass die Blöcke nicht in continuirlichen Serien geschnitten und untersucht, sondern von Zeit zu Zeit Scheiben von 0,25—0,5 mm Dicke abgeschnitten wurden. Das geschah, wenn in einer nächsten Scheibe von genannter Dicke sich keine Heerde erwarten liessen, weil in den vorhergehenden Schnitten entweder fast keine Nerven oder nur solche grossen Kalibers (in denen die Heerde selten sind) und zugleich vollständig normalen Aussehens lagen.

Zur Anwendung kamen folgende Färbungen: 1) die Weigert'sche Hämatoxylinfärbung für markhaltige Nervenfasern. Sie eignete sich in erster Linie zum Aufsuchen der Heerde, sowie zum genauen Erkennen derselben in ihrer Grösse, Form und Abgrenzung gegen die Umgebung. Zur Beurtheilung gewisser Details, namentlich der Kerne, leisten andere Färbungen bessere Dienste. — 2) In eben genannter Beziehung hat das Eosin-Hämatoxylin grosse Vorzüge. Dasselbe hat gegenüber der blossen Hämatoxylinfärbung den Vortheil, dass durch die Rothfärbung ge-

wisser Gewebe durch Eosin, hier namentlich des Perineuriums, die Heerde sich besser gegen die Umgebung abheben. Die Kernfärbung ist dabei eine relativ sehr gute. Da aber die Präparate über 1 Jahr und länger in Müller'scher Flüssigkeit gelegen hatten, so mussten die Schnitte, um gute Kernfärbung gerade an den Hauptelementen, den sog. Blasenzellen, zu erhalten, länger (bis 15 Minuten) als gewöhnlich in der Farbe liegen und durften nur ganz kurze Zeit in Wasser ausgewaschen werden. Das Ausziehen des Wassers durch Alkohol zum Zwecke der Ueberführung in Oleum orig. und Balsam ist auf das Minimum der erforderlichen Zeit zu beschränken, da der Alkohol in kurzer Zeit viel Eosin auszieht. Betrachten dieser Schnitte in Glycerin ist unzweckmässig, da das Eosin von Glycerin ebenfalls ausgezogen wird. — 3) Die Grenacher'sche Boraxcarminfärbung eignete sich für unsere Zwecke nicht. Die Kernfärbung war durch Boraxcarmin viel schwieriger zu erzielen, als durch Hämatoxylin, trotzdem die Schnitte bis 24 Stunden darin lagen. — 4) Die Nervenfärbung nach Merkel (Boraxcarmin und Indigcarmin) gelang, aber nur bei peinlich sorgfältiger Ausführung. Die Kerne der zelligen Elemente der Heerde, von denen oben schon die Rede war, färben sich schön roth. Die Schnitte müssen aber, wie Flesch es vorschlägt, mehrere Stunden in der Farbe liegen. Das Auswaschen in Oxalsäure und Wasser darf nur einige Minuten dauern.

Die Veränderung tritt in Form von Heerden auf. Wenn in Folgendem von Einem Heerd die Rede sein wird, so ist darunter ein Gebiet der Veränderung verstanden, das durch normales Gewebe, sei es Perineurium, seien es Endoneurium und Nervenfasern, vollständig gegen andere ähnliche Gebiete, abgegrenzt ist. In der Mehrzahl der Fälle liess sich diese Abgrenzung sicher feststellen; doch wäre es möglich, dass in einigen der Zusammenhang zwischen zwei Heerden übersehen wurde. Dieselben durchsetzen nicht als zusammenhängende Gebilde den Querschnitt eines ganzen Nervenstammes, sondern liegen in den einzelnen Nervenfaserbündeln. Dabei sind niemals alle Bündel eines grösseren Nerven (auf einem Querschnitt), sondern nur wenige derselben erkrankt. Während der Sitz der Heerde in Bezug auf den Querschnitt des Nervenfaserbündels eine gewisse Constanz erkennen lässt, so zeigen sich hinsichtlich der Grösse und der körperlichen Form, wie sie sich aus der Combination der Schnittserien construiren lassen, bei den verschiedenen Heerden grosse Unterschiede. Auf diese Momente wird später näher eingetreten werden. Andererseits aber bleibt sich das mikroskopische Bild in seinen feineren Details, ab-

gesehen von Verschiedenheiten im Grade der Ausbildung der pathologischen Elemente, im Wesentlichen überall gleich.

Ich halte mich bei der Beschreibung des mikroskopischen Bildes an einen wohl ausgebildeten Heerd aus dem Stamm des N. ulnaris am Ellenbogen (Fig. 1, H 1; Fig. 2). Der zu betrachtende Schnitt ist nach Weigert gefärbt. Das Faserbündel, in dem der Heerd liegt, ist nicht ganz längs, sondern so stark schief getroffen, dass dasselbe bei schwacher Vergrösserung (Zeiss, Ocul. 2, Obj. A) als ziemlich langgestrecktes, in seiner Länge das ganze Gesichtsfeld einnehmendes Oval erscheint. Es fällt nun sofort auf, dass in der ganzen Linie, wo normaler Weise das dunkel violett gefärbte Nervenfaserbündel an das braun gefärbte Perineurium anstossen sollte, zwischen den genannten Geweben eine helle Zone sich findet, eine Erscheinung, die übrigens auch bei Loupenvergrösserung (Fig. 1) evident ist und schon mit blossem Auge als feine helle Linie erkannt wird. Diese Zone hat in ihrem ganzen Verlauf eine durchschnittliche Breite von 0,09 mm. Schon bei genannter Vergrösserung zeigen sich in ihr auf hellem oder leicht bräunlichem Grunde lange, annähernd parallel den Lamellen des Perineuriums verlaufende, braun gefärbte Fasern und ganz besonders auffallende, zahlreiche, zwischen diesen Fasern liegende Punkte oder besser kleine Flecken. — Bei starker Vergrösserung (Zeiss, Ocul. 2, Obj. E) (Fig. 2) erweisen sich diese Fasern (F) theils als Bindegewebsfasern, theils als Durchschnitte durch Lamellen, die mit denen des Peri- oder Endoneuriums zusammenhängen. Sie zweigen sich von der compacten äusseren Schicht (Pn) ab, durchziehen die helle Zone (Hz) und verlieren sich theilweise zwischen den Nervenfasern (Nf), indem sie ein lockeres Maschenwerk bilden. Die Flecken und Punkte stellen, abgesehen von Durchschnitten kleiner Gefässe, Kerne dar von verschiedener Art, welche alle blass braun gefärbt sind, aber doch verschiedene Intensität der Färbung zeigen. Vor allen treten hervor grosse, ovale, bläschenförmige, blass gefärbte Kerne (Ek). Mit sehr starker Vergrösserung (Zeiss, Ocul. 2, 2,0 mm Homog. Immers. Apert. 1,30) sind diese Kerne deutlich gekörnt und enthalten 2—3, selten mehr, dunkle, bei anderer Einstellung des Focus stark lichtbrechende Kernkörperchen, um welche fast regelmässig

eine helle, mehr oder weniger deutlich contourirte Zone zu erkennen ist. Einzelne dieser Kerne liegen auf hellem Grund, entweder von einer, dann meist dunkler als der Kern selbst gefärbten, rundlichen, ovalen, oder unregelmässigen, schmalen Protoplasmazone umgeben (Fig. 2 und 3, Pz), oder auch ohne eine solche (Ek). In Präparaten anderer Heerde deutlicher als in diesem sieht man die nämlichen Kerne nicht auf hellem, sondern, ziemlich regelmässig zerstreut, auf schwach bräunlich gefärbtem Grund, welcher, was deutlich aus bisweilen am Rande desselben sichtbaren Falten hervorgeht, einer äusserst feinen Membran entspricht. Diese erscheint mit Zeiss, Ocul. 2, Obj. E deutlich punktirt, und schon ohne Immersion sieht man auf ihr ein äusserst feines Flechtwerk vielfach gekreuzter Fibrillen. Die auf diesen Membranen gelegenen Kerne zeigen meist keine deutliche Protoplasmazone. Ein anderer Theil von Kernen weicht von dem eben beschriebenen Aussehen etwas ab. Diese sind schmäler und erscheinen intensiver gefärbt. Auf die beiden Pole des Ovals setzt sich häufig eine dunkle Protoplasmazone auf, die sich bisweilen in eine lange, mehr oder weniger parallel mit den Nervenfasern verlaufende, bisweilen zwischen diese sich einsenkende Fibrille zuspitzt. Diese Kerne sind als identisch mit den zuerst beschriebenen, nur als auf die Kante gestellt, zu betrachten. Sämmtliche Kerne färben sich mit Eosin-Hämatoxylin blass blau, mit gewöhnlichem Carmin und nach Merkel blass roth. Die Differenzirung von Kern und Kernkörperchen mit der hellen Zone ist bei Hämatoxylinfärbung dieselbe, wie bei Weigert'scher. Diese Kerne sind dieselben, welche Ranvier[1]) als die des Endothels der lamellösen Schicht der Nervenfaserbündel beschrieben hat; nach Key und Retzius[2]) sind es die Kerne der Häutchen des Perineuriums. Diese Deutung ist um so berechtigter, als die Membranen, auf denen sie bisweilen regelmässig zerstreut aufliegen, genau das von obigen Autoren geschilderte Aussehen zeigen.

Die bis jetzt beschriebenen Details der Heerdzone weichen nicht ab von den normalen Bestandtheilen des Peri- und Endo-

[1]) Leçons sur l'histologie du système nerveux. 1878. p. 179 u. ff.

[2]) Studien in der Anatomie des Nervensystems und des Bindegewebes. Stockholm 1876.

neuriums. Das Auffälligste, was uns aber darin entgegentritt, sind die von Langhans entdeckten eigenthümlichen Zellen, die die ganze Heerdzone reichlich durchsetzen. Es sind dies die eigentlichen pathologischen Elemente der Heerde. Ihre Beschreibung ist theilweise gegeben durch den von Langhans dafür eingesetzten Namen: ein- und mehrkammerige Blasenzellen. Die ausgebildeten Zellen sind ausserordentlich gross und zeigen die verschiedensten Formen. Der eigentliche Zellkörper wird von feinen, unregelmässigen Contouren gebildet, unter denen eine peripherische und bei mehrkammerigen Zellen noch andere, die vom Kern gegen die Peripherie verlaufen, unterschieden werden können. Der Inhalt des Zellkörpers ist, abgesehen von einer bisweilen bemerkbaren, meist ganz schmalen Protoplasmazone um den Kern und von den eben genannten feinen Linien, die, von dieser Protoplasmazone sich abzweigend, gegen und an die peripherische Contour verlaufen, meist vollkommen homogen und hell. Bei verschiedener Einstellung des Focus sieht man viele dieser Linien, ohne dass sie verschwinden, sich nach dieser oder jener Seite verschieben, bisweilen aus ihnen weitere Linien scheinbar hervorwachsen. Dadurch ist die Natur der Linien sichergestellt. Es sind, theilweise wenigstens, nicht blosse Fäden, sondern Scheidewände. Bisweilen bilden die sich verzweigenden Linien ein feines Maschennetz, polygonale Felder einschliessend, das bei anderer Einstellung sofort verschwindet. Es mögen das die auf der peripherischen Zellwand sitzenden, in das Innere der Zelle nur wenig vorragenden Ueberbleibsel der durchbrochenen Septen sein. Die Septen verzweigen sich oft vielfach im Inneren der Zelle und bilden so Knotenpunkte, an denen das Protoplasma reichlicher ist. Die Verzweigung ist bisweilen eine so bedeutende, dass 20 und mehr polygonale Felder bei einer Einstellung zu zählen sind (Fig. 10). Die Form der Zelle ist dabei oft sehr unregelmässig und grotesk (Fig. 11, 12, 13), bisweilen aber regelmässig und symmetrisch (Fig. 3, 7, 8). Auch sehr einfache, ein- und wenigkammerige Formen sind zu beobachten (Fig. 5). Nicht aber sind die kleinsten Zellen immer die einfachsten. Bisweilen berühren sich benachbarte Blasen nicht, so dass das zwischen denselben liegende Septum doppelt contourirt erscheint (Fig. 7). —

Die Zellen enthalten 1—3, selten mehr Kerne. Sind mehrere Kerne vorhanden, so liegen sie fast stets nahe beisammen, entweder an der Peripherie oder mehr gegen das Centrum. Die Beschreibung der Kerne kann kurz gefasst werden, da dieselben genau den oben beschriebenen des perineurialen Endothels gleichen. Sie sind meist gross und oval, blass (auch in den mit Hämatoxylin-Eosin gefärbten Schnitten), fein punktirt und enthalten ein oder mehrere Kernkörperchen, um die fast regelmässig eine helle, mehr oder weniger deutlich contourirte Zone sich findet (Fig. 3, 5, 6, 8, 13). Mit Zeiss, Ocul. 2, 2,0 mm. Homog. Immers. Apert. 1,30 war fast in allen Fällen zu bemerken, dass sich die Kerne mit deutlicher Contour gegen eine allfällige schmale Protoplasmazone abgrenzen. Wird diese Contour bei schwächerer Vergrösserung übersehen, so wird die Protoplasmazone zum Kern gerechnet und derselbe erscheint polygonal. Manchmal wird der Kern allerdings etwas von den Blasen eingedrückt, so dass er von seiner sonst ovalen Form abweicht. — Die Reichlichkeit der Blasenzellen in den verschiedenen Heerden unterliegt grossen Schwankungen. Bisweilen sind sie spärlich, liegen aber oft so dicht, dass die sich kreuzenden Contouren ein Netzwerk bilden, in dem die einzelne Zelle nicht mehr als gesondertes Gebilde unterschieden werden kann.

Schon wiederholt musste darauf hingewiesen werden, wie sich gewisse Details bei Eosin-Hämatoxylinfärbung ausnehmen. Betrachten wir einen so gefärbten Heerd kurz im Zusammenhang. Der Heerd tritt gegen die Umgebung ebenfalls deutlich hervor. Epi- und Perineurium sind an einigen Stellen deutlich dadurch differenzirt, dass das Epineurium locker faserig, kernarm und schön carmoisinroth gefärbt ist, während das Perineurium dunkler, trüber und mehr violettroth erscheint und sehr zahlreiche länglich gestellte Kerne aufweist (Fig. 3, Ek). An Stellen, wo das Perineurium parallel zur Fläche der Lamellen, also tangential, getroffen ist, scheinen die Kerne oval und grösser. Zwischen dem Perineurium und der hell gelbgrün gefärbten Fasersubstanz erscheint der Heerd. Die Endothelkerne, wie die Blasenzellen, liegen auf hellem Grund oder auf den oben ausführlich geschilderten Membranen. Auch auf tangential getroffenem Perineurium liegen bisweilen reichliche Blasenzellen, deren

Kerne (wie auch die Endothelkerne) an solchen Stellen, weil die Blasenzellen in verschiedenem Niveau liegen, verschiedene Intensität der Färbung zeigen. Die gegenseitige Differenzirung der Kerne ist überhaupt bei dieser Färbung eine viel hervortretendere. Neben den genannten Kernen fallen noch solche auf, die ausserordentlich stark gefärbt und grob gekörnt sind; möglich aber, dass auch dieser stark hervortretende Unterschied nur auf obigen Niveaudifferenzen beruht. — Sehr deutlich erscheint bei dieser Färbung die blass violett gefärbte Protoplasmazone, die bisweilen den Kern umgiebt (Fig. 3, Pz). Die Zellcontouren erscheinen blass blau, aber sind weniger deutlich hervortretend, als bei Weigert'scher Färbung. Neben den genannten Gebilden fallen spärliche Lymphkörper auf (Fig. 3, Lk).

Aus einer Messung von 20 Blasenzellen (bei welchen der grösste Durchmesser und der auf demselben senkrecht stehende kleinere gemessen wurde) und ihrer Kerne und ebenso vieler Endothelkerne des Perineuriums ergaben sich folgende maximale, minimale und mittlere Werthe in Millimetern:

	Langer Durchmesser.			Kurzer Durchmesser.		
	Minim.	Maxim.	Mittel	Minim.	Maxim.	Mittel
Blasenzellen . . .	0,0103	— 0,0644	0,0290	0,0100	— 0,0437	0,0214
Kerne d. Blasenzellen	0,0050	— 0,0115	0,0076	0,0025	— 0,0075	0,0048
Kerne d. perineurialen Endothels . . .	0,0050	— 0,0115	0,0071	0,0023	— 0,0075	0,0047.

Topographisches Verhalten der Heerde im Faserbündel. Wie bei der Besprechung der Untersuchungsmethoden gesagt wurde, habe ich keine vollständig continuirlichen Querschnittserien, die zur genauen Kenntniss der Form und Grösse des einzelnen Heerdes und seiner Beziehung zu den einzelnen Theilen des Faserbündels nothwendig sind, angefertigt. Jedoch lassen sich aus den unvollständigen Serien, wie sie vorliegen, in genannter Richtung allgemeine Schlüsse ziehen, die nicht ohne Bedeutung sind.

Es sollen hier nicht sämmtliche gefundenen Heerde der Reihe nach beschrieben, sondern die Darstellung in der Weise verallgemeinert und dadurch vereinfacht werden, dass die Haupttypen herausgegriffen und beschrieben und nachher jeweilen diejenigen Heerde, die mit den eben beschriebenen Aehnlichkeit

haben, aufgeführt werden. — Die Reihenfolge, in welcher ich die Heerde aufführe, richtet sich hier allein nach ihrer Form und Grösse, ohne Rücksicht auf ihre topographische Verbreitung. Ich gehe von denjenigen, die vollständige Hohlcylinder an der Innenseite des Perineuriums bilden, aus; dann folgen die, welche Hohlcylindersegmente darstellen; nach diesen werden diejenigen aufgeführt, die nur als schmaler Saum an der Innenseite des Perineurium erscheinen und andere, die klein und von unbestimmter Form sind; ich schliesse mit den kleinsten, die nur aus einer einzigen Blasenzelle bestehen.

1—7. N. ulnaris am Ellenbogen[1]) (H 1—7, P 20, Sch a—g)[2]) (Fig. 1 und 2). — Alle 4 Heerde (Heerd 1—4 werden zuerst für sich betrachtet) erscheinen gemeinsam in denselben Schnitten, die alle eine zur Axe des Nerven parallele Richtung haben. Die Heerde gehören 4 aus dem Nerven nach oben gegen das Messer sich abzweigenden Faserbündeln an, welche, etwas schief getroffen, in den Schnitten als mehr oder weniger langgestreckte Ovale erscheinen. In jedem derselben liegt an der Innenseite des Perineuriums eine ringförmige Zone, welche, wie die Faserbündel selbst, verschiedene Breite hat. Das dünnste der letzteren zeigt einen Durchmesser von 0,16 mm, das dickste einen solchen von 0,80 mm. Die Breite des Heerdes des ersteren beträgt durchschnittlich 0,026 mm, die des letzteren 0,13 mm. Die Heerde finden sich in 4—5 Schnitten von ungefähr 0,020 mm Dicke und erscheinen als Hohlcylinder von einer Länge von ungefähr 0,1 mm. Im Uebrigen sei auf die Beschreibung des allgemeinen mikroskopischen Bildes hingewiesen, wozu Heerd 1 als Grundlage diente. — Neben den genannten 4 Heerden zeigen sich in denselben Schnitten noch 3 andere von weniger ausgeprägter Form, die mehr längsgetroffenen Nerven angehören und mehr als Cylindersegmente erscheinen. In den nächsten Schnitten, in denen die in Frage kommenden Faserbündel immer mehr längsgetroffen sind, verschwinden die Heerde allmählich. In einer grossen Anzahl von weiteren Schnitten erscheint der jetzt vollständig längs geschnittene Rest des Nerven durchaus normal.

8. N. tibialis post. im M. gastrocnemius (H 10, P 8 r—h_1). — Von diesem Heerd liegt eine fast vollständige Längsschnittserie vor. Der

[1]) Es werden nur Heerde aufgeführt von zweifelloser Sicherheit, während Stellen, wo die Veränderung blos wahrscheinlich ist, unberücksichtigt bleiben.

[2]) Als Heerd 1 ist stets derjenige bezeichnet, der in dem betreffenden Block zuerst erschien. Die folgenden Heerde sind fortlaufend nummerirt. Die Bezeichnungen der betreffenden Objectträger (P) und Schnitte (Sch) sind nur aus dem Grunde beigefügt, damit in der Präparatensammlung der beschriebene Heerd sofort aufgefunden werden kann.

Nerv besteht an dieser Stelle nur aus einem einzigen Bündel, welches in den ersten Schnitten längs, stark tangential, getroffen ist. Zu beiden Seiten der in der Mitte gelegenen Nervenfasern liegt die ziemlich breite helle Zone und noch mehr seitlich das Perineurium. Je mehr sich die Schnitte der Axe nähern, desto mehr verbreitert sich das Bündel der Nervenfasern, desto schmäler werden dagegen die Heerdzone und das Perineurium, indem sie weniger tangential getroffen sind. In den Schnitten, die ungefähr in die Axe des Nerven fallen mögen, ist die an der Innenseite des Perineuriums gelegene Heerdzone sehr schmal, stellenweise kaum zu erkennen. Je mehr sich die Schnitte von der Axe wieder entfernen und sich der Peripherie nähern, desto mehr verbreitert sich die Heerdzone, bis die Nervenfasern in der Mitte derselben nur noch einen dünnen Streifen bilden und schliesslich ganz verschwinden. In diesen Schnitten sind die Blasenzellen besonders zahlreich. Die letzten Schnitte fallen ausserhalb des Heerdes und treffen nur noch das Perineurium. Je tiefer die Schnitte fallen, desto länger erscheint der Nerv in denselben, da die ersten Schnitte offenbar in die obere Wölbung einer leichten Biegung fielen. Die maximale Breite des Faserbündels beträgt 0,5 mm. Die Länge des Heerdes erreicht 2,5 mm. Es ist dies der Typus eines Heerdes, der einen der Innenwand des Perineuriums anliegenden vollständigen Hohlcylinder bildet.

9. N. medianus an der Ellenbeuge (H 2, P 14 g—u). — Der Heerd, in 14 Schnitten sichtbar, liegt in einem Bündel von 0,50 mm Dicke. Dasselbe ist längs getroffen und in einer maximalen Länge von ungefähr 5 mm in den Schnitten sichtbar. Der Heerd erstreckt sich stellenweise auf die ganze Länge dieses Bündels, liegt an der Innenseite des Perineuriums und nimmt an einigen Stellen den ganzen Umfang desselben ein. An einer Stelle ist die Heerdzone breiter als an anderen und ragt hier etwas in das Nervenbündel hinein, dessen peripherische Fasern unterbrochen erscheinen, vielleicht aber nur um den Heerd herumbiegen. — Ein dünnes Faserbündel, das sich von obigem abzweigt, zeigt einen Heerd von ähnlichem Verhalten, der an der Abzweigungsstelle mit dem obigen zusammenhängt; beide sind aus diesem Grunde nur als Ein Heerd zu betrachten. Dieser ist der längste der beobachteten; er reicht noch über den Schnitt hinaus, ist also über 5 mm lang.

10. N. medianus an der Ellenbeuge (H 3, P 14 g—u). — Der Heerd liegt in einem Faserbündel von 0,5 mm Durchmesser, das dem obigen unmittelbar anliegt. Der Heerd ist kürzer als Heerd 2, die Heerdzone noch schmäler; sie bildet nirgends mit Deutlichkeit einen geschlossenen Hohlcylinder. Der Heerd ist von sehr zahlreichen, dicht gedrängten Blasenzellen besetzt.

11. N. medianus an der Ellenbeuge (H 4, P 14 h—g). — Von diesem Heerd liegt eine vollständige Schnittserie vor. Er liegt in demselben Faserbündel, wie der vorhergehende, und zwar in der Mitte desselben. In den Schnitten, welche ihn in seiner grössten Ausdehnung treffen, erscheint

er als längliches Feld ohne Nervenfasern, in dem reichlich Blasenzellen liegen; er hat eine maximale Länge von 0,455 mm und eine maximale Breite von 0,117 mm; er findet sich in 9 Schnitten von ungefähr 0,020 mm Dicke, woraus in dieser Richtung eine Dicke von ungefähr 0,18 mm resultirt. Er hat somit die Form eines soliden Cylinders und ist überall von Nervenfasern umgeben; ein Zusammenhang mit dem Perineurium oder mit dem im gleichen Faserbündel sich findenden Heerd am Perineurium lässt sich in der Serie nicht nachweisen. Es ist dies der einzige Heerd dieser Art, der also nicht dem Perineurium anliegt[1]).

Der Nervus medianus zeigt ein ähnliches Verhalten, wie der N. ulnaris am Ellenbogen: neben einer Gruppe von Faserbündeln mit zahlreichen Heerden liegt eine fast gleich grosse von vollständig normaler Beschaffenheit.

12. Radialisstamm am M. sup. long. (H 1, P 8 a—n). — Das schief getroffene, 0,045 mm breite Nervenfaserbündel liegt am Rande der Schnitte, so dass nur die eine Hälfte des Ovales in den Schnitten erscheint. Die Innenseite des Perineuriums ist durchweg von einer 0,026 mm breiten Heerdzone eingenommen. Ob der Heerd in Wirklichkeit einen vollständigen Hohlcylinder oder blos ein Hohlcylindersegment bildet, lässt sich nicht bestimmen.

13. Radialisstamm, Durchtritt durch den M. sup. brev. (H 7, P 10 z_2—z_5). — Drei Längsschnitte durch ein Faserbündel von 0,20 mm Breite. In einer Länge von ungefähr 0,17 mm erscheinen die Fasern durch die ganze Breite des Bündels unterbrochen, ein annähernd quadratisches, von Fasern freies Feld zwischen sich lassend. Es ist dies aber keine wirkliche Unterbrechung der Fasern. Es ist nehmlich das Perineurium hier nach innen nicht mehr scharf begrenzt, sondern geht allmählich in das längsgestreifte Innere des Feldes über und ist zugleich sehr breit. Es ist demnach das Nervenbündel an dieser Stelle offenbar peripherisch getroffen, d. h. das Perineurium, bezw. die Heerdzone gestreift, und zwar an der concaven Seite einer nach oben gerichteten Abbiegung des Nerven. Dieses Feld, also die Innenfläche des Perineuriums, ist reichlich übersät mit wohl ausgebildeten, aber relativ kleinen Blasenzellen (Fig. 5). Im dritten Schnitt, dem tiefsten, in dem noch Zellen sichtbar sind, ist das Feld länger (0,65 mm), als im ersten. Die Zellen sind hier zugleich im Feld zum grössten Theil verschwunden und zeigen sich nur noch an der einen queren Grenze desselben, sich hier auf eine kurze Strecke zwischen Perineurium und Nervenbündel hinein fortsetzend. Nur in einem Schnitt (von 0,020 mm Dicke), dem zweiten, ist das ganze Feld von Zellen besetzt. Der Heerd hat demnach eine ungefähre Dicke von 0,020 mm; die Länge beträgt 0,65 mm; die

[1]) Dieser Heerd ist im Anschluss an den im gleichen Faserbündel sich befindenden an dieser Stelle aufgeführt. Streng genommen gehört er nicht hierher, da hier nur die Hohlcylinder und Hohlcylindersegmente bildenden Heerde beschrieben sind.

Form entspricht einem der Innenfläche des Perineurium anliegenden Hohlcylindersegment.

14. Radialisstamm, Durchtritt durch den M. sup. brev. (H 5, P 10 z_1). — Der Heerd zeigt ein ganz ähnliches Verhalten, wie der vorhergehende. Breite des Faserbündels 0,13 mm, Länge des Heerdes 0,26 mm.

15. Radialisstamm, Durchtritt durch den M. sup. brev. (H 8, P 10 z_5). — Im gleichen Faserbündel, in dem Heerd 7 liegt, beginnt, von letzterem 1 mm entfernt, ein anderer Heerd zu beiden Seiten der Nervenfasern. Auf der einen Seite befindet sich zwischen Nervenfasern und Perineurium ein schmaler Saum rosenkranzartig an einander gereihter, länglicher, also vielleicht platter, auf die Kante gestellter Zellen. Die Breite der Zone ist 0,007 mm und entspricht zugleich der Breite der Zellen; auf der anderen Seite ist die Zone breiter aber kürzer. Dass diese beiden Zonen nur Einen Heerd darstellen, wie oben angenommen, kann ich nicht streng beweisen, da die Schnittserie nicht vollständig ist; es ist mir aber immerhin wahrscheinlich.

16. N. medianus in der Ellenbeuge (H 1, P 14 a—c). — Halbmondförmiger Heerd an der Innenseite des Perineuriums in einem Querschnitt eines Faserbündels von 0,44 mm Durchmesser. Der Heerd nimmt ungefähr den dritten Theil des Umfanges ein. Wenig ganz kleine Blasenzellen. Heerd in 2 Schnitten. Nur in einem derselben Zellen mit deutlichen Contouren. Weil schon in den ersten untersuchten Schnitten der Heerd erscheint, ist dessen Länge nicht constatirbar; jedenfalls beträgt sie über 0,05 mm. Der Heerd bildet ein Hohlcylindersegment.

17. N. hypoglossus in M. sternohyoid. (H 1, P 6 a). — Der Nerv ist nicht ganz quer, sondern etwas schief getroffen; im Uebrigen verhält sich der Heerd ganz ähnlich dem vorhergehenden.

Aehnliche Heerde, wie die letzteren finden sich noch in folgenden Nerven:

18 [1]). N. tibial. post. i. M. gastrocn. (H 12, P 8 m_1—w_1); F 0,69 [2]). — 19. N. musculocut. i. M. biceps (H 1, P 56); F 0,26; L 0,39. — 20. N. med. i. M. flex. dig. subl. (H 1, P 18 a—d); F 0,22. — 21. N. rad. i. M. triceps (H 1, P 6 a); F 0,13; B 0,011; L 0,011. — 22. N. crur. i. MM. vasti (H 1, P 1 a, d, e); F 0,1. — 23. N. tibial. post. i. M. gastrocn. (H 9, P 8 n—q); F 0,1. —

Eine Anzahl von Heerden erscheint in Längsschnitten nur als schmaler Saum länglicher Blasenzellen, welcher zwischen Perineurium und Nerven-

[1]) Die an dieser und den entsprechenden Stellen aufgezählten Heerde sind geordnet nach der Dicke der Faserbündel.

[2]) F bedeutet die Breite des Faserbündels, B die Breite und L die Länge des Heerdes in Millimetern. Die letzteren zwei Angaben fehlen bei Heerden, die sich wegen ihrer Form oder der Undeutlichkeit ihrer Grenzen zu diesen Messungen nicht eigneten.

fasern sich hinzieht. Die meisten Heerde dieser Art sind nur auf einer Seite des Faserbündels und durch wenige Schnitte zu beobachten. In mehr oder weniger ausgeprägter Weise zeigen dieses Verhalten folgende Heerde:

24. N. med. i. M. flex. dig. carp. rad. (H 1, P 17 a); F 0,52; B 0,025; L 0,33. — 25. Radialisst. i. M. sup. brev. (H 1, P 10 b—n); F 0,39; B 0,013. — 26. Radialisst. i. M. sup. brev. (H 2, P 10 c—k); F 0,27; B 0,020. — 27. N. tibial. post. i. M. gastrocn. (H 4, P 8 f); F 0,26; B 0,020. — 28. N. tib. post. i. M. gastrocn. (H 11, P 8 f—g); F 0,17; B 0,030. — 29. N. ischiadicus i. MM. gemelli u. opt. int. (H 1, P 5 d—e); F 0,16; B 0,037; L 0,46. —

30. N. tibialis post. i. M. gastrocn. (H 1, P 8 a). — Der Nerv ist mit einem schief geschnittenen Muskelbündel in eine gemeinsame bindegewebige Scheide eingeschlossen. Nerv und Muskel zusammen bilden ein Oval und werden darin durch ein längs verlaufendes Bindegewebsseptum von einander getrennt. Der Nerv stellt also eine Hälfte des Ovales, und zwar die etwas längere, dar. Fast das ganze 0,12 mm breite und 0,5 mm lange Feld des Nerven ist hell und von reichlichen, schön ausgebildeten Blasenzellen durchsetzt, also fast vollkommen vom Heerd eingenommen. An der einen Spitze des Feldes treten 7—8 Nervenfasern auf kurze Strecke in dasselbe ein, um dann wieder zu verschwinden (abzubiegen); nur eine einzige Faser durchsetzt der Länge nach den ganzen Heerd. Dieser Beschreibung dient von den drei Schnitten, in denen der Heerd sich findet, derjenige als Grundlage, in dem derselbe die schönste Ausbildung zeigt.

Aehnlich verhalten sich folgende Heerde:

31. N. tibial. post. i. M. gastrocn. (H 5, P 8 g); F 0,23; L 0,715. — 32. N. tibial. post. i. M. gastrocn. (H 2, P 8 a—e); F 0,14; B 0,12; L 0,39. — 33. N. hypogloss. i. d. Zunge (H 2, P 3 b); F 0,104; B 0,091; L 0,13. —

34. N. radialis i. d. Extensoren am Ellenbogen (H 1, P 11 a—f). — Der Heerd findet sich in einem kleinen, aus einem einzigen Faserbündel bestehenden Nerv, welcher in Längsschnitten erscheint. Durchmesser des Faserbündels 0,1 mm; in der grössten Breite lassen sich 7 Fasern zählen. Die Scheide des Perineuriums erscheint abgehoben und vielfach gefaltet. An ihrer Innenfläche zeigen sich zu beiden Seiten reichlich Kerne. Nur an einer Stelle sitzen in einer Falte schöne einkammerige Blasenzellen.

35. N. tibialis post. i. M. gastrocn. (H 3, P 11 e). — Der ganz kleine Nerv, aus einem einzigen, in der Breite nur 3 Nervenfasern haltenden Bündel bestehend, bildet im Schnitt ein lang gestrecktes Oval. Ein kleiner Heerd von 3—4 Blasenzellen liegt an der Innenseite des Perineuriums in der Nähe des einen Pols des Ovals.

36. N. tibial. post. i. M. gastrocn. (H 14, P 8 a). In Grösse und Form ist dieser kleine Heerd dem vorhergehenden auffallend ähnlich. Kleine ein- bis dreikammerige Blasenzellen.

Diese kleinen, in ihrer körperlichen Form nicht leicht näher zu bestimmenden Heerde sind zahlreich. Ich fand sie noch in folgenden Nerven:

37. N. tibial. post. i. M. gastrocn. (H 8, P 8 m); F 0,65. — 38. N. tib. post. i. M. gastrocn. (H 13, P 8 v_1, w_1); F 0,22. — 39. Radialisst. i. M. sup. brev. (H 4, P 10 r); F 0,21; B 0,025; L 0,092. — 40. N. tib. post. i. M. gastrocn. (H 6, P 8 h); F 0,19; B 0,052; L 0,39 (Fig. 4). — 41. Radialisst. i. M. sup. brev. (H 9, P 10 z_4); F 0,16. — 42. Radialisst. i. M. sup. brev. (H 6, P 10 z_1); F 0,13; B 0,018; L 0,039. — 43. N. hypogl. i. d. Zunge (H 1, P 3 a); F 0,12; B 0,039. — 44. N. hypogl. i. d. Zunge (H 3, P 3 e—d); F 0,08; B 0,029. —

45. Radialisstamm i. M. sup. brev. (H 3, P 10 e), (Fig. 3). — In einem Faserbündel von 0,230 mm Breite sitzt an der Innenfläche des Perineuriums eine grosse, wohl ausgebildete Blasenzelle. Sie hat eine ovale Form und ist 0,041 mm lang, 0,025 mm breit. Der Kern liegt nicht ganz in der Mitte, sondern etwas gegen den einen Pol des Ovals zu. Deutliches Kernkörperchen. Der Kern ist von einer ganz schmalen Protoplasmazone umgeben, von der symmetrisch gegen die Peripherie vier Septa verlaufen. In vorhergehenden, sowie in den folgenden Schnitten ist an gleicher Stelle keine Veränderung zu entdecken. Dennoch ist durch diese Zelle — sie gehört zu einer der grössten und am schönsten ausgebildeten, die beobachtet wurden — die Veränderung sichergestellt.

46. N. ischiadicus i. d. MM. gemelli und opt. int. (H 2, P 5 c). — Breite des Nerven 0,04 mm. Der Heerd besteht aus einer einzigen Zelle, die in Grösse und Aussehen der obigen auffallend ähnlich ist.

47. N. tibial. post. i. M. gastrocn. (H 7, P 8 i). — Einzelliger Heerd. Breite des Nerven 0,143 mm, Breite der Zelle 0,0276 mm, Länge 0,0335 mm.

Die aus der Untersuchung der einzelnen Heerde sich ergebenden Resultate können in folgende allgemeine Sätze zusammengefasst werden:

Die Heerde liegen in der weitaus grössten Zahl der Fälle an der Innenfläche des Perineuriums (Fig. 1 und 4). Ein Theil derselben umgiebt das Nervenbündel entweder an seiner ganzen Peripherie oder nur an einem mehr oder weniger grossen Theil derselben. Sie stellen entweder Hohlcylinder oder Hohlcylindersegmente dar (Fig. 1). — Ein anderer Theil, ebenfalls an der Innenseite des Perineuriums gelegen, ist von sehr geringer Ausdehnung, so dass man von einem Cylindersegment nicht sprechen kann. Diese bilden entweder einen nur in wenigen Schnitten sichtbaren, schmalen Saum von Blasenzellen an der Innenseite des Perineuriums oder sind von un-

bestimmter Form. Diese kleinen Heerde enthalten aber nicht selten ein- und mehrkammerige Blasenzellen von bester Ausbildung. — Die kleinsten Heerde sind repräsentirt durch eine einzelne Blasenzelle, oft von vollendeter Ausbildung (Fig. 3).

Nur selten ragen die Heerde in der Weise in die Bündel der Nervenfasern vor, dass dieselben unterbrochen erscheinen; möglich aber, dass sie auch in diesen Fällen nur durch den Heerd abgebogen sind. — Ein einziger der beobachteten Heerde liegt im Inneren des Faserbündels und scheint nirgends mit dem Perineurium oder dem im gleichen Faserbündel sich findenden perineurialen Heerd in Verbindung zu stehen.

Die Dicke der Heerdzone schwankt zwischen 0,007—0,13 mm. Die Länge konnte ich nur in wenigen Fällen mit Sicherheit bestimmen. Der kürzeste Heerd war 0,011 mm lang, der längste jedenfalls über 5 mm.

Der Durchmesser der erkrankten Nervenfaserbündel schwankt zwischen 0,1 — 0,8 mm. In ganz feinen, nur ein oder wenige markhaltige Fasern haltenden Verzweigungen, sowie in ganz dicken Faserbündeln, wurden die Heerde nur vereinzelt beobachtet.

In einigen Nerven, ganz besonders in Nervenstämmen, liegen zahlreiche Heerde in annähernd demselben Schnittniveau, seien es Quer- oder Längsschnitte (Fig. 1). An einer Stelle ist dieses Verhalten dadurch aufgeklärt, dass sich constatiren lässt, wie ein Heerd von einem Faserbündel aus sich in eine Verzweigung desselben fortsetzt. Es liegt die Annahme nicht fern, dass dieses Verhalten auch an anderen Stellen zutrifft. Es würden demnach die zahlreichen, in demselben Niveau sich findenden Heerde theilweise nur den Verzweigungen eines grösseren, mehr central gelegenen Heerdes entsprechen.

Topographische Verbreitung der Heerde. Nachdem ich im Vorhergehenden die gefundenen Erkrankungsheerde nach ihrer Form geordnet und beschrieben habe, gebe ich noch eine Uebersicht derselben in nach den Nerven und Muskeln geordneter topographischer Reihenfolge. Wo keine Zahl beigefügt ist, wurden keine Heerde gefunden. — Um am Schlusse der Untersuchung eine annähernde Vorstellung über die Grösse der unter-

suchten Nerven- und Muskelmasse zu haben, wurden sämmtliche Blöcke gemessen. Es leuchtet ein, dass aus der Addition der Blockhöhe der quer- und der Länge der längs geschnittenen Blöcke die Gesammtlänge der verarbeiteten Muskeln und Nerven resultirt.

Hund, krank 7 Tage.

	Gehirnnerven.			
N. laryng. sup.,	Membrana hyothyreoidea	—		1 [1])
- - inf.,	innere Kehlkopfmuskeln	—		2
N. hypoglossus,	Zunge	3	Heerde	3
- -	Zungengrund	—		4
- -	M. sternohyoideus	—		5
- -	M. sternothyreoideus	1	Heerd	6
	Plexus brachialis.			
N. suprascap.,	M. teres min.	—		1
N. axillaris,	Stamm im M. teres min.	—		2
- -	M. deltoideus	—		3
N. musculocut.,	M. coracobrach.	—		4
- -	M. biceps	1	Heerd	5
N. radialis,	Stamm i. M. triceps	1	-	6
- -	M. triceps	—		7
- -	Stamm am M. sup. long., Ellenbeuge . .	1	Heerd	8
- -	M. sup. long.	—		9
- -	Stamm i. M. sup. brev.	9	Heerde	10
- -	Extensoren am Ellenbogen	1	Heerd	11
- -	M. abd. poll. long. u. ext. poll. long. u. brev.	—		12
N. medianus,	Stamm, Oberarmmitte	—		13
- -	Stamm, Ellenbeuge	4	Heerde	14
- -	M. pron. teres	—		15
- -	M. palm. long.	—		16
- -	M. flex. carp. rad.	1	Heerd	17
- -	M. flex. dig. subl.	1	-	18
- -	M. flex. poll. long.	—		19
N. ulnaris,	Stamm, Ellenbeuge	7	Heerde	20
- -	M. flex. carp. ulnar.	—		21
- -	M. latiss. dorsi	—		22
	Plexus lumbalis und sacralis.			
N. cruralis,	Stamm, Mitte des Obersch. u. MM. vasti	1	Heerd	1
N. obturatorius,	Adductorengruppe d. Obersch.	—		2

[1]) Die nachstehenden Zahlen sind diejenigen, mit denen die Präparate bezeichnet sind. So tragen z. B. sämmtliche Objectträger mit Schnitten aus der Zunge die Zahl 3.

N. glut. sup.,	MM. glut. med., min. u. pyriform. . .	—	3
N. ischiadicus,	Stamm, Glutealregion	—	4
- -	MM. gemelli u. opt. int.	2 Heerde	5
- -	M. semimembr.	—	6
N. tibial. post.,	Stamm, oberes Drittel d. Untersch. . .	—	7
- - -	M. gastrocn.	14 Heerde	8
- - -	tiefe Flexoren am Untersch.	—	9
NN. plantares,	Muskeln der Planta pedis	—	10
N. peroneus,	vordere Muskeln d. Untersch. (ober. Ansatz)	—	11
N. peron. prof.,	- - - - - (Mitte) . .	—	12
- - -	- - - - - (unter.Drittel)	—	13
- - -	kurze Muskeln d. Dors. ped.	—	14.

Hund, krank 4 Tage 2 Stunden.

Anfänglich wurden abwechselnd Blöcke von beiden Hunden untersucht. Aber als beim Hund von 4tägiger Krankheitsdauer bei ungefähr 100 Schnitten, bei einer Länge der untersuchten Blöcke von 8 cm das Resultat negativ war, wurde die Untersuchung dieses Hundes unterbrochen. Erst als der 7tägige Hund verarbeitet war und eine Uebersicht über die Localisation der Heerde gewonnen schien, wurden die Stellen, in denen sich bei diesem Hund mehrere Heerde gefunden, im 4tägigen Hund nachuntersucht. Schliesslich betrug für letztern die Zahl der Schnitte 500 in einer ungefähren Gesammtlänge des Materials von 15 cm.

Es wurden im 4tägigen Hund untersucht: N. axillaris i. M. deltoid. (1 Heerd); Radialisstamm im unteren Drittel des Oberarms (2 Heerde); Radialisstamm im M. supinator brevis; Medianusstamm in der Ellenbeuge; Ulnarisstamm am Ellenbogen; N. cruralis in den MM. vastus medius und sartorius; Ischiadicusstamm (1 Heerd); N. ischiadicus in den MM. gemelli und obturator internus; N. tibialis posticus in den MM. popliteus, gastrocnemius, tibialis posticus; Peroneusstamm am Peroneusdurchtritt; N. peroneus in den Mm. peroneus longus und tibialis anticus; N. peroneus profundus in den MM. extensor digitorum communis longus und brevis.

Es fanden sich in diesen Stellen nur 4 Heerde, einer in der Ausbreitung des N. axillaris im M. deltoideus, zwei im Radialisstamm am Oberarm und einer im Stamm des N. ischiadicus. Die Heerde sind klein und bestehen nur aus 1—3 Blasenzellen; die Blasenzellen selbst sind in einem niedrigen Grade der Ausbildung. Mit der gewöhnlich angewandten starken Vergrösserung sind sie nicht immer zu entdecken, und man muss mit Immersion darnach suchen. Sie sind also sehr klein, zugleich meist einkammerig; die Kammer ist etwa von gleicher Grösse, wie der Kern. Sie wurden nur an nach Weigert gefärbten Präparaten untersucht; doch waren die Bilder durchaus deutlich. — Dieses Resultat gewinnt dadurch Interesse, dass der Gedanke nicht fern liegt, diese mangelhafte Ausbildung der Veränderung mit der kürzeren Krankheitsdauer des Thieres in Verbindung zu bringen.

Die Schlüsse über die topographische Localisation der Heerde, wie sie sich aus vorliegenden Ergebnissen, speciell aus denen des 7tägigen Hundes, ziehen lassen, sind unvollständig. Denn das negative Resultat beweist nicht das Fehlen der Erkrankung. Eine genauere Untersuchung dürfte auch hier die Heerde, wenn auch in geringerer Zahl und Ausdehnung, ergeben. Es war aus naheliegenden Gründen unmöglich, die gesammte Nerven- und Muskelmasse der Hunde zu untersuchen. In dieser Richtung dürfte erst die durch zusammenhängende Schnittserien erzielte vollständige Durchsuchung eines kleinen Säugers den gewünschten Aufschluss geben. Auch müsste natürlich die Untersuchung an mehreren Thieren einer Art vorgenommen werden. Immerhin ist die Thatsache bemerkenswerth, dass Heerde in N. hypoglossus, musculocutaneus, radialis, medianus, ulnaris, cruralis, ischiadicus und tibialis posticus, in den aus obigen Aufzählungen ersichtlichen Stellen gefunden wurden. Ferner ist auffallend, dass der N. tibialis posticus im M. gastrocnemius in 140 Schnitten 14 Heerde und zwar in verschiedenem Niveau zeigt. Der Stamm des N. radialis am Durchgang durch den M. sup. brev., des N. ulnaris am Ellenbogen und des N. medianus in der Ellenbeuge sind ebenfalls sehr bevorzugt. In den drei letzteren Nerven aber liegen fast alle gefundenen Heerde in den gleichen Schnitten. Daraus geht hervor, dass sie verschiedenen Nervenbündeln angehören, während bei den Heerden, die in verschiedenem Niveau gefunden werden, die Vertheilung derselben auf die einzelnen Nervenbündel nur durch Schnittserien festgestellt werden könnte, also die Möglichkeit vorliegt, dass mehrere Heerde nur einem oder wenigen Nervenbündeln angehören. Die Thatsache, dass in den genannten Stellen eine grössere Anzahl von Heerden sich fand, hat jedenfalls so viel Bedeutung, dass sie bei zukünftigen Untersuchungen Beachtung verdient.

Präciser ist der Schluss, der in Bezug auf die Reichlichkeit der Heerde im Allgemeinen mit Rücksicht auf den 7tägigen Hund zu ziehen ist. Im Ganzen wurden von diesem Hund ungefähr 1500 Schnitte untersucht, bei einer ungefähren Länge der Nerven und Muskeln von 65 cm. Diese Länge, bezw. das Volumen der untersuchten Nerven und Musculatur, ist sehr gering

im Vergleich zur gesammten Nerven-Muskelmasse des Thieres. Dennoch finden sich darin 47 zweifellose Heerde.

Das Material, auf das die vorliegende Untersuchung sich bezieht, ist nur gering im Vergleich zu der grossen Anzahl der Hunde, die diejenigen Autoren benutzten, welche Untersuchungen in experimentell physiologischer Richtung machten. Rogowitsch experimentirte an 40 Hunden. Freilich ist nicht gesagt, dass er zu seinen nachherigen mikroskopischen Untersuchungen alle dieselben benutzte. In unserm Fall wurden nur 2 Hunde untersucht und nur in einem eine grosse Zahl von Erkrankungsheerden gefunden. Haben dieselben wirklich Bedeutung? Stehen sie im Zusammenhang mit der Entfernung der Schilddrüse? Die Bedenken bezüglich der geringen Zahl der von mir untersuchten Thiere werden, wie mir scheint, zum Theil dadurch aufgewogen, dass Langhans bei Menschen und Affen ganz ähnliche und namentlich in den Zungennerven des Affen ganz identische Veränderungen mit den gleichen seltsam geformten Blasenzellen gesehen hat. Dies weist doch mit Entschiedenheit auf einen Zusammenhang mit der Exstirpation der Schilddrüse hin.

Nur noch wenige Worte über die Bedeutung der Veränderung für die Erklärung der klinischen Erscheinungen. Da unter letztern die eigenthümlichen motorischen Störungen die Hauptrolle spielen, Zuckungen, Steifigkeit und Paresen, so liegt die Idee nahe, dass letztere gerade auf den beschriebenen peri- und endoneuralen Veränderungen, die reizend bis lähmend auf die Nervenfasern einwirken, beruhen. Indess ist dies nicht sehr wahrscheinlich. Denn bei dem Hunde von 4tägiger Krankheitsdauer sind die Heerde so wenig zahlreich und so klein, dass man eher versucht sein dürfte, die Ursache jener Symptome in einer directen Schädigung der Nervenfasern zu suchen; und mit Rücksicht hierauf verweise ich auf die nachfolgenden Angaben über die Verbreitung der Quellung der Axencylinder, namentlich in den Pyramidenbahnen. Auch daran ist nicht zu denken, dass die Ursache des Todes mit den vorliegenden Veränderungen gefunden wäre. Dieselben stellen jedenfalls nur eine Theilerscheinung unter den Prozessen dar, die sich an die Exstirpation der Schilddrüse anschliessen.

Eine Reihe von klinischen Erscheinungen, sowohl beim Thier,

wie beim Menschen, sind durch Veränderungen in den peripherischen Nerven in keiner Weise zu erklären und weisen mit Entschiedenheit auf das Centralnervensystem hin. Ich habe daher auch mit Rücksicht auf die betreffenden Angaben von Rogowitsch von Hirnrinde, Medulla oblongata und Rückenmark des 7tägigen Hundes ziemlich zahlreiche Schnitte untersucht und theile anhangweise die Ergebnisse mit.

Bevor ich auf das Centralnervensystem eingehe, beschreibe ich einige zufällige Befunde in den untersuchten Muskeln des Hundes von 7tägiger Krankheitsdauer, ohne vorläufig auf die Deutung derselben einzugehen.

1. In einigen Muskeln zeigt sich eine heerdweise auftretende Degeneration. In vorgeschrittenen Heerden sind die Muskelfasern grösstentheils zerstört. Ihre Stelle wird eingenommen durch ein Gewebe, das hauptsächlich aus dichtgedrängten zelligen Gebilden besteht. Diese sind rund, oval bis spindelförmig und besitzen einen grossen, ovalen, bläschenförmigen Kern mit 1—5 Kernkörperchen. Zwischen diesen Zellen liegen auch freie Kerne von obiger Beschaffenheit. Sie färben sich mit Hämatoxylin und Carmin blass. Die die Kerne umgebende Protoplasmazone färbt sich jeweilen in gleicher Weise, wie die Muskelfasern, durch Pikrinsäure gelb, durch Hämatoxylin blass blau, nach Merkel grün. In dieser Zellmasse liegen Bindegewebsfasern und zahlreiche stark mit Blutkörperchen angefüllte, kleine Gefässe und Capillaren. Reste der Muskelfasern, an denen die Querstreifung theils erhalten, theils verschwunden ist, liegen in Schollen in der Zellmasse umher. Das ganze Bild hat die grösste Aehnlichkeit mit einem grosszelligen Spindelzellsarcom. Die Heerde sind gegen die normale Musculatur nicht scharf abgegrenzt. In der Ausbildung zeigen sie verschiedene Grade. Am ausgebildetsten finden sie sich im M. triceps und M. gastrocnemius, der, soweit er untersucht wurde, fast ganz von solchen Heerden durchsetzt ist. Ferner kommen Heerde vor im M. coracobrachialis, biceps, pronator teres.

2. In spärlicher Anzahl und auf wenig Stellen beschränkt fanden sich hohle Muskelfasern, eine Erscheinung, die sich auch im 4tägigen Hund zeigte. In Querschnitten erscheinen sie als ziemlich dicke Ringe mit einer hellen, homogenen Substanz im Innern; der Durchmesser der Ringe erreicht den der benachbarten normalen Muskelfasern oder ist bedeutend kleiner. In Längsschnitten bildet die Muskelsubstanz der einzelnen Faser nur noch zwei seitliche Streifen, an denen bisweilen die Querstreifung noch vollständig erhalten ist; der zwischen den Streifen liegende Hohlraum ist hell und homogen und manchmal in regelmässigen Zwischenräumen von querverlaufenden Septen unterbrochen.

3. In wenigen Muskeln, besonders im M. gastrocnemius, fand sich eine Veränderung der sog. Muskelknospen oder neuromusculären Bündel, welche besonders an Querschnitten deutlich ist. Die gemeinsame Scheide, welche einige Muskel- und Nervenfasern normalerweise eng umschliesst, ist ausserordentlich weit, und umgiebt ein grosses, mehr oder weniger rundes, ganz helles Feld, welches nur zum geringen Theil von bald central, bald mehr peripherisch gelegenen Nerven- und Muskelfasern, letztere von geringem Kaliber und sehr häufig hohl, eingenommen ist und ausserdem zahlreiche Kerne enthält, die die grösste Aehnlichkeit mit den beschriebenen des Endothels des Perineuriums zeigen. Weder eine deutliche Protoplasmazone um die Kerne, noch Blasenzellen waren in diesen Feldern sichtbar.

Veränderungen im Centralnervensystem. Was zunächst die von Rogowitsch[1]) beschriebene Alteration der Ganglienzellen betrifft, so fanden sich allerdings in unserm Fall in der Grosshirnrinde Veränderungen, die im Sinne der von Rogowitsch beschriebenen gedeutet werden können. Eine Vacuolenbildung in dem Protoplasma der Zellen, die zu Formveränderung derselben führt, ist deutlich. Einzelne Zellen stellen eine granulöse, unförmliche Masse dar. Doch wurde ein Verschwinden des Kerns nicht gefunden. Auch konnte ich mich von der „tuméfaction trouble“ nicht überzeugen. Es ist mir nicht ersichtlich, was Rogowitsch damit meint, da einerseits die Grösse der Ganglienzellen ein relativer Begriff ist, andererseits das Protoplasma derselben schon im normalen Zustand bei den uns zur Verfügung stehenden Färbungs- und Conservirungsmethoden trübe, körnig erscheint. Weniger ausgesprochen war obiger Befund an den Zellen des Vagus- und Hypoglossuskerns und an denen des Rückenmarks. Nun fand sich aber der eben angeführte Zustand der Zellen ohne wesentlichen Unterschied auch in der Hirnrinde eines normalen Hundes, dessen Centralnervensystem ganz in der gleichen Weise direct nach der Tödtung herausgenommen und in Müller'sche Flüssigkeit eingelegt war. Chtchébinski hält diese Veränderungen für Produkte der Einwirkung der Müller'schen Flüssigkeit- Ich will diese Frage nicht entscheiden. Hier wird man ausgedehntere Untersuchungen, namentlich Anwendung verschiedener Präparationsmethoden abwarten müssen, neben Conservirung in Müller'scher Flüssigkeit auch solche in Osmium und wohl auch die Golgi'sche Methode.

[1]) Siehe Literaturangaben S. 292.

Und jedenfalls muss die Conservirung des Centralnervensystems möglichst sorgfältig vorgenommen werden. Am besten wird man nach dem Vorschlag von Golgi das Thier tödten und sofort nachher Müller'sche Flüssigkeit injiciren, vielleicht am besten solche, welche auf Bluttemperatur erwärmt ist. In dieser Beziehung finde ich in der Arbeit von Rogowitsch eine Lücke; er erwähnt nicht, wie viel Stunden nach dem Tode das Centralnervensystem seiner Objecte in die Conservirungsflüssigkeit kam. Vielleicht dass auch die angewandten Färbemethoden noch Manches zu wünschen übrig lassen. Ich habe neben der Weigert'schen Färbung noch diejenige mit Hämatoxylin-Eosin, Boraxcarmin, sowie die Pal'sche Färbung mit Carminunterfärbung nach vorhergehender Chlorzinkbeize (siehe Kossowitsch, Rückenmark eines Mikrocephalen) oder auch die reine Carminfärbung angewandt. — Von der Lymphkörperinfiltration, welche Rogowitsch an verschiedenen Stellen, besonders auch in der Umgebung, den Lymphräumen, der Ganglienzellen beobachtete, habe ich nichts gesehen. Ich fand bei Kernfärbung mit Hämatoxylin den Kernreichthum nicht verschieden gegenüber dem der normalen Theile.

Wenn ich mir also hinsichtlich der Ganglienzellen kein bestimmtes Urtheil erlauben will, so kann ich dagegen andererseits die von Rogowitsch angegebene, aber nicht näher beschriebene Schwellung der Axencylinder bestätigen, eine Veränderung, bei der die Frage, ob sie als Leichenerscheinung anzusehen ist, wohl kaum in Betracht kommt. Die Quellung ist stellenweise recht bedeutend; die Durchmesser erreichen das drei- und vierfache des normalen; dabei ist die Färbung erheblich schwächer, namentlich auch bei starker Carminfärbung, so dass bei schwacher Vergrösserung der Axencylinder manchmal der Beobachtung sich entzieht; man glaubt die sehr weite und verdünnte Markscheide umgebe eine helle Lücke. Hie und da ist in dem ganz blassrothen, von der Markscheide umgebenen, aber oft mit den etwas zackigen Contouren nicht bis an dieselbe heranreichenden Feld noch ein dunkelrother, besonders in Längsschnitten deutlich geschlängelter Faden — in Querschnitten als ein beim Drehen der Mikrometerschraube sich verschiebender Punkt erscheinend — sichtbar, welcher von der Farbe der be-

nachbarten normalen Axencylinder, aber erheblich feiner ist. Es macht den Eindruck, als ob hier nur eine peripherische Rindenschicht des Axencylinders gequollen wäre.

Was die Verbreitung dieser Veränderung anlangt, so ist sie in der weissen Substanz, die an die Hirnrinde angrenzt, nicht bemerkbar. Die Pedunculi cerebri wurden nicht untersucht. In der Medulla oblongata fand sie sich besonders in den Pyramidenbahnen, ferner in der Schleife, den Fasern der Oliven, der lateralen Acusticuswurzel und in einigen Fasern der Formatio reticularis. In der Höhe der Pyramidenkreuzung ist die Erscheinung nur deutlich an den Pyramidenseitenstrangbahnen, d. h. den Fasern, die an dieser Stelle von der ventralen Fläche der Medulla, die Basis des Vorderhorns durchsetzend, in den Seitenstrang ziehen. Die Durchmesser der gequollenen Axencylinder nehmen in den Pyramidenbahnen der Medulla oblongata nach oben zu. — Im Rückenmark beschränkt sich die Quellung auf die Pyramidenseitenstrangbahnen und nimmt von oben nach unten an Deutlichkeit ab. Unter der Loupe zeigt die weisse Substanz des normalen Rückenmarks an nach Pal gefärbten Querschnitten in Folge der Hämatoxylinfärbung der Markscheiden und der Carminfärbung der Axencylinder und der Neurogliakerne, ein scharf feinkörniges, dunkles Aussehn. In unserm Fall aber grenzt sich die Pyramidenseitenstrangbahn, besonders die der einen Seite, wenn auch nicht scharf so doch deutlich als helleres Feld gegen die normale dunkler gefärbte weisse Substanz ab. Dieses hellere Feld ist zugleich mehr röthlich, ein Verhalten, das also auf Kosten der blauen Markscheidenfärbung besteht. Bei schwacher Vergrösserung hat die Gegend der Pyramidenseitenstrangbahn, die also nach Pal mit Carminfärbung mehr roth gefärbt erscheint, in nach Weigert gefärbten Schnitten einen deutlich braunen Ton. Bei starker Vergrösserung (Zeiss, Ocul. 2, Obj. E) scheint die Zahl der deutlich erkennbaren Nervenfasern sehr stark vermindert. Dieselben zeigen zum grössern Theil die Axencylinderschwellung, zum kleinern besitzen sie normale Axencylinder. Die Neuroglia scheint verdickt zu sein. Doch will ich diese Punkte nicht entscheiden, da ich keine Zählung der Nervenfasern vorgenommen habe. Die Verdünnung der Markscheide in Folge der Quellung

des Axencylinders muss auf die Farbe des betroffenen Feldes in der Weise einwirken, dass die dunkle Hämatoxylinfarbe zurücktritt.

An dieser Stelle erlaube ich mir, meinem hochverehrten Lehrer, Herrn Professor Dr. Langhans für die gütige Ueberlassung des Untersuchungsmaterials, sowie ganz besonders für die zuvorkommende Unterstützung bei dem Zustandekommen dieser Arbeit, meinen besten Dank auszusprechen.

Erklärung der Abbildungen.

Tafel IX.

Fig. 1. Heerd 1—4 des N. ulnaris am Ellenbogen (Präp. 20 e, Weigert'sche Färbung), gez. bei Loupenvergrösserung 20. H Heerd. Pn Perineurium. Nf Nervenfasern. * Die in Fig. 2 gezeichnete Stelle.

Fig. 2. Stelle im Heerd 1 des N. ulnaris am Ellenbogen (P. 20 e, W. Färb.), gez. bei Zeiss Ocul. 2, Obj. E. Hz Heerdzone mit Blasenzellen. F Fasern in der Heerdzone. Pz Kerne mit Protoplasmazone. Ek Endothelkerne.

Fig. 3. Einzelliger Heerd des Radialisstammes im M. supin. brev. (Heerd 3, Präp. 10 e, Eosin-Hämatoxylin-Färbung, gez. bei Zeiss, Oc. 2, Oel-Immers. $^1/_{12}$. Pz Kerne mit Protoplasmazone. Ek Endothelkerne des Perineuriums. Lk Lymphkörper.

Fig. 4. Kleiner Heerd des N. tibial. post. im M. gastrocn. (H. 6, P. 8 b), gez. bei Zeiss, Ocul. 2, Obj. A.

Fig. 5—13. Blasenzellen aus Heerd 1 u. 2 des N. ulnaris am Ellenbogen (P. 20 a, b, c, e, N. Färb.), gez. bei Zeiss, Ocul. 2, Obj. E, Tub. ausgez.; 1 Theilstrich des Mikrometers (0,0023 mm) ist in der Zeichnung als 1 mm genommen. 5 einkammerige Blz. 7 Blz. mit doppeltcontourirten Scheidewänden. 9 und 10 vielkammerige Blz. 11, 12 und 13 unregelmässige Formen.

XVIII.

Ueber Veränderungen in den peripherischen Nerven bei Kachexia thyreopriva des Menschen und Affen, sowie bei Kretinismus.

Von Professor Dr. Theodor Langhans in Bern.

(Hierzu Taf. X—XII.)

Die Veranlassung zu den folgenden Untersuchungen gaben drei Fälle von Kachexia thyreopriva, welche der Praxis meines Collegen Kocher angehören. Es sind die folgenden:

1. Bichsel, Marie, im 11. Lebensjahre am 8. Januar 1874 operirt an rasch wachsender Struma follicularis mit multiplen Knollen, gestorben am 23. September 1885. Hoher Grad der Kachexie. An den mir übergebenen Organen war hochgradige Lungentuberculose, sowie tuberculöse Meningitis festzustellen.

2. Küpfer, Marie, operirt im 19. Jahre an apfelgrosser cystoider Struma am 9. Januar 1882. Hoher Grad der Kachexie. Gestorben 1887 24. Juli. Section 15 Stunden nach dem Tode. Tuberculose der Lungen, Pleura, des Jejunum.

3. Mühlemann, Jakob, operirt im 45. Lebensjahre am 20. März 1882 an einer Struma von colossaler Grösse. Hochgradige Kachexie. Gestorben den 8. April 1886 an Lungen- und Darmtuberculose. Section 9. April.

Die Section von Bichsel wurde auf dem Dorfe unter der Leitung von Herrn Collegen Kocher von dessen damaligem ersten Assistenten, dem früheren mehrjährigen Assistenten am pathologischen Institut Herrn Dr. Gutknecht gemacht. Trotz der beschränkenden äusseren Umstände wurden Schädel, Brust und Bauch genau secirt, und das Hirn, einige peripherische Nerven in kurzen Abschnitten, Stücke von Muskeln und von sämmtlichen inneren Organen, namentlich auch noch die Halsorgane mir übergeben. Die beiden anderen Sectionen konnte ich im pathologischen Institute machen; hier wurde in gleicher Weise verfahren, aber auch das Rückenmark herausgenommen und von Mühlemann noch eine grössere Zahl der peripherischen Nervenstämme in bedeutenderer Länge.

Da die Hauptveränderungen in dem Nervensystem und namentlich in dem Centralorgan vermuthet wurden, so geschah die Conservirung für alle Organe gleichmässig in Müller'scher Flüssigkeit; sie blieben bei Zimmertemperatur darin zum Theil über ein Jahr und kamen dann in Spiritus.

Zum Zwecke des Schneidens wurden sie in Celloidin eingebettet, zum Theil auch in Paraffin. Die Färbungsmethoden werden später angegeben.

Als ich an die Untersuchung ging in der Absicht, die bis dahin noch völlig unbekannte anatomische Grundlage der Cachexia thyreopriva zu entdecken, wandte ich mich zunächst an das Centralnervensystem; indessen ergaben Hirn und verlängertes Mark von Bichsel kein greifbares Resultat, und wie ich gleich bemerken will, auch bis jetzt bin ich trotz Anwendung aller möglichen Färbemethoden auch für Hirn- und Rückenmark der beiden anderen Fälle nicht wesentlich weiter gekommen, habe wenigstens nichts gefunden, was der Veröffentlichung werth wäre.

In zweiter Linie nahm ich die Hirnnerven von Bichsel vor; ich glaubte, an ihnen Abnormitäten in der Markscheidenfärbung vor mir zu haben. An den durch Zerzupfen isolirten Fasern — es geschah das Zerzupfen möglichst vorsichtig; die Nadeln wurden immer an der gleichen Stelle des kleinen Stückchens angesetzt, um möglichst lange Theile der Nervenfasern frei von Quetschung und Zerrung zu erhalten — bildete die Markscheide meist keine continuirliche Lage mit Ranvier'schen Schnürringen und Lantermann'schen Unterbrechungen, sondern sie war auf anastomosirende, knorrige Linien reducirt, die an das Keratinnetz von Kühne erinnerten; meist fanden sich einzelne Längslinien, durch kurze quere Aeste, die an breitere Stellen sich inseriren, verbunden; bald lagen diese Linien der Schwann'schen Scheide dicht an, bald in der Mitte des für die Markscheide bestimmten Raumes. Oder es traten die queren Aeste sehr deutlich hervor, manchmal in Abständen vertheilt, die an die Lantermann'schen Unterbrechungen erinnerten. So war das Bild, als die Nerven nur etwa 14 Tage in Müller'scher Flüssigkeit gelegen hatten, so auch später, als nach vollständiger Erhärtung in Alkohol feine Schnitte nach Weigert mit und ohne Kupferbeize gefärbt wurden. Das gleiche Resultat ergaben Vagus und Medianus von Bichsel, und später auch viele der peripherischen Nerven überhaupt. Manche der letzteren hatten auch continuirliche Markscheiden. Nur die Fasern des Olfactorius, Opticus, Acusticus und eines Theils des Trigeminus hatten constant continuirliche Markscheiden. Der Vergleich mit Nerven, die aus anderen Leichen stammten, ergab jedoch bald, dass auch ohne Cachexia

thyreopriva diese Verschiedenheiten in der Färbung der Markscheiden vorkommen können. Zudem gab mir College Kocher einmal Gelegenheit, von einem anderen Individuum mit Cachexia thyreopriva, das einer Operation sich zu unterziehen hatte, ein Stück eines Vorderarmnerven in ganz frischem Zustande in Osmiumsäure einlegen zu können; die Markscheiden waren hier durchaus continuirlich geschwärzt, nur mit den bekannten Unterbrechungen versehen.

Auch an den Axencylindern konnte ich keine constanten Veränderungen erkennen. Wohl finden sich hie und da in den peripherischen Nerven wie in der weissen Substanz des Rückenmarks Maschen von der Grösse der von den Nervenfasern eingenommenen, aber leer, oder eine homogene leicht glänzende Masse enthaltend, dann und wann noch von einer dünnen Markscheide umgeben, welche sich nach Weigert's Methode intensiv färbt, während die blasse Masse fast keine Farbe annimmt. Der ganze Inhalt des für eine Nervenfaser bestimmten Raums war hier auf grösserer Strecke in dieser Weise verändert, wie zahlreiche Schnitte zeigten. Diese Erscheinung ist indessen selten; ich kam daher über ihre Bedeutung nicht in's Klare, und kann nicht einmal bestimmt sagen, ob nicht eine postmortale Veränderung vorliegt, vielleicht bedingt durch leichte Quetschungen, denn es fanden sich diese Felder mit Vorliebe in den oberflächlichsten Randpartien. Indessen soll diese Angelegenheit noch weiter verfolgt werden, im Anschluss an die Beobachtungen von Rogowitsch über die Quellung der Axencylinder im Rückenmark des Hundes, welche Kopp durchaus hat bestätigen können; bei der aber die Markscheide nicht verloren geht. Auch die Schwann'schen Scheiden sind an isolirten Nerven intact; doch kommen in Verbindung mit den zu beschreibenden Erkrankungen gelegentlich starke Verdickungen derselben vor, wobei die Markscheide schwindet; das ist jedoch nur selten von mir gesehen worden, und der Axencylinder, also der wichtigste Bestandtheil der Nervenfaser ist dabei durchaus von normaler Form und normalem Verhalten gegenüber den Farbstoffen. Auch von einem Schwinden der Nervenfasern an den zu schildernden erkrankten Stellen konnte ich mich nicht überzeugen; ich habe an kleineren Bündeln an der veränderten Stelle, sowie ober- und unterhalb

derselben die Nervenfasern gezählt und konnte keinen Ausfall derselben feststellen.

Die Veränderungen finden sich in den peripherischen Nerven — in den Nervenwurzeln habe ich selbst sie nicht gesehen, doch findet man in der Literatur (s. unten) eine Angabe, nach welcher sie in der Cauda equina beobachtet wurden —; sie gehen von dem Endoneurium aus.

Der genaueren Schilderung glaube ich eine kurze Zusammenfassung unserer Kenntnisse von der Structur des Bindegewebes in den peripherischen Nerven nach den Untersuchungen von Ranvier[1]), sowie von Axel Key und Retzius[2]) voraussenden zu dürfen.

Jede Nervenfaser besitzt eine dünne Scheide feinster längsverlaufender Fibrillen und nach aussen von ihr ein feines Häutchen, welches aus sehr platten endothelienartigen, kernhaltigen Zellen besteht, jedoch mannichfache Unterbrechungen darbietet, an denen die Fibrillenscheiden benachbarter Fasern zusammenhängen. Die ovalen Kerne liegen vorzugsweise an den Knotenpunkten, wo drei und mehr Fibrillenscheiden zusammenstossen. Kleine Gruppen von 2 — 4 solcher Nervenfasern werden gegen einander abgegrenzt durch feine gestreifte elastische Lamellen mit ovalen Kernen, und diese Gruppen wieder in grössere Abtheilungen zusammengefasst durch eine grössere Zahl der gleichen elastischen Lamellen. Gegen das Perineurium hin sammeln sich diese endoneuralen Häutchen zu grösseren Zügen, die an der Oberfläche des Bündels der Nervenfasern angelangt, seitlich abbiegen und weiter verlaufen. Hier bilden sie ein im Querschnitt dreieckiges Feld, das durch Reichthum der Fibrillen ausgezeichnet ist und meist ein von concentrischen oder unregelmässigen Lamellen umgebenes Blutgefäss enthält.

Umfasst ist nunmehr das ganze Bündel von den concentrischen Lamellen des Perineuriums, von denen jede aus 2 kernhaltigen endothelialen Häutchen und einer von diesen eingeschlossenen Lage von quer und schief verlaufenden, oft in platten Bündeln angeordneten Fibrillen besteht. Die innersten dieser

[1]) Leçons sur l'histologie du système nerveux. I. 1878. p. 156.

[2]) Axel Key und Retzius, Studien in der Anatomie des Nervensystems und des Bindegewebes. 1876. II.

Lamellen biegen an gewissen Stellen um und gehen in diejenigen des Endoneuriums über.

Besonders wichtig für uns ist das Ergebniss der Injectionen, die theils von dem Subdural- und Subarachnoidealraum des Centralorgans, theils mittelst Einstich in die Nerven vorgenommen wurden. Danach finden sich leicht zu erweiternde Lymphspalten zwischen den Lamellen des Perineuriums, von denen aus die Injectionsmasse in das umgebende Bindegewebe, das Epineurium von Axel Key und Retzius, sowie namentlich auch in das Nervenbündel selbst eindringt; hier breitet sie sich an der Innenfläche des Perineuriums aus und gelangt zwischen und in die benachbarten Bündel, schliesslich alle Zwischenräume zwischen den Nervenfasern ausfüllend und alle in ihnen enthaltenen Fasern und Lamellen verdeckend. In diesen Räumen liegen dann ferner noch die Blutgefässe; von Bedeutung für uns ist die Angabe von Ranvier[1]), dass die Blutcapillaren ganz die gleiche Struktur haben, wie in anderen Organen, dass sie nur aus einer dünnen aus Endothelien zusammengesetzten Wand bestehen, deren Aussenfläche jedoch eine Bekleidung von Seiten der benachbarten endothelialen Zellen erhalten hat.

Wir haben also einen grossen Lymphraum, vom Perineurium umgeben und mit den Lymphspalten zwischen dessen Lamellen zusammenhängend, in welchem die Nervenfasern mit ihrer Fibrillenscheide und den endothelialen und elastischen Septen, sowie die Blutgefässe eingebettet sind, der Art, dass alle diese Bestandtheile überall von circulirender Lymphe umspült und durch diese von einander getrennt werden.

Ich gebe zuerst eine kurze Uebersicht über die von mir gefundenen Veränderungen.

1. Die Blutgefässe, besonders die Capillaren sind sehr dickwandig; letztere haben eine homogene oder concentrisch streifige, kernarme Adventitia von einer Dicke, welche den Durchmesser des Lumens erreichen und sogar übertreffen kann.

2. Die Lymphspalten sind erweitert, sowohl die unter dem Perineurium gelegenen, wie diejenigen des endoneuralen Bindegewebes.

[1]) a. a. O. S. 250.

3. In diesen Lymphspalten finden sich neben feinsten Quer- und Längsfasern eigenthümliche Zellen, für welche ich den Namen der ein- und mehrkammerigen Blasenzellen vorschlage, die als umgewandelte gleichsam als ödematöse Zellen des Endoneuriums anzusehen sind.

4. An der Innenfläche des Perineuriums treten heerdförmige Erkrankungen auf; sie bestehen aus mehrfachen Lagen von platten Bündeln von Fibrillen, welche längs verlaufen, und aus einer circumscripten Erweiterung der peripherischen Lymphspalte, welche Längs- und Querfasern, sowie Blasenzellen enthält und ferner eigenthümliche cylindrische oder lange spindelförmige, mehr solide Gebilde, die in der Peripherie aus lockerem concentrisch streifig-fasrigem Gewebe, in der Mitte aus einer homogenen kernarmen Substanz bestehen, die durch Degeneration des fasrigen Gewebes entstanden ist; sie erreichen sehr verschiedene Längen, von 1—10 mm mehr.

5. Häufig finden sich diese soliden langen und schmalen Spindeln allein.

Die Reihenfolge, in der ich diese Veränderungen aufgezählt habe, ist etwas willkürlich; denn es kommen gelegentlich alle zusammen und auch wieder jede für sich vor. Am weitesten verbreitet ist die Verdickung der Gefässwände, welche an veränderten Nervenbündeln constant ist, an sonst normalen wenigstens häufig gefunden wird. Die Erweiterungen der Lymphspalte in Verbindung mit dem Auftreten der Blasenzellen ist am schönsten ausgeprägt an den kleinsten Bündeln, besonders innerhalb der Muskeln, doch auch an denen der Nervenstämme; in den grösseren Bündeln, namentlich in den Nervenstämmen, seltener an den Muskelnerven kommen die heerdförmigen Erkrankungen und namentlich die soliden spindelförmigen Bildungen vor.

Es finden sich diese Veränderungen nicht blos bei dem Menschen nach Exstirpation der Schilddrüse. Ich hatte Gelegenheit, auch die Nerven von 2 Affen zu untersuchen, denen Herr College Kocher die Schilddrüse entfernt hatte; ich fand auch hier diese Veränderungen, und zwar wesentlich in der gleichen Weise wie bei dem Menschen. Endlich glückte es mir, allerdings erst nach langem Suchen — ich hatte die Angelegenheit schon zum dritten Male in Angriff genommen und war

schon nahe daran, sie wiederum aufzugeben — auch bei dem Hunde einen Theil der Veränderungen nachzuweisen, nehmlich die Erweiterung der Lymphspalten und die so seltsamen Gebilde der Blasenzellen. Hier hat Herr Dr. Kopp die Sache weiter verfolgt. Seine Arbeit erscheint gleichzeitig mit dieser. Der naheliegenden Aufforderung, die Nerven der Kretinen darauf hin zu untersuchen, konnte ich ebenfalls nachkommen; in dem einen Falle, der mir zu Gebote stand, war der Befund ein positiver. Und ferner kommt auch bei gewöhnlicher Struma ein Theil dieser Veränderungen vor.

Bei der genaueren Schilderung gehe ich von den Blasenzellen aus. Es sind dies die seltsamsten Elemente, welche ich zu beschreiben habe, denen ich aus eigener Erfahrung oder aus der Literatur keine ähnlichen zelligen Gebilde an die Seite stellen kann (s. Fig. 1, 3, 4, 7, 15, 17, 22, 23, 26, 27). Der Name erinnert an die Physaliden und Physaliphoren von Virchow. Indess handelt es sich nicht um Zellen mit Vacuolen in deutlich erkennbarem Protoplasma. Protoplasma fehlt ihnen fast vollständig; sie bestehen nur aus einer Membran, an deren Innenfläche an einer oft etwas hilusartig eingezogenen Stelle meist 2, seltener 1 oder 3 Kerne liegen, dann und wann mit einigen Körnchen in der Umgebung, und von hier gehen in der völlig ausgebildeten Form Scheidewände aus, die das helle, wasserklare Innere der rundlichen Zelle in eine wechselnde (6, 8, 10, selbst 20) Zahl von Kammern eintheilen.

Sie sind meistens recht gross, beim Menschen und Affen annähernd rundlich, beim Hunde zum Theil recht unregelmässig gestaltet, von grotesker Form, wie Kopp es bezeichnet; aber fast immer sind sie etwas abgeplattet, die grösseren Flächen laufen der Innenfläche des Perineuriums, ihr grösserer Durchmesser der Axe des Nervenbündels parallel, wie man an Querschnitten leicht beim Schrauben durch Ablesen an der Theilung der Mikrometerschraube erkennen kann. Der grösste Durchmesser misst beim Menschen bis 0,028 und 0,03 mm, die beiden anderen 0,02 — 0,025 mm mit Schwankungen nach oben und unten; bei dem Affen sind Zellen von 0,04 mm Länge nicht

selten, und bei dem Hunde sind sie noch grösser, bis 0,06 mm lang und 0,04 mm breit und dick.

Die Membran ist bei der Merkel'schen Färbung blau, bei Färbung mit Hämatoxylin-Eosin roth. Sie sieht daher, da sie sehr fein ist, ganz so aus, wie die benachbarten bindegewebigen Fibrillen und ist von ihnen nur durch ihren Verlauf zu unterscheiden, d. h. daran, dass sie in sich zurückkehrt und ein rundliches oder unregelmässig gestaltetes Feld gegen die Umgebung vollständig abschliesst. Manchmal ist sie sehr vielfach gebogen oder geknickt, die Zellmembran also gefaltet, wie zusammengefallen in Folge von Verminderung des Inhalts bei der Erhärtung; dies war namentlich an einem in Osmiumsäure erhärteten Nerven von Küpfer der Fall.

An einer hilusartig eingezogenen, mehr dem oberen oder unteren Ende der Zelle genäherten Stelle liegen ihrer Innenfläche zwei, seltener ein (besonders beim Hunde) oder drei Kerne an, meist dicht zusammengepresst, von runder, ovaler Form. Nicht in allen Zellen sieht man natürlich sofort diese wandständige Lagerung der Kerne; gar manchmal scheinen sie auch in der Mitte zu liegen, allein bei grösseren Zellen kann man leicht durch Schrauben die Ueberzeugung gewinnen, dass sie auch hier dem oberen oder unteren Ende zum mindesten sehr genähert sind. Diese Wandstellung ist schon bei den kleinen einkammerigen Zellen deutlich ausgesprochen. Auch Kopp findet die Kerne mehr an der Peripherie der Zelle, seltener nach der Mitte hin. Mit Hämatoxylin färben sich meist beide gleichmässig dunkel. Seltsam ist dagegen ihr Verhalten gegenüber der Merkel'schen Färbung; sie sehen dabei körnig aus, aber der eine ist roth, der andere blau mit rother Randcontour, während die normalen Kerne des Endoneuriums nur Roth annehmen und homogen aussehen. Es ist dies beim Menschen und Affen geradezu constant, so dass der Grund wohl eher in einer verschiedenen chemischen Struktur der Kerne als in dem etwas wechselvollen Effect der Färbung zu suchen ist. Uebrigens fand sich manchmal beim Affen das Gleiche auch bei Hämatoxylin-Eosin; der eine Kern war blau, der andere roth. Weitere Untersuchungen, namentlich auch andere Conservirungsmethoden werden wohl hier Aufklärung schaffen.

In manchen Zellen ist kein Kern zu entdecken; hier ist höchst wahrscheinlich der kernhaltige Theil abgeschnitten.

Ich habe die Zellen oben als frei von Protoplasma bezeichnet. Ich kann dies nur mit einem gewissen Vorbehalt aussprechen. Jedenfalls finden sich beim Menschen und Affen in den ausgebildeten Formen der Zellen in der Umgebung der Kerne keine merklichen Mengen; beim Hunde ist eine ganz schmale Protoplasmazone um den Kern, auch manchmal an den Knotenpunkten der Septa nachzuweisen. Jedenfalls also sind die Zellen durch äusserste Armuth an Protoplasma ausgezeichnet.

Von der Stelle der Kerne gehen bei der häufigeren mehrkammerigen Form Scheidewände durch das Innere der Zelle und theilen dasselbe in einzelne Kammern ein, deren Inhalt vollständig wasserklar ist. Um so deutlicher sind die Septa, deren Linien bei dem Schrauben nicht schwinden, sondern, häufig mit geringen seitlichen Verschiebungen, im Focus bleiben. Sie sehen ganz ebenso aus und nehmen die gleiche Farbe an wie die äussere Membran. Zahl und Grösse der Kammern wechselt; beim Menschen und Affen kann man meist 6—8, doch auch bis 12 zählen; beim Hunde ist ihre Zahl noch grösser; hier verästeln sich die Septa nach der Peripherie hin und bilden ein feines Maschenwerk; Kopp hat hier bis 20 Kammern bei Einer Einstellung gezählt. Seltener ist eine geringere Zahl; aber auch einkammerige Zellen kommen vor; ich komme auf dieses erste Stadium zurück. Entsprechend der wechselnden Zahl ist auch die Grösse der Kammern sehr verschieden; die kleineren kommen dem Kern gleich, die grössten haben einen 5 — 10fachen Durchmesser. Sind die Kammern sehr zahlreich, so wechselt ihre Grösse noch mehr, namentlich nach unten hin, wie ein Blick auf die Abbildungen von Kopp zeigt.

Ueber den Inhalt der Kammern ergiebt die mikroskopische Untersuchung bei allen von mir angewandten Färbemethoden nichts Positives; er erscheint in allen Fällen farblos und wasserklar. Bei der häufigen Anwendung des Hämatoxylins glaube ich jedenfalls mit Bestimmtheit behaupten zu können, dass kein Mucin darin ist, während an anderen Stellen der gleichen Nerven recht häufig feinste, durch Hämatoxylin dunkelblau gefärbte Mucinkörnchen sich fanden.

Aus der Configuration der Membran, wie aus der Gestalt des Kerns ist ferner zu erschliessen, dass die Kammern vielfach ganz prall gefüllt waren. Die Zellmembran zeigt entsprechende, mehr oder weniger starke Vorbuchtungen, ist also an den Insertionsstellen der Septa wie durch Retinacula zurückgehalten; etwas seltener besitzt der Kern ebene, oder sogar concave Druckflächen, jede einer einzelnen Kammer entsprechend, und kann dadurch sogar gezackt aussehen.

Als jüngere Formen dieser Gebilde sind kleinere Zellen anzusehen, die beim Menschen in den feineren Nerven, namentlich in denen der Muskeln nicht ganz selten sich finden; sie liegen manchmal in grösserer Zahl in einer erweiterten Lymphspalte zusammen. Man sieht in ihnen nur 3 oder 4, oft recht ungleich grosse Kammern, oder sie sind auch nur einkammerig. Letztere pflegen eine etwas dickere Wand und etwas mehr Protoplasma neben dem Kern zu haben, so dass sie bei Seitenlage des Kerns ganz siegelringähnlich aussehen. Noch häufiger sind dieselben beim Affen und namentlich beim Hunde; so fand Kopp 4 Tage nach der Operation kleinere einkammerige Zellen, die bei der Weigert'schen Färbung erst mit der Oelimmersionslinse deutlich erkannt werden konnten. Mit der Anordnung einer solchen Entwickelungsreihe, die sich hier von selbst darbietet, fällt das zeitliche Auftreten zusammen. Vier Tage nach der Operation sind diese ersten Stadien beim Hunde vorhanden, und nach 7 Tagen wiegen die ausgebildeten Formen vor; beim Affen haben wir einen mehr chronischen Verlauf des Prozesses, und in noch höherem Maasse beim Menschen; hier sind also die spätesten Stadien zu erwarten.

Die vielkammerigen grossen Blasenzellen entstehen also aus kleineren kugligen Zellen, in deren Protoplasma neben dem einfachen Kern eine Vacuole sich entwickelt hat. Mit Zunahme der Vacuolen an Zahl und Grösse verarmt die Zelle an Protoplasma, das wesentlich auf die strukturlosen Scheidewände zwischen den Vacuolen oder Kammern reducirt wird; während zugleich der Kern sich theilt und die ganze Zelle an Grösse bedeutend zunimmt.

Die Blasenzellen in ihrer Entwickelung mit gleicher Sicherheit noch weiter rückwärts zu verfolgen, ist mir nicht möglich.

Doch spricht Alles dafür, dass wir es mit Umwandlungen der platten Endothelien des Endoneuriums zu thun haben — denn diese kommen, wie wir nachher sehen werden, mehr in Betracht wie die des Perineuriums. Gegen Abstammung von ausgewanderten Leukocyten lässt sich anführen, dass man nur selten solche findet; man kann Hunderte von Schnitten erkrankter Nervenbündel des Menschen und Affen durchsehen, ohne überhaupt einmal ein Element zu finden, welches als Leukocyt angesprochen werden könnte. Kopp sah allerdings beim Hunde etwas öfter Leukocyten, aber die Kernformen der Blasenzellen sind auch hier, wie Kopp ausdrücklich hervorhebt, ganz identisch mit denen des Perineuriums. Ganz ebenso auch beim Menschen und Affen. Ferner will ich noch auf die weiter unten zu erwähnende Thatsache hinweisen, dass in den ausgedehnteren Erkrankungen der Nerven des Menschen und Affen die veränderten Stellen um so mehr an endoneuralen Kernen und häutchenähnlichen Zellen verarmen, je zahlreicher die Blasenzellen werden; sind die letzteren sehr zahlreich, so können sie die einzigen zelligen Elemente darstellen. Eine streng beweisende Reihe von Uebergangsformen kann ich allerdings nicht aufweisen. Man sieht dann und wann kleinere runde Zellen mit eosinrothem, körnigem Protoplasma; umgeben von deutlicher scharfer Contour, oder auch eine schmale helle Spalte zwischen der letzteren und dem Protoplasma, oder der Binnenraum der Zelle enthält eine ganz blasse leicht schattirte Masse, welche das Eosin nur sehr wenig annimmt; er erscheint fast vollständig aufgehellt, blasig. Auch zugleich kommen Spindelzellen mit einer geringen Menge von Protoplasma vor, vielleicht die ersten Umwandlungsstufen der Häutchenzellen des Endoneuriums (bei Grunder, dem Kretinen). Ich will auf diese Form kein grosses Gewicht legen; man sieht sie im Ganzen nur selten. Niemals stehen die Blasenzellen mit Fasern in Zusammenhang; sie liegen wohl, wie wir später sehen werden, in den Maschen eines Fasernetzes, aber auch nur in den Maschen, wie man meistens bei der Lockerheit des Netzwerks leicht sehen kann. Auch mit noch abgeplatteten oder leicht angeschwollenen Zellen hängen sie nie zusammen. Sie liegen immer frei. Gerade in den allerersten Stadien, in den Muskelnerven des Menschen, des Affen und des Hundes

liegen sie ganz vereinzelt in einer deutlichen Lücke mitten zwischen den Nervenfasern oder dicht am Perineurium. Nervenfasern, wie Fibrillen und Lamellen des Endo- und Perineuriums ziehen an ihnen vorüber und weichen ihnen aus. Wenn also meine Idee über ihre Abstammung richtig ist, dann hat man ihre Entstehung sich ähnlich zu denken, wie an den grossen runden Zellen der Lungenalveolen mit bläschenförmigem Kern, die nach der Ansicht der Mehrzahl der Forscher gequollene und losgelöste Alveolarepithelien darstellen. Diese müssen ja ebenfalls, wenn sie kuglig aufquellen, sich loslösen und den Zusammenhang sowohl mit den anderen wie mit der Wand verlieren.

Ehe ich weiter gehe, schildere ich noch den anderen pathologischen Prozess, der sich constant in den veränderten Nerven wiederholt, die Verdickung der Wände der Blutgefässe. Ganz besonders sind die Capillaren betheiligt; doch finden sich hie und da auch an Venen Bilder, die auf die gleiche Veränderung hindeuten. Ich habe oben die Angaben von Ranvier angeführt, nach welchen die Capillaren, welche innerhalb der Nervenbündel liegen, die gewöhnliche Struktur haben, nur aus einem dünnen endothelialen Rohr bestehen; die endothelialen Häutchen des Endo- und Perineuriums liefern ihnen noch eine äussere zum mindesten aus Einer Lage bestehende Bekleidung. Meist aber sind sie von mehreren concentrisch oder unregelmässig verlaufenden Lamellen umgeben. Es gilt dies sowohl von denjenigen Capillaren, welche in den innersten Schichten des Perineuriums liegen und dieselben nach innen zu vorbuchten, — diese sind meist am stärksten afficirt — wie auch von jenen, welche dem Endoneurium angehören, entweder in oder auf breiteren Scheidewänden liegen, oder in den schmaleren Septa zwischen den kleineren Gruppen von Nervenfasern, wie namentlich in den dreieckigen Feldern, welche an der Aussenfläche des Nervenbündels von den hier sich sammelnden und zum Perineurium übertretenden Lamellen gebildet werden.

Die Veränderung besteht darin, dass unter dem Endothel eine dicke concentrisch fasrige kernhaltige oder homogene kernarme Schicht sich findet. Die hohen Grade sind sehr auffallend.

Das Endothel ist vollständig erhalten und begrenzt ein rundes blutführendes Lumen; nirgends sieht man ein Zeichen davon, dass die Wand collabirt wäre. Unter dem Endothel beginnt sofort die stark glänzende, völlig homogene und kernfreie Schicht, deren Breite den Radius oder Durchmesser und selbst das Doppelte des Durchmessers des Capillarlumens erreicht; sie nimmt nur schwach Carmin oder Eosin an. Daran schliessen sich nach aussen noch einige concentrische Linien mit ovalen Kernen; die Linien scheinen mehr Fibrillen als Lamellen zu entsprechen. In geringeren Graden bei geringerer Dicke ist diese Adventitia auch in ihren inneren Schichten noch etwas concentrisch streifig und enthält mehr Kerne.

Man findet diese Wandverdickung sehr allgemein, sowohl an den kleinsten Bündeln, in denen ausserdem nur noch Blasenzellen in den erweiterten Lymphspalten sich finden, wie auch an den grösseren zugleich mit den heerdförmigen Erkrankungen und hier sowohl an den Gefässen, die an die letzteren anstossen, wie auch an anderen entfernter gelegenen.

Aber nicht blos Capillaren zeigen diese Veränderungen. Auch etwas grössere Gefässe haben unter dem Endothel noch eine glänzende homogene Schicht, die die Dicke der gleichen Schicht an den Capillaren erreichen kann. Es handelt sich jedenfalls meist um Venen. An den Arterien habe ich einen ähnlichen Prozess nicht nachweisen können.

An im Uebrigen normalen Stellen der Nerven kommen neben Capillaren mit dicker Wand auch normale vor; wenigstens kann man dies an vielen Capillaren, welche von Blut prall ausgefüllt sind, mit Sicherheit erkennen. An den mehr oder weniger stark collabirten, die kein Blut führen, ist die normale Beschaffenheit schwer festzustellen; manche haben wohl eine concentrisch streifige Adventitia, indess kann dies Bild sehr wohl durch dichtere Anlagerung der umgebenden kernhaltigen Lamellen entstanden sein.

Aber nicht blos die dem Nervenbündel selbst angehörenden Gefässe sind so verändert; auch die Capillaren des zwischen den Bündeln gelegenen lockeren Bindegewebes, des Epineuriums von Axel Key und Retzius zeigen manchmal das gleiche Bild, jedoch in geringerem Grade.

Die höheren Grade finden sich also nur an den Capillaren des Nervenbündels selbst. Manchmal sind diejenigen des Perineuriums stärker afficirt, als die des Endoneuriums; so erreicht im Plexus brachialis von Mühlemann die Capillarwand im Perineurium den doppelten Durchmesser des eigenen Lumens, im Endoneurium hat sie nur die Dicke eines Endothelkerns.

Die gleiche oder wenigstens ähnliche Verdickung findet sich bekanntlich an den Capillaren bei chronischen Entzündungen, besonders stark in syphilitischen Produkten; doch ist dann die Adventitia in der Regel deutlicher fasrig und kernreicher. Das Homogenwerden, der Kernschwund können hier doch vielleicht als etwas Besonderes bezeichnet werden.

Bei der weiteren Schilderung halte ich es für zweckmässig, von der obigen übersichtlichen Anordnung der Veränderungen, bei welcher ich dieselben in ihre Elemente zu zerlegen versuchte, abzugehen und dieselben, nach der Breite der Nervenbündel angeordnet, in folgenden Gruppen vorzuführen:

1. Veränderungen der feineren Nervenbündel,
   a) innerhalb der Muskeln,
   b) im Stamm der Nerven, besonders im Ischiadicus.
2. Veränderungen der grösseren Nervenbündel, besonders in den Nervenstämmen, doch auch der grösseren Bündel innerhalb der Muskeln.

In der ersten Gruppe haben wir es zu thun mit Erweiterung der Lymphspalten und dem Auftreten von Blasenzellen, wozu denn noch, wenn Blutcapillaren sich finden, auch deren Veränderungen kommen, in der zweiten mit allen Veränderungen zusammen; es treten also noch hinzu Verdickung der Gefässwände und die eigenthümlichen spindelförmigen Heerde der endoneuralen Wucherung.

Veränderungen der kleineren Bündel.

Ich schildere zuerst die Veränderungen der Muskelnerven (Fig. 1 und zahlreiche Abbildungen bei Kopp). Schon normaler Weise ist an den peripherischen, feineren Verzweigungen der Nerven nach den Untersuchungen von Axel Key und Retzius[1]) das Perineurium sehr geräumig im Verhältniss zur

[1]) a. a. O. S. 106.

Zahl der von ihm umschlossenen Nervenfasern; namentlich ist der direct unter dem Perineurium gelegene Lymphraum von bedeutender Breite. Es ist daher hier vielfach unmöglich, eine scharfe Grenze zwischen Normalem und Pathologischem zu ziehen, wenigstens dann, wenn es sich nur um einfache Erweiterung der Lymphspalten handelt. Dagegen geben die Blasenzellen hier ein um so schärferes Kriterium des Pathologischen ab, als sie sehr frühzeitig auftreten und häufig ganz allein vorhanden sind. Man findet nicht selten Bündel von 10 — 20 Fasern, in denen keine andere Veränderung sichtbar ist, als eine oder auch zwei, drei dicht zusammenliegende Blasenzellen der grösseren Form, meist an der Innenfläche des Perineuriums, dann und wann auch mitten in dem Bündel der Nervenfasern drin. Letztere weichen den grossen Zellen aus und lassen so eine fast ganz von den letzteren eingenommene Lücke frei; man kann diese wohl als erweiterte Lymphspalte ansehen; allein sie scheint doch nur durch den mechanischen Druck von Seiten der Blasenzellen entstanden zu sein. Irgend etwas Anderes, etwa Neubildung von Bindegewebsfibrillen oder -bündeln ist dabei nicht vorhanden.

In höheren Graden fällt der lockere Bau der Bündel auf; besonders an den kleineren von 20 Nervenfasern und weniger sieht man auf Quer- und namentlich auch auf Längsschnitten die einzelnen Fasern um das Einfache, Doppelte, ja selbst Dreifache ihrer eigenen Breite von einander entfernt, in den weiten hellen Zwischenräumen ihre längsverlaufenden Fibrillenscheiden und die Kerne der endothelialen Häutchen, sowie Blasenzellen. Der subperineurale Lymphraum ist dabei kaum breiter wie die Zwischenräume zwischen den Fasern. Auf Querschnitten sieht man deutlich die punktförmigen Durchschnitte der Fibrillen in weiten Abständen; sie scheinen nicht vermehrt zu sein.

Erst an etwas grösseren Bündeln von über 20 Fasern wiegt die Erweiterung der peripherischen Lymphspalte vor; sie ist von zahlreichen längs- oder auch schräg verlaufenden, wellenförmigen Fibrillen durchzogen; ferner enthält sie abgeplattete Zellen mit einem ovalen Kern, der bei Kantenansicht stark nach beiden Seiten vorspringt; sie liegen zum Theil mit der einen Hälfte dem Perineurium an und sind in gleichem Sinne gebogen. Die

Nervenfasern bilden ein centrales Bündel, dessen Endoneurium manchmal leicht aufgelockert ist, und auch solche abgeplattete Zellen in ziemlich grossen gegenseitigen Abständen enthalten kann.

Mit den Fasern stehen die Zellen in keinem Zusammenhang; erstere biegen den Zellen aus, wie man namentlich an Längsschnitten sehr schön sieht.

Irgend etwas, was auf die Anwesenheit einer geronnenen Substanz hindeutet, homogene oder körnige Massen fehlen; bei Hämatoxylinfärbung sieht man auch nichts von Mucin.

Die Erweiterung des peripherischen Lymphraums betrifft denselben entweder in seinem ganzen Umfange oder nur an einem beliebigen Bruchtheil desselben, an einem Fünftel bis Drittel. Das Perineurium behält dabei immer seine kreisförmige Gestalt, so dass der Lymphraum auf den ersten Blick auf Kosten des Nervenbündels gewonnen zu sein scheint (s. Fig. 25). Da indess die Nervenfasern selbst häufig weit auseinander liegen, und ein Verlust an Fasern, wie ich schon erwähnt habe, sehr wahrscheinlich auszuschliessen ist, so muss man eine Dehnung und Ausweitung des Perineuriums annehmen.

Meist ist die erweiterte Spalte an dem quergeschnittenen Nerven nach innen durch eine gerade oder auch leicht concave Linie begrenzt, seltener springt sie convex in das Nervenbündel hinein vor, welches dadurch im Querschnitt eine halbmond- oder hufeisenförmige Gestalt erhält (s. Fig. 25).

In andern Fällen finden sich solche grössere Spalten mit Blasenzellen und spärlichen Längsfibrillen im Centrum des Bündels, nach allen Seiten von den an das Perineurium gedrängten Nervenfasern in ein- oder mehrfacher Lage umgeben. Was die Längsausdehnung dieser höheren Grade anlangt, so ist dieselbe nicht unbedeutend; sie wiederholen sich immer in einer grossen Zahl von Schnitten. Indess ist es mir nicht möglich, bestimmte Zahlen dafür anzugeben. Ich habe allerdings von den Fällen Küpfer und Mühlemann mehrere Schnittserien durch Muskeln gemacht, nachdem ich mich zuerst durch die Weigert'sche Färbung von dem Vorhandensein erkrankter Nerven überzeugt und dann Ganzfärbung mit starkem Alauncarmin angewandt hatte. Allein die Nerven waren nur in einem Theile ihres Verlaufs

quer, in einem andern, wie es schien, grösseren Theil schräg und selbst längsgetroffen, so dass die Zahlen, die aus der Schnittdicke von 0,03—0,04 m sich ergeben, zu klein sind. So konnte ich veränderte Nerven auf eine Länge von zum mindesten 2,5 mm verfolgen. An manchen Bündeln wiederholen sich abnorme Stellen mit einer oder wenigen Blasenzellen mehrfach; in den zwischen gelegenen Theilen liegen die einzelnen Nervenfasern in weiten Distanzen, während sie an der Stelle der Blasenzellen zusammengerückt sind.

Sehr hochgradig ist die Veränderung an den kleinsten Bündeln des N. ischiadicus von Bichsel. Es finden sich hier Bündel, von 10—20, ja selbst nur von 3 oder 4 Nervenfasern. Als ich sie zuerst bemerkte, vermuthete ich, dass sie an Fasern verarmt seien. Allein ein Vergleich mit anderen Ichiadici zeigte, dass dem nicht so ist. Auch normal kommen solche faserarme Bündel vor, dicht umgeben von einem noch mehrfach concentrisch geschichteten, unverhältnissmässig dicken Perineurium. In den Nerven von Bichsel aber ist keines dieser kleinsten Bündel normal. Zum mindesten ist der Bau ein sehr lockerer; die Nervenfasern stehen in gleichmässigen Abständen, die ihrer eignen Dicke gleichkommen oder sie übertreffen, und ein entsprechend weiter Raum findet sich zwischen dem Bündel der Fasern und dem Perineurium. In diesen hellen Zwischenräumen sieht man die feinen Fibrillen und Lamellen, sowie die Kerne des Endoneuriums, auch gleichmässig vertheilt: jede Nervenfaser von einem punktirten Ring, den quergeschnittenen Fibrillen, umgeben. Diese endoneuralen Elemente sind auch locker angeordnet, so dass von einer Wucherung derselben Nichts zu erkennen ist. In andern Bündeln ist das Endoneurium stärker entwickelt, an die Stelle der feinsten Fibrillen sind vielfach abgeplattete Fibrillenbündel oder Bänder getreten, fast homogen auf Quer- und Längsschnitten, blass, von wellenförmigem Verlauf. Deren Querschnitte umgeben in Form von stäbchenförmigen oder kürzeren, mehr ovalen Gebilden die Nervenfasern und füllen auch öfters den Raum unter dem Perineurium aus. Hier ist also die Wucherung des Endoneuriums das Wichtigste.

An den meisten dieser kleinsten Bündel aber ist Beides

combinirt; dazu kommen noch Blasenzellen, und ferner sind häufig auch die innersten 1, 2 oder 3 Lagen des Perineuriums aufgeblättert. Ich gebe von diesen mehrere Abbildungen. In Fig. 2 sieht man zwischen dem noch compacten Theile des Perineuriums und dem ebenfalls noch dicht gebauten Bündel der Nervenfasern, eine weite Spalte, in deren Mitte 1—2 concentrische, faserähnliche Linien mit eingeschalteten Kernen und einem Gefässquerschnitt sich finden. Diese Linien stellen offenbar die innersten Lamellen des Perineuriums dar, die durch eine weite Lymphspalte von den übrigen abgehoben sind; in der letzteren finden sich noch vereinzelt punktförmige Durchschnitte von Längsfibrillen. Die Fibrillen zwischen den Nervenfasern sind hier schon durch Fibrillenbänder ersetzt. Aehnlich ist das Bündel in Fig. 3. Auch hier scheinen die innersten Lamellen des Perineuriums abgehoben zu sein. Neben dem compacten Bündel der Nervenfasern mit schon auffallend dicken Fibrillenbändern findet sich ein grosser heller Hof mit einer schönen, central gelegenen Blasenzelle.

In Fig. 4 ist die Wucherung des Endoneuriums noch erheblicher; dem gegenüber fällt hier die geringe Zahl der Nervenfasern auf. Nur 6 sind mit Sicherheit zu erkennen, ganz zerstreut an verschiedenen Stellen. Am interessantesten ist Fig. 5 wegen des Missverhältnisses zwischen der Weite des vom Perineurium umspannten Raumes und der geringen Zahl der darin enthaltenen Nervenfasern. Nur 4 der letzteren finden sich hier, umgeben von feinsten Fibrillen und schmalen Fibrillenbändern, welche in Ringen und Halbringen angeordnet, die Querschnitte der Nervenfasern umgeben. Ein Blutgefäss mit dicker concentrisch streifiger Wand steht in der Nähe dieser Gruppe. Alle diese Elemente nehmen kaum ein Sechstel des vom Perineurium umspannten Raumes ein. Das Uebrige desselben wird durchzogen von spärlichen Längs- und Querfibrillen und namentlich von der innersten abgehobenen Lamelle des Perineuriums, welche in vollständiger Schärfe bei allen Einstellungen deutlich ist und ein grösseres, centrales, annähernd rundes Feld mit den oben beschriebenen Elementen gegen die schmalere Peripherie abgrenzt. Die beiden Durchmesser des grösseren Ovals betragen 0,18 und 0,1 mm.

Im Ulnaris von Mühlemann traf ich ein solches Bündel von der Abgangsstelle von einem grösseren Nervenbündel an; die Veränderung begann gerade an der Abgangsstelle; das Stammbündel war durchaus normal. Das abgehende Bündel hatte 8 Nervenfasern, die eine central gelegene, im Querschnitt runde Gruppe bilden, deren Durchmesser die Hälfte des Durchmessers des perineuralen Binnenraumes ausmacht. In der so entstehenden breiten Lymphspalte finden sich 2—3 concentrische Linien mit ovalen Kernen.

Es sind dies Lamellen, die beim Schrauben nicht schwinden. Längsfasern fehlen. Das Bündel ist in den letzten 13 Schnitten einer Schnittreihe getroffen, und ist in allen diesen verändert, das Stammbündel dagegen normal.

Veränderungen in den grösseren Bündeln, besonders der Nervenstämme.

Ich halte mich hier in erster Linie an denjenigen Nerven, welcher die Veränderungen weitaus in dem höchsten Maasse darbietet, an den N. ischiadicus von Bichsel. Von ihm stand mir ein Stück von 5—6 cm Länge zur Verfügung. Alle Schnitte, die aber nicht in continuirlicher Reihenfolge conservirt wurden, zeigten im Wesentlichen das gleiche Bild (Fig. 6). Man unterscheidet auf dem Querschnitt des Nerven ziemlich leicht zwei Gruppen von Nervenbündeln, breite und schmale, und es fällt auf, dass die letzteren stärker ergriffen sind. Als breite bezeichne ich solche mit einem Durchmesser von $\frac{1}{2}$—$\frac{3}{4}$ mm; nur wenige erreichen das letztere Maass oder gehen noch etwas darüber hinaus; einige davon zeigen Unterabtheilungen; gradlinige Septa, die in ziemlich gleichen Abständen vom Perineurium ausgehen und nur wenig schmaler sind, wie dasselbe, vereinigen sich in der Gegend der Mitte und theilen so das ganze Bündel in 2—4 kleinere. Zu den schmalen Bündeln rechne ich diejenigen mit einem Durchmesser von 0,4 mm und weniger; besonders bemerkenswerth sind die schmalsten, deren Durchmesser nur 0,1 mm mit Schwankungen nach oben und unten beträgt. Zur ersten Gruppe gehören 22, zur zweiten 14, von denen wiederum die Hälfte zu den schmalsten zu stellen sind.

Nur drei Bündel aus der ersten, und eins aus der zweiten

Gruppe sind normal; der vom Perineurium umschlossene Raum wird hier vollständig von den Nervenfasern sammt Endoneurium ausgefüllt. An den meisten findet sich unter dem Perineurium eine Spalte, deren Breite sehr wechselt, bis 0,05 mm und mehr betragen kann, während sie an andern Stellen selbst desselben Bündels fast verschwindet. An den grossen Bündeln wiegen die schmalen, an den kleineren die breiteren Spalten vor; es ist hier breit und schmal gemeint im Vergleich zu dem Durchmesser der Bündel; denn es würde kein Bild von dem Grade der Veränderung geben, wenn man nur das absolute Maass berücksichtigen wollte. Spalten der gleichen Breite stellen bei einem breiten Bündel einen viel geringeren Grad der Veränderung dar, als bei einem schmalen. Zu dieser Erweiterung der peripherischen Lymphspalte kommen nun eigenthümliche Wucherungen des Endoneuriums hinzu, gleichsam als die höchsten Grade und spätesten Stadien des ganzen Prozesses. Versucht man, die Bündel je nach der Stärke der Veränderung in 2 Gruppen zu trennen, so haben wir unter den 22 breiten nur 5—6 stark veränderte, unter den 14 schmalen dagegen nicht weniger als 10. —

Die Veränderung der schmalen Bündel ist im vorangehenden Abschnitt erörtert.

An den breiten Bündeln haben wir zuerst die peripherische Spalte zu besprechen. Sind alle diese Spalten wirklich als vital anzusehen, oder sind sie nicht vielleicht Folge der Erhärtung? Das Entstehen derselben beim Schneiden kann mit völliger Sicherheit ausgeschlossen werden; denn ich schildere nach Schnitten, die ganz vollständig von Celloidin durchtränkt, in denen also alle Theile gut fixirt sind. Für die vitale Natur spricht der näher zu beschreibende Inhalt, spricht ferner die Thatsache, dass andere Nerven, die ganz gleich lange in derselben Erhärtungsflüssigkeit lagen, wie Vagus, der Plexus brachialis durchaus normal waren.

Das Perineurium ist normalerweise durch seine ganz regelmässig concentrischen Linien charakterisirt, die bis an das Bündel der Nervenfasern heranreichen. Im vorliegenden Fall finden sich aber an der Innenfläche des Perineuriums sehr vielfach noch Querschnitte von stark abgeplatteten Fibrillenbündeln, —

ich will sie als Fibrillenbänder bezeichnen — vorzugsweise in die Nähe der dickwandigen Gefässe, doch auch in einiger Entfernung davon. Zum Theil sind dieselben normal und gleichen vollständig ähnlichen Gebilden, die sich zerstreut im Endoneurium, neben den Gefässen, in breiteren Septen und Knotenpunkten desselben, sowie auch an der Aussenfläche des Bündels der Nervenfasern finden. Letztere sind es, welche einem Theil der obigen Fibrillenbänder entsprechen; aber sie sind hier sehr reichlich. Sie bilden längliche, schmale Figuren, wie dicke Stäbchen, die längsten etwa von der Länge der kleineren Kerne, die kürzesten nur um weniges länger als breit, an den Enden abgerundet, von der Farbe, welche das Endo- und Perineurium angenommen haben, bei Merkel'scher Färbung aber immer blau, auch wenn sonst das Roth vorwiegt. Sie bedecken, hinter einander gelegen, manchmal so dicht, dass sie mit ihren schmalen Enden sich fast berühren, in einfacher, an den Gefässen auch in doppelter Lage grössere Partien der Innenfläche des Perineuriums. An Stellen, wo diese Bänder sich etwas verschoben haben und von der Fläche zu sehen sind, sieht man ihre feinen wellenförmig verlaufenden Fibrillen recht gut.

An den Spalten sind diese Bänder häufig vom Perineurium abgehoben, ohne von ihrer dem letzteren parallelen Lagerung etwas einzubüssen; ihre Querschnitte bilden in ihrer Gesammtheit immer noch eine schöne kreisförmige Linie, die manchmal bis in die Mitte der Spalte hereingerückt ist. Auch die innersten Lamellen des Perineuriums können dann von den äusseren durch schmale Spalten getrennt sein, in welchen die punktförmigen Durchschnitte feinster längsverlaufender Fasern zu sehen sind.

In dem übrigen meist grösseren Theil der Spalte, der nach innen zu von den beschriebenen Fibrillenbändern liegt, verlaufen feinste Fasern in lockerem weitmaschigem Geflecht, die äusseren mehr dem Perineurium parallel, nach innen mehr in schrägem Verlauf die Spalte durchsetzend; neben diesen quer verlaufenden Fasern finden sich in deren Maschen noch zahlreiche längsverlaufende, auch diese häufig in concentrischen Reihen angeordnet.

Ferner finden sich Kerne, die in Form und gleichmässig in-

tensiver Färbung mit Hämatoxylin oder Carmin ganz denen des Endoneuriums gleichen; sie sind länglich walzenförmig, im Querschnitt also rund, in der Längsansicht oval. Während sie aber im normalen Endoneurium fast alle der Längsaxe des Nerven parallel laufen, im Querschnitt des Nerven also rund erscheinen, sind die Kerne der Spalten rund und oval, also längs- und quergestellt. Um viele Kerne lässt sich keine Zellsubstanz erkennen; sie scheinen frei zu liegen. Andere liegen in platten, häutchenartigen Zellen, die dem Perineurium parallel gestellt sind. Man sieht die Zellplatte als schmalen, rothen (Eosin) oder blauen (Indigcarmin) Streifen über den Kern, der die andere Farbe angenommen hat, herüberlaufen, oder an die kurzen Endpole des ovalen Kerns setzt sich scheinbar eine kurze Faser mit einer leichten Verbreiterung an. Besondere Aufmerksamkeit habe ich auf die Feststellung des Verhältnisses der Zellen zu den feinen Fasern verwandt, ohne jedoch von irgendwelchen Beziehungen beider zu einander etwas zu sehen. Die Fasern treten wohl sehr dicht an die Zellen heran, laufen aber vorüber, ohne eine Verbindung mit ihnen einzugehen. Ausser diesen Zellen kommen nun auch Blasenzellen vor, wenn auch nur vereinzelt hie und da in den Maschen des Fasernetzes. Dieselben werden dagegen zahlreicher an besondern mehr local beschränkten Erweiterungen der peripherischen Lymphspalte, die neben den Blasenzellen die wichtigste und auffallendste Veränderung der Nervenbündel darstellen, zu deren Besprechung ich nunmehr komme.

Die bisher beschriebene Erweiterung der peripherischen Lymphspalte ist im Allgemeinen mehr oder weniger gleichmässig, diffus. Wenn auch ihre Breite in demselben Bündel schwankt, so gehen doch breite und schmale Partien ganz allmählich in einander über, und umgiebt die Spalte das Bündel nur theilweise, so läuft sie ganz allmählich in feine Spitzen aus. Die beiden Linien, die sie begrenzen, die äussere, welche von der Innenfläche des Perineuriums gebildet wird, die innere, welche die äussere Begrenzung des Bündels der Nervenfasern darstellt, sind beide kreisförmig; nur sind die Mittelpunkte dieser Kreise in verschiedenem Grade gegeneinander verschoben. Daneben kommen aber an nicht wenigen Bündeln noch eigenthümliche circumscripte Erkrankungen vor, die sich für schwache

Vergrösserung auch oft nur wie Erweiterungen der Lymphspalte ausnehmen. Diese sind schon bei schwacher Vergrösserung als runde, halbrunde, ovale oder auch dreieckige Flecke sichtbar, die sehr hell sind und daher namentlich an noch nicht aufgehellten Schnitten als scheinbare Ausschnitte aus dem sonst kreisrunden, undurchsichtigen Bündel der Nervenfasern in die Augen fallen. Ihre Peripherie ist ebenso hell wie die Spalte, in ihrer Mitte sieht man aber in der Regel einen leicht trüben, aber immer noch hellen, blassen Körper, der solide erscheint. Sie liegen zum grössten Theil an der Innenfläche des Perineuriums und treten, wenn sie rund oder dreieckig sind, scharf in das Nervenbündel hinein vor und stossen oft nur mit einem kleinen Theil ihrer Oberfläche an das Perineurium an. Hier liegen in der Regel ein oder auch mehrere sehr dickwandige Gefässe. Recht häufig liegen sie ferner an den perineuralen Septen, welche die Vorboten einer Theilung des Nervenbündels sind, besonders an deren Enden da, wo sie in die inneren Schichten des Perineuriums umbiegen, wie auch an einer beliebigen andern Stelle der Septa, in der Regel aber in der Nähe eines dickwandigen Gefässes.

Gewöhnlich findet sich in einem Bündel nur ein Heerd, seltener 2 oder 3, von gleicher oder verschiedener Grösse, manchmal dicht neben einander und zusammenfliessend, so dass das Bündel der Nervenfasern etwa an einem Drittel oder selbst der Hälfte des Umfangs von einer wellenförmigen, einspringenden Linie begrenzt ist.

Der Raum, welchen der Heerd einnimmt, ist gewonnen auf Kosten des Nervenbündels. Das Perineurium ist niemals an diesen Stellen vorgebuchtet und hat seine schöne Kreisform nicht verloren.

Die Grösse der Heerde wechselt sehr, es genügt, die Dimensionen für die grösseren anzugeben. An solchen betragen die Durchmesser 0,1—0,15 selbst bis 0,8 mm, sie haben also ungefähr die Grösse der Nierenglomeruli; bei den ovalen ist der grössere Durchmesser anderthalbfach und doppelt so gross wie der kleinere. Im Verhältniss zum Durchmesser der Bündel, der gegen $\frac{1}{2}$ mm beträgt, sind diese Maasse recht bedeutend.

Man hat an ihnen, wie erwähnt, eine helle Peripherie und

einen blassen, trüben, soliden Körper zu unterscheiden, der meist mehr central, doch auch gelegentlich stark excentrisch in der einen Ecke in der Nähe des Perineuriums liegt. Meist ist er nur in der Einzahl vorhanden; in grösseren Heerden findet man aber auch zwei, selbst drei und mehr, die an gewissen Stellen sich vereinigen können. Dieser Körper ahmt die Gestalt des ganzen Heerdes nach, ist rund, oval, dreieckig, mit abgestumpften Ecken (Fig. 7, 8, 9, 12). Er nimmt meist nur einen kleinen Theil des ganzen hellen Feldes ein, sein Durchmesser beträgt ein Drittel bis ein Fünftel des Durchmessers des Ganzen; sehr selten ist er kleiner, auf ein Zehntel oder noch mehr reducirt. Schon häufiger dagegen ist er grösser und es giebt ferner solche solide Körper, welche nicht durch eine peripherische spaltförmige Zone gegen Nervenbündel und Perineurium abgegrenzt sind, sondern die direct an beide anstossen (Fig. 11).

Auf der Innenfläche des Perineuriums liegen jene schon beschriebenen wellenförmigen Fibrillenbänder dicht an oder sind nur wenig von ihm abgehoben. Der Heerd liegt also auf ihrer Innenfläche. Es ist dies um so leichter festzustellen, da sie verdickt sind. Ihre Querschnitte sind nicht mehr stäbchenförmig, sondern mehr oval; sie sind zahlreich, liegen dicht zusammen und bilden 2, 3 Lagen und selbst mehr.

Der Inhalt der peripherischen Spalte ist leicht aus den Abbildungen ersichtlich (Fig. 7—10, 12), es sind die gleichen Elemente, wie in der diffusen erweiterten Lymphspalte; nur wiegen die Blasenzellen vor und der solide Körper erscheint als Mittelpunkt, um den sich die andern Elemente concentrisch gruppiren. Es gilt dies Letztere namentlich von den Fasern und den ovalen Kernen der endothelienartigen Zellen. Sehr schön sieht man dies in Fig. 12. Der solide Körper ist verhältnissmässig klein; um ihn verlaufen, fast in regelmässigen, gegenseitigen Abständen feinste Fasern in concentrischen Linien, durch schräge verbunden und zwischen ihnen zeigen zahlreiche feinste Pünktchen, die in der Zeichnung weggelassen sind, längsverlaufende Fasern an, die ebenfalls in concentrischen Ringen angeordnet sind. Quer- und Längsfasern wiegen weitaus vor. Dazu kommen die zahlreichen, vorwiegend ovalen Kerne, ziemlich gleichmässig vertheilt, welche den concentrischen Linien anzuliegen scheinen.

Blasenzellen fehlen. Nach dem Centrum liegen die Elemente etwas dichter zusammen; die Fasern können sogar zu kleinen Bündeln sich gruppiren.

Die Abbildung stellt einen Heerd dar, der am regelmässigsten gebaut war. Wohl findet man auch sonst immer Quer- und Längsfasern, die meist nach der Mitte hin dichter gelegen sind; aber die gegenseitigen Entfernungen wechseln doch sehr und die Maschen sind durchschnittlich grösser. In den letzteren treten nur die Blasenzellen auf, die mit den Fasern in keiner Verbindung stehen. Und je mehr Blasenzellen vorhanden sind, um so spärlicher werden die den Fasern scheinbar anliegenden ovalen Kerne: die abgeplatteten Zellen schwinden und an ihre Stelle treten die Blasenzellen.

Fig. 13 zeigt einen solchen Heerd im Längsschnitt, einen Heerd, der nur quere Fasern enthält, keine Längsfasern, keine Blasenzellen.

Wie der solide centrale Körper auf Querschnitten sich ausnimmt, geht aus den zahlreichen Abbildungen genügend hervor. Sein Durchmesser beträgt an der breiteren Stelle etwa 0,05 mm, geht auch darüber hinaus, sehr häufig erscheint er kleiner, wie sich aus seiner nachher zu erörternden, körperlichen Gestalt ergiebt. Seine Zeichnung ist ausserordentlich blass und vielfach nur mit Oelimmersion genau zu erkennen. Er besteht aus einer hellen, strukturlosen, nur leicht schattirten oder undeutlich feinkörnigen Grundsubstanz, welche die Farbstoffe (Eosin, Indigcarmin und Alauncarmin) nur in geringem Grade annimmt. In dem peripherischen Theil erscheint er concentrisch geschichtet, das oft scharf abgegrenzte Centrum ist fast immer völlig homogen. Ist er sehr regelmässig gebaut, wie das dann und wann an den ganz isolirt vorkommenden der Fall ist (Fig. 17), so erinnert er an Prostataconcretionen. Die Linien verlaufen dann einander fast mathematisch parallel in gleichmässigen Abständen. Meist sind sie wellenförmig oder haben einen geknickten Verlauf; dann sieht man sofort, dass sie nur Fasern darstellen und ganz den angrenzenden concentrischen Fasern der umgebenden Spalte entsprechen. Sie können in Bündeln gruppirt sein, und stehen nach aussen hin dichter zusammen, nach innen zu rücken sie aus einander. Ferner finden sich auch noch deutliche

Längsfasern, öfters recht zahlreich. Dazu kommen noch ovale Kerne, ebenfalls denen der benachbarten häutchenähnlichen Zellen gleich. Bei der Blässe der Zeichnung kann man das Verhalten der concentrischen Linien zu ihnen nicht erkennen; sie scheinen nicht mehr in einer Zelle zu liegen, sondern direct in die homogene Grundsubstanz eingebettet zu sein. Die Zahl der Kerne ist meist nicht gross; auch sie werden nach dem Centrum hin spärlicher. Bilder, die auf ein Zugrundegehen hindeuten, habe ich nicht gesehen.

Das homogene, meist jeder Zeichnung entbehrende Centrum ist in der Regel gegen die geschichtete Peripherie scharf abgesetzt und zwar durch eine besonders deutliche Linie, welche beim Schrauben im Focus bleibt, also ein Häutchen darstellt, welches den centralen Theil umgiebt. Manchmal stellt sich die Grenze sogar als ein feiner, doppelt contourirter Saum dar. Auch unter den peripherisch gelegenen Linien findet sich hie und da eine schärfer gezeichnete, welche ebenfalls einer Lamelle zu entsprechen scheint. Die oben erwähnte ist aber besonders deutlich und besonders regelmässig; sie hat keine kleine Biegungen und Knickungen, sondern begrenzt ein annähernd rundes, ovales oder auch etwas eckiges Feld; man kann sich dem Eindruck nicht verschliessen, dass alle kleinen Unregelmässigkeiten im Verlauf durch Quellung der Inhaltsmasse ausgeglichen sind. Fast regelmässig sind in die begrenzende Linie ovale Kerne eingeschaltet, aber nur spärlich, so dass man bei einer Einstellung nur einen oder auch zwei sieht, und es eines längeren Schraubens bedarf, bis man wieder einen trifft.

Das Innere des Feldes wird von der oben geschilderten Substanz eingenommen, meist ohne jede weitere Zeichnung, ohne Kerne. Nur ausnahmsweise sieht man noch einige blasse concentrische Linien oder auch feine, von Längsfasern herrührende Punkte. Nur selten habe ich in ihrer Mitte einen oder zwei dicht zusammenliegende Kerne gesehen, in einem helleren Fleck gelegen, und einigemale sah ich diese Kerne von Linien umgeben, welche einer Blasenzelle anzugehören schienen.

Um über die körperliche Form dieser seltsamen Bildungen, ihre Anordnung und Vertheilung innerhalb der Nervenbündel in's Klare zu kommen, habe ich die Nervenstämme von Mühle-

mann benutzt. Ich hatte von diesem Fall die grösste Anzahl von Nerven und in ziemlich grosser Längenausdehnung zur Verfügung. Den sichersten Aufschluss hierüber konnten nur zusammenhängende Reihen von Querschnitten geben. Bei Längsschnitten hat man allerdings den grösseren Vortheil einer geringeren Zahl derselben; allein dem gegenüber steht der Nachtheil, dass man nie alle Bündel mit voller Sicherheit der Längsaxe parallel trifft, dass ferner nur diejenigen Erkrankungsheerde völlig deutlich sind, welche in der Kantenansicht seitlich dem Perineurium anliegen, während die an der oberen oder unteren, dem Auge zu- oder abgewandten Fläche gelegenen nicht so leicht in ihrer Form zu erkennen sind. Ich habe daher die Querschnitte vorgezogen.

Die Ganzfärbung erfolgte mit Boraxcarmin nach Grenacher. Leider war dieselbe nicht in wünschenswerther Weise geglückt, insofern als ich eine distincte Kernfärbung nicht erhielt. Die Färbung war immer eine diffuse, vielleicht wegen des zu langen Verweilens der Nerven in Müller'scher Flüssigkeit. Es war damit ausgeschlossen, die histologischen Einzelheiten genau studiren zu können, worauf ich bei dem anderen reichhaltigen Material auch verzichten konnte. Ich hatte daher von vornherein die Schnitte nur zur Feststellung der topographischen Verhältnisse bestimmt und die Dicke derselben möglichst gross genommen. Probeschnitte zeigten, dass selbst bei einer Dicke von 0,1 mm die allgemeinen Charaktere ihrer Zusammensetzung — es handelt sich ja um den Inhalt von hellen Spalten — noch genügend erkannt werden konnten.

Manche Blöcke wurden ungefärbt angeschnitten untersucht, und die Ganzfärbung erst vorgenommen, nachdem ein Heerd nachgewiesen war.

Medianus. Es wurden untersucht die beiden Ursprungsschenkel und der Stamm bis zur Ellenbeuge, der lange Ursprungsschenkel in einer Längenausdehnung von 4,5 cm, der kurze von 2,5 cm, der Stamm in einer Gesammtlänge von 22 cm.

Heerdförmige Erkrankungen wurden 8 gefunden, und zwar 6 in dem langen Ursprungsschenkel, und 2 in dem Stamme. Der letztere war in 20 einzelne Blöcke zerlegt, der eine Heerd fand sich im 8. Block, dessen centrales Ende 7 cm von dem centralen Ende des Stammes entfernt etwas oberhalb der Mitte des ganzen untersuchten Stückes lag, der andere in dem letzten, peripherisch gelegenen, also in der Ellbeuge. Beide waren sehr unvollständig und sind nicht weiter berücksichtigt.

Langer Ursprungsschenkel. 96 Schnitte von 0,1 mm Dicke. Die heerdförmigen Erkrankungen gehören den ersten 60 Schnitten an und sind zum Theil schon im ersten Schnitt sichtbar.

1. Der Heerd liegt in einem Bündel von 1,75 mm Durchmesser, nimmt in mehr diffuser Form etwas über ein Drittel des ganzen Umfangs ein und

Fig. A.

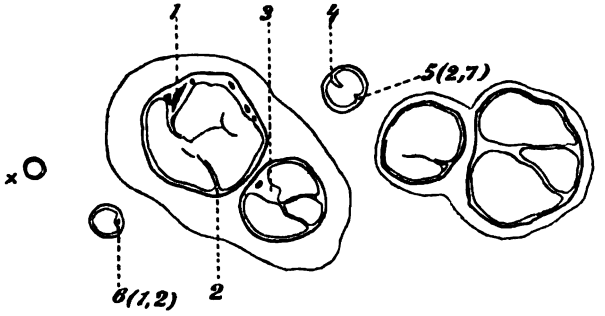

bildet in seiner grösseren Ausdehnung eine nur mässige Erweiterung der peripherischen Lymphspalte; nur an seinem einen Ende, grade da wo ein Septum herantritt, reicht er tiefer in das Bündel der Nervenfasern hinein. Er enthält in seinem dickeren Theil 3 concentrische trübe Körper und eben so viel in dem flacheren (in der Zeichnung als dunkle Flecke angedeutet). Schon von Schnitt 4 an wird der Heerd kleiner, die concentrischen Körper verschieben sich, werden hie und da bandförmig und schwinden allmählich, so dass in 23 nur noch einer sichtbar ist, der noch bis 27 sich verfolgen lässt. In den letzten vorhergehenden und in den folgenden Schnitten ist gerade an dieser Stelle die peripherische Lymphspalte unterbrochen, das Nervenbündel liegt direct am Perineurium, dessen Innenfläche von einer mässig dicken Lage von Längsbündeln und -fibrillen eingenommen ist, die sich noch bis 60 verfolgen lässt.

2. An dem anderen Ende des bei 1 erwähnten Septums liegt ebenfalls ein Heerd, kleiner, der schon in 10 sehr undeutlich und in 16 ganz geschwunden ist.

3. In dem dicht daneben gelegenen Bündel von 1¼ mm Durchmesser; der Heerd ist gross, hell, stellt ein scharf nach innen vorspringendes Dreieck dar, dessen kürzeste Seite am Perineurium gelegen ist, an der einen Seite eines Septums. Er besteht aus einer breiten, sehr lockeren, concentrisch fasrigen Peripherie und einem kleinen trüben soliden Körper, der in der Nähe des Perineuriums liegt. Er wird schon in den ersten Schnitten kleiner und ist in 16 geschwunden.

4. In einem kleineren Bündel von ½ mm Durchmesser ein ähnlicher, aber kleinerer Heerd, er ist bis 9 leicht zu verfolgen, wobei er längs eines gefässhaltigen Septums nach der Mitte rückt und dabei etwas spindelförmig wird. Er war noch in ungefärbten 3 Schnitten zu sehen, die vor der Ganzfärbung und der Anfertigung der Schnittreihe gemacht waren.

5. Im gleichen Bündel tritt an der gegenüberliegenden Seite ein zweiter Heerd auf, der in 26 zuerst als ein flacher heller Kreisausschnitt in dem runden dunklen Nervenbündel angedeutet ist. Dann tritt von 37 an ein runder, sehr blasser, leicht concentrisch geschichteter Körper auf, an der

Seite eines Septums, der zuerst unvollständig, später weiter in das Bündel vortritt und schliesslich in 53 vollständig geworden ist. Bis hierhin reicht auch der Heerd, der fast nur aus dem soliden Körper besteht; in 52 war er noch fast in seiner grössten Ausdehnung sichtbar.

6. Erst in 4 wird das Bündel 6 und in 5 das Bündel * getroffen. In Schnitt 5 ist der Heerd 6 angedeutet (das Bündel ist hier schräg getroffen): in 6 (das Bündel ist quer getroffen) ist er deutlich. Er bleibt klein, ist in 9, 10, 11 noch am grössten, und in 16 geschwunden.

Cutaneus brachii int. major, medius (Henle). Er wurde untersucht in einer Länge von 22 cm; nur in seinem proximalen Viertel finden sich in gleicher Höhe 3 kleine Heerde; der eine von 2,75 mm Länge gehört einem der kleinen Bündel an, das ganz an der einen schmalen Seite liegt; er ist rund, ragt fast polypös in das Nervenbündel hinein; die beiden anderen von 1 und 1,5 mm Länge gehören je einem ganz kleinen Bündel an, das ganz abgesondert von den anderen neben einer kleinen Arterie sich findet; der eine davon ist central, der andere randständig.

Musculo cutaneus. Im Anfangstheil fanden sich zwei Heerde, die aber nur sehr unvollständig vorhanden waren. Ich gehe daher nicht weiter auf sie ein. Der Nerv wurde in einer Länge von 14 cm untersucht.

Radialis. Untersucht wurde der Stamm bis in die Gegend der Ellbeuge in einer Länge von 18 cm.

Die 9 ersten proximalen Blöcke sind normal, erst in der Mitte des 10., d. h. 11 — 12 cm entfernt vom proximalen Ende des ganzen untersuchten Stücks unter seiner Mitte beginnen die Erkrankungen.

Von dem 10., 11. und 12. Block, die neben einander auf einem Kork aufgesetzt waren und also zugleich geschnitten wurden, liegen vor je 7 ungefärbte und 56 gefärbte Schnitte (Heerd 1 und 2). Sie beginnen fast in gleicher Höhe, 1 in dem 3. und 2 in dem 4. der ungefärbten Schnitte. Sie gehören 2 kleinen Bündeln an, welche ganz an der einen schmalen Seite des oval gestalteten Nervenquerschnitts liegen und kein Septum haben. Von Anfang an springen sie als halbrunde helle Flecke in das Nervenbündel hinein vor; in ihrer Mitte ist ein solider Körper, dessen Durchmesser an der Stelle seiner stärksten Entwickelung die Hälfte des Durchmessers des ganzen Heerdes erreicht. Sie werden von Nr. 13 der gefärbten Schnitte an allmählich kleiner. Heerd 2 endet in 23, Heerd 1 ist noch leicht bis 27 zu verfolgen und noch bis 32 in Form einer kleinen Erweiterung der peripherischen Lymphspalte vorhanden.

3. Im gleichen Bündel, in dem Heerd 2 sich findet, beginnt mit 22 ein weiterer Heerd und endet in 39; er ist klein, zum grössten Theil von einem soliden Körper gebildet.

4. Der vierte Heerd gehört einem etwas grösseren Bündel (4*) an, das an der anderen schmalen Seite des Nervenquerschnitts liegt, und zwar zuerst etwas entfernt von den übrigen. Es ist in den ersten Schnitten stark schräg getroffen (siehe 4*), tritt in der folgenden an die anderen Bündel heran und ist in 20 sehr rein quer geschnitten. Von diesem Schnitt ist es in die obige

Fig. B.

Zeichnung eingetragen (siehe 4). Ein Septum ist nicht vorhanden. Der Heerd erscheint hier geradezu typisch: eine lockere, helle, concentrisch fasrige Peripherie, ein dichtes, solides Centrum mit viel Kernen. Er lässt sich nur in dem nächst vorhergehenden, sehr schräg durch das Bündel gefallenen Schnitt noch erkennen, in den weiter entfernten nicht mehr. In den folgenden Schnitten wird er noch grösser, nimmt fast die Hälfte des Bündels ein, wird von 29 und 30 an kleiner und ist in 37, wo wieder Schrägschnitte beginnen, nicht mehr zu sehen, jedenfalls in 40, einem reinen Querschnitt, verschwunden.

5. und 6. Im 11. Block, der sich mit seinen ersten Schnitten dicht an die letzten des 10. anreiht, finden sich 2 Heerde in 2 kleinen Bündeln,

welche letztere in Form, Grösse, Lagerung mit den Bündeln, in denen die Heerde 1, 2 und 3 liegen, so sehr übereinstimmen, dass ich sie für Fortsetzungen derselben ansehen muss. Nur haben sie sich etwas mehr von den anderen entfernt und sind als ein kleiner sich abzweigender Nerv von einer gemeinsamen Scheide umgeben. Die Heerde liegen wieder in gleicher Höhe.

Zuerst tritt ein Heerd in dem Bündel mit Heerd 1 und 2 auf, in Schnitt 16, dann in 18 der Heerd in dem anderen Bündel; es schiebt sich also unter der Voraussetzung der Identität der Bündel zwischen die früheren Heerde und die jetzigen ein normales Stück von 3 und 2 mm Länge ein. Die Heerde springen in Form von spitzwinkligen Dreiecken nach innen vor, haben die gleiche Zusammensetzung wie Heerd 1—3, nehmen an der Stelle ihrer grössten Ausdehnung etwa ein Fünftel des perineuralen Binnenraums ein, werden von 34 an kleiner und enden beide zugleich in 46 und 47.

Im 12. Block sind diese Bündel nicht mehr vorhanden.

Von dem 13. und 14. Block liegen vor je 8 ungefärbte und 68 gefärbte Schnitte. In ihm finden sich 3 Heerde (7, 8 und 9). Schon in dem ersten ungefärbten Schnitt findet sich in 3 seitlich gelegenen, stark schräg getroffenen Bündeln je ein Heerd, locker gebaut mit Blasenzellen. Sie reichen bis 8 und 9 der gefärbten Schnitte. Das kleinste der Bündel hängt in den beiden ersten ungefärbten Schnitten noch mit dem mittleren grösseren zusammen, ist also ein Ast desselben, der in den folgenden Schnitten ganz selbständig ist.

Die betreffenden Bündel liegen etwas nach rechts von dem grossen Bündel in der folgenden Zeichnung, lösen sich bald ganz los, liegen in den Schnitten 30—40 ganz weit ab und verschwinden dann.

Fig. C.

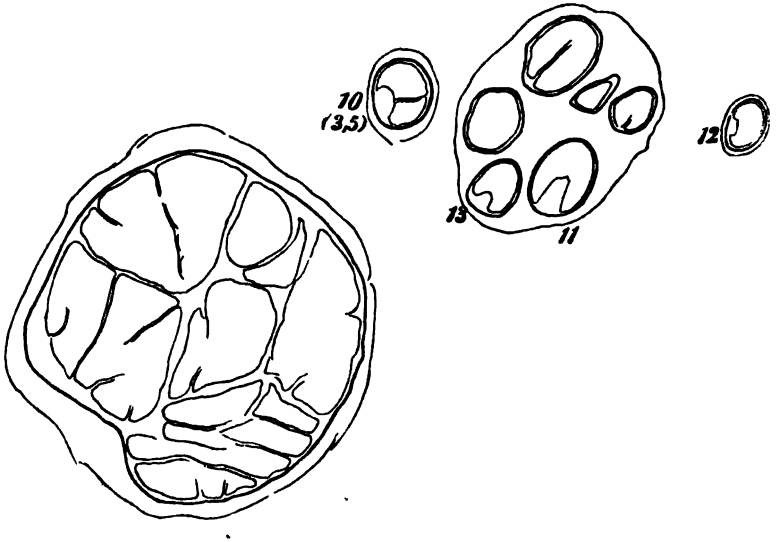

10—13. Diese Heerde liegen alle in kleinen Bündeln, die zu einer grösseren Gruppe gehören. Heerd 10, halbrund, beginnt in 32, in 41 tritt neben ihm ein zweiter gleichgestalteter auf, der in 43 und 44 mit ihm zusammenfliesst. Von hier an verkleinert sich der jetzt einfache Heerd, lässt sich aber noch bis 66 verfolgen. Die drei anderen Heerde treten in 43, 47 und 54 auf und sind noch in 68 vorhanden.

In Block 14 ist ferner in den letzten 15 Schnitten noch der Anfang eines neuen Heerdes zu sehen.

Ulnaris. Er wurde in einer Länge von 22 cm untersucht, also auch bis in die Gegend des Ellbogengelenks. Es fanden sich hier Heerde nur im 1. Block und an dem distalen Ende, etwa 1 cm vor demselben.

Die Figuren D und E gehören dem ersten Block an. D stellt einen Theil des Schnittes 21, E denselben Theil von Schnitt 68 dar. In D sind die meisten Nervenbündel schräg, in E alle quer geschnitten. Die zahlreichen kleineren Bündel auf der linken Seite von E sind in D noch nicht vom Schnitt getroffen.

Heerd 1—5 finden sich in dem ersten Block. Ihre Anordnung ergiebt sich aus der folgenden Tabelle:

Heerd	1	reicht	von	Schnitt	4— 94,
-	2	-	-	-	9— 37,
-	3	-	-	-	9—119,
-	4	-	-	-	9—113,
-	5	-	-	-	12— 73.

Fig. D.

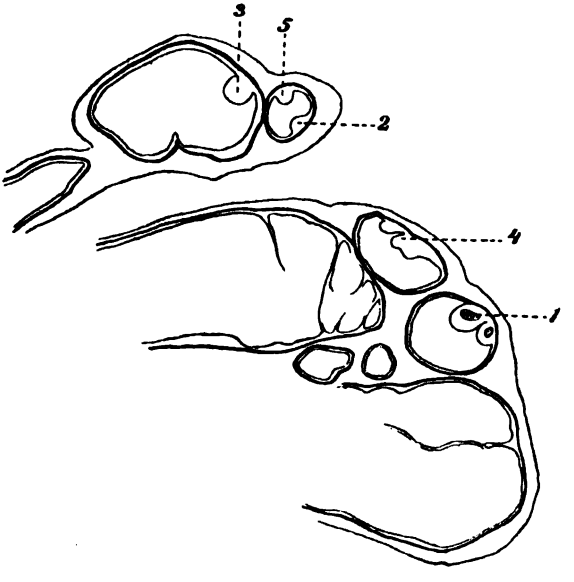

Fig. E.

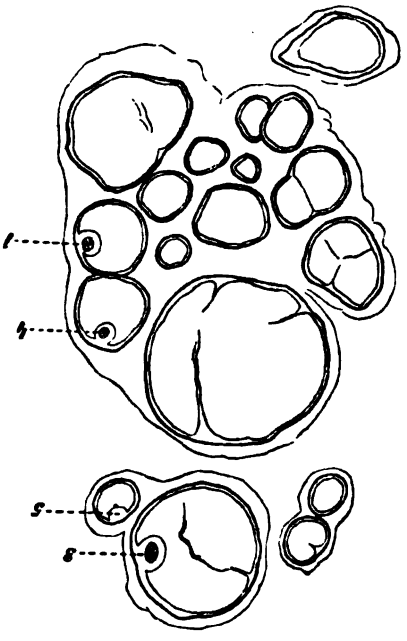

Auch hier tritt also das gruppenweise Auftreten mehrerer Erkrankungsheerde in der gleichen Höhe sehr in den Vordergrund; die weiteren 20 cm des Nervenstammes sind vollständig normal; erst dann werden wieder einige veränderte Bündel sichtbar. Und ferner finden sich sämmtliche oben angeführten Heerde in einer einzigen Gruppe von Nervenbündeln, die beiden anderen Gruppen sind frei. Die Heerde 2 und 5 gehören demselben Bündel an, und ferner ist Heerd 1 in den ersten Schnitten nur einfach; hier findet sich nur die obere Hälfte, welche in der Abbildung grösser ist; die untere kleinere tritt erst in 12 auf; dicht neben jener und mit ihr an der Basis verschmolzen. Während jene etwas an Grösse abnimmt, wird diese grösser und von 36 bis 38 sind beide gleich gross, immer durch eine tiefe Furche, in welche ein Streifen von Nervenfasern hineingeht, von einander getrennt; dann nimmt der untere rasch an Grösse ab und ist in 62 und 64 fast ganz geschwunden. Die Heerde 2 und 5 sind immer von einander getrennt, hängen auf keinem Schnitt zusammen; der Heerd 2 bildet an der Stelle seines grössten Umfangs (20—26) ein niedriges stumpfwinkliges Dreieck, das nur wenig in das Nervenbündel hinein vorspringt; der Heerd 5 dagegen beginnt in 22 etwas halbrund vorzuspringen und erreicht seine grösste Ausdehnung von 30—50.

Eine Beziehung der Heerde zu Septa ist hier nirgends festzustellen; hie und da läuft wohl eine Spalte auf einen Heerd hin und erreicht ihn; allein in derselben ist kein bindegewebiges Septum, sondern höchstens ist sie von einigen Fasern in unregelmässiger Weise durchzogen, die sich wieder zwischen den Nervenfasern verlieren. Solche Spalten sind also wohl durch die Erhärtung entstanden.

Was die Zusammensetzung der Heerde anlangt, so ist dieselbe die gleiche: eine breite helle concentrisch fasrige peripherische Zone und einen etwas excentrisch gelegenen soliden Körper, dessen Durchmesser $\frac{1}{4}$—$\frac{1}{5}$ (Herd 1), oder auch nur $\frac{1}{8}$ (Heerd 5) des Gesammtdurchmessers des Heerdes ausmacht. Die anderen Heerde sind zum Theil schräg getroffen; in Heerd 4 finden sich von Schnitt 10 an, wo er rein quer getroffen ist, zwei solide Körper.

Die Erkrankungen am distalen Ende sind anderer Art. Hier ist ein kleines Nervenbündel mit weiter peripherischer Lymphspalte. Acht Nervenfasern bilden eine fast central gelegene runde Gruppe, deren Durchmesser die Hälfte des Durchmessers des perineuralen Binnenraums ausmacht. In der Lymphspalte finden sich 2—3 concentrische Linien mit ovalen Kernen, die zum Theil Fasern entsprechen, zum Theil aber beim Schrauben sichtbar bleiben, also Lamellen darstellen; Längsfasern fehlen. — Das Bündel ist in den 13 letzten Schnitten vorhanden und geht in dem ersten derselben von einem breiten durchaus normalen Bündel ab. Schon an dieser Ursprungsstelle, die etwas schräg getroffen ist, sieht man den erweiterten Lymphraum.

Zwei andere Bündel, die noch zu den kleineren gehören, haben einen gleichmässig lockeren, wie ödematösen Bau. Auf der Innenfläche des dicht gebauten Perineuriums liegt eine Schicht von stellenweise gleicher Dicke, die aus concentrischen Linien, d. h. den innersten aufgeblätterten Lamellen des Perineuriums zu bestehen scheint, dann kommt das Nervenbündel, dessen Fasern gleichmässig weit, um den 2—3fachen eigenen Durchmesser von einander entfernt stehen, zwischen ihnen die Fasern des Endoneuriums, längs- und quergetroffen, ebenfalls in weiten Abständen; sie scheinen demnach nicht vermehrt zu sein.

Auch in den grösseren Bündeln findet sich hie und da ein solch lockerer Bau, bei dem es immer zweifelhaft ist, ob Wucherung oder blos Oedem des Endoneuriums vorliegt.

Vom N. ischiadicus dexter wurden 22 cm auf Schnittreihen untersucht. Nur in 3 Blöcken, über deren topographische Anordnung ich leider nichts mittheilen kann, wurden Veränderungen gefunden. Die peripherische Lymphbahn war an nur wenigen Bündeln etwas weit, und dies schien Folge der Erhärtung zu sein. An den meisten und gerade auch an denen mit heerdförmigen Erkrankungen reichte das Nervenbündel bis dicht an das Perineurium heran.

I. Der Block wurde, wie sich aus der nachträglichen Betrachtung der Schnitte und der Verästelung der Nerven mit Wahrscheinlichkeit ergab, von dem distalen nach dem proximalen Ende hin geschnitten und die Schnitte in dieser Weise numerirt. Wir verfolgen die Heerde hier also proximalwärts. Die Abbildung stellt nur zwei Drittel des Querschnitts dar (1, 2, 3). Diese Heerde liegen in zwei gleich grossen halbrunden Bündeln (a), welche mit der ebenen Fläche zusammenstossen und so ein Kreisrund bilden. Die äusseren Lamellen des Perineuriums sind beiden gemeinsam, die inneren biegen in das Septum ab. Mit ihm vereinigen sich später die Bündel b und c. Die Heerde liegen also an einer Verästelungsstelle. Heerd 1, in der Mitte des Septums gelegen, ist von 11 an (an diesem Schnitte ist dieses Bündel zum ersten Male getroffen) sichtbar in Form eines schon ziemlich grossen Flecks von Gestalt eines gleichseitigen Dreiecks, ganz hell, nur von vereinzelten Fasern durchzogen. Heerd 2, an der gegenüber liegenden convexen Wand des anderen Bündels gelegen, tritt in 20 als ein kleiner halb-

Fig. F.

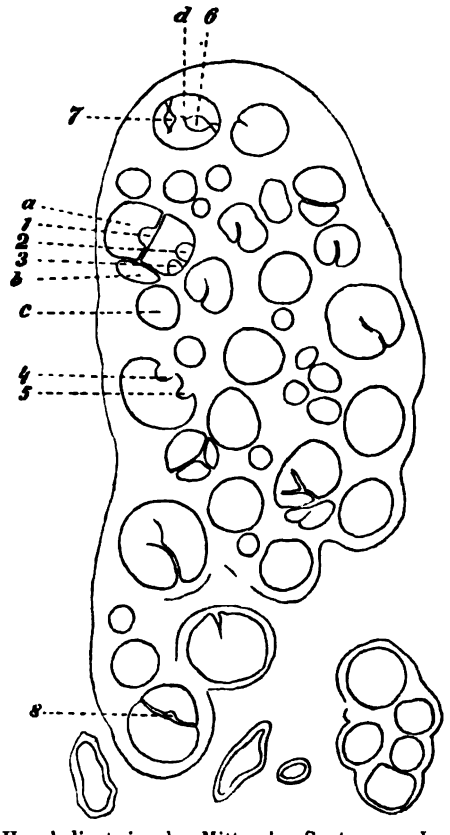

runder Ausschnitt auf; während Heerd 1 rasch kleiner wird und in 24 geschwunden ist. Heerd 2 wird bis 25 grösser; dicht neben ihm tritt in 22 Heerd 3 auf, der rasch die gleiche Grösse mit Heerd 2 erreicht (in 26 und 27). Dann verkleinern sich beide, sind von 35 an sehr klein, aber erst in 39 ganz geschwunden. Alle 3 Heerde sind sehr locker gebaut und lassen keinen soliden Körper erkennen.

Heerd 4 und 5. In einem breiten Bündel gelegen; beide Heerde sind klein, besonders 5. Sie reichen von Schnitt 15—31 und von 22 — 37.

Heerd 6 tritt von 34 an als Erweiterung einer Septumspalte auf, neben ihm von 37 an Heerd 7, 6 reicht bis 46, 7 bis 57.

8. Heerd mit heller breiter Peripherie und solidem Centrum, reicht von 29—46. Das betreffende Bündel ist von Anfang an durch ein schmales, mit 2 Gefässquerschnitten versehenes Septum getheilt. Der Heerd liegt in der Mitte des Septums. In 16 lag hier ein dickwandiges bluthaltiges Gefäss, mit fast capillarem Lumen, mit dicker fast homogener Adventitia unter dem nicht gefalteten Endothel. Es hängt aber mit dem Heerd nicht zusammen, sondern rückt in den nächstfolgenden Schnitten allmählich nach dem linksseitigen Ende des Septums. Später, von 35 an dringen wieder Gefässe gleicher Art von derselben Stelle aus in das Septum, gehen in die helle peripherische Zone des Heerdes, hängen aber mit dem soliden Körper durchaus nicht zusammen. Soweit sie in dem Heerd liegen, ist die Zeichnung ihrer dicken Wand vollständig deutlich und unverändert.

Ein 9. Heerd tritt noch in Bündel b auf. Das Bündel b tritt nehmlich ganz allmählich an das Bündel a, und zwar an seine die Heerde 2 und 3 enthaltende Hälfte heran, da wo das kleinere Septum in das grössere einmündet, tritt in 56 Heerd 9 auf als ein heller, von lockeren Fasern durchzogener Fleck. In 64—70 vereinigt sich das Bündel c mit a. Von nun an

ist a schräg getroffen, erscheint mannichfach gespalten, wie zerrissen, die bisher vorhandenen Septa sind nicht mehr deutlich. Der Heerd hält sich aber noch als excentrischer heller, neben einem grösseren Gefäss gelegener Fleck bis 82. Ein solider Körper fehlt.

II. In dem direct an I nach der Peripherie oder dem Centrum sich anschliessenden Block findet sich der 10. Heerd, in einem grösseren Bündel, das nach Lage und Grösse wahrscheinlich die Fortsetzung des Bündels d ist. Er beginnt in 23, ist excentrisch gelegen und erscheint zuerst als eine breite Zusammenflussstelle von Spalten, durch welche das Bündel in mehrere kleine Abtheilungen getheilt wird.

Er bleibt klein, rückt langsam mit einem an seiner Seite gelegenen Gefäss an das Perineurium heran und schwindet in 81.

III. Heerd 11, 12 und 13. In 2 Bündeln, die an der einen schmalen Seite des Ischiadicus liegen, finden sich 2 kleine, halbrunde, fast polypös vorragende Heerde, beide schon von 1 an vorhanden, also unvollständig. Der eine reicht in gleicher Breite bis 15, von da an bis 30 ist er nur noch durch eine kleine Einbuchtung des Nervenbündels angedeutet. Seine breitere Stelle ist also mindestens 1,5 mm lang, das eine schmale Ende hat die gleiche Länge.

Heerd 12 wächst von 1 ganz allmählich und ist noch im letzten Schnitt 47 in bedeutender Grösse vorhanden. Das betreffende Bündel zerfällt von 36—40 an durch ein Septum, in zwei der Art, dass der Heerd, neben dem Septum gelegen, nur dem einen angehört und einige Schnitte vor dem Ende der Reihe fast die Hälfte von dessen Querschnitten einnimmt. In dem anderen Bündel folgt sofort wiederum eine Theilung durch drei in der Mitte zusammenstossende Spalten, von denen aber nur eine ein vom Perineurium ausgehendes Septum enthält. An der Vereinigungsstelle derselben tritt in 40 Heerd 13 auf als Erweiterung der Spalten, welche sich bis 47 vergrössert. Die Heerde 11 und 12 haben eine breite helle Peripherie und einen centralen soliden Körper. In Heerd 13 finden sich nur lockere, meist concentrisch verlaufende Fasern.

IV. Die Bündel, welche Erkrankungsheerde darbieten, liegen wiederum an der einen schmalen Seite des Nervendurchschnittes. Sie haben einen Durchmesser von $\frac{1}{4}$ und $\frac{1}{3}$ mm. Schnitt 1 ist noch normal. In 2 tritt der Anfang des einen Heerdes auf, an einem Septum gelegen, das ziemlich breit von der einen Seite abgeht, dann schmaler wird und so die gegenüberliegende Seite erreicht. An dem breiteren Theil liegt in der Nähe des Perineuriums ein heller dreieckiger Fleck, der nachher etwas nach der Mitte rückt. Er erreicht Durchmesser von 0,15—0,3 mm. Am grössten ist er in 24 und 25, gerade da, wo das Nervenbündel sich vollständig theilt, und er behält dies Maass bis 31 bei. Er ist noch im letzten 34. Schnitt sichtbar. Das eine sich verjüngende Ende des Heerdes misst also 2,2—2,3 mm, seine breiteste Stelle 0,6—0,7 mm.

Der andere Heerd beginnt in 5 und ist noch im letzten Schnitt enthalten. Er ist sehr klein und liegt ebenfalls an einer Theilungsstelle und

geht in das kleinere Bündel hinein. Sein centrales Ende liegt 0,6 mm oberhalb der Theilung; die letztere findet sich in 10 und 11.

Es wurden also untersucht die peripherischen Nervenstämme in einer Gesammtlänge von 127 cm. Darin wurden aufgefunden 45 Erkrankungsheerde, abgesehen von einigen ödematösen Bündeln, und von diesen Heerden sind 23 in ihrer ganzen Länge in den Schnittreihen vorhanden. Auf dieser Grundlage können wir uns über die topographischen Verhältnisse derselben eine Vorstellung machen, die voraussichtlich durch weitere Untersuchungen keine wesentliche Ergänzung erfahren werden. Da die Dicke der Schnitte ganz gleichmässig 0,1 mm betrug, so lässt sich aus dem Obigen die Länge der Heerde leicht berechnen. Doch ist es etwas willkürlich, von welcher Stelle an man den Heerd rechnen will; denn die letzten Enden derselben stellen nur ganz kleine, leicht zu übersehende, halbrunde Erweiterungen der Lymphspalte dar, die in das Bündel der Nervenfasern hineinreichen und immer flacher werden. So kann man manchmal zwischen 5 Schnitten schwanken, in welchen man das Ende des Heerdes verlegen soll. Leichter und mit grösserer Sicherheit ist natürlich die Länge der soliden Körper zu bestimmen; indess fehlen sie manchmal, und es ist daher nicht zweckmässig sie allein bei dem Messen zu berücksichtigen.

Ich gebe im Folgenden die Maasse derjenigen Heerde, die vollständig in den Schnittreihen enthalten sind. Die nachfolgenden eingeklammerten Zahlen bezeichnen die Nummer des Heerdes in der obigen Aufzählung.

Medianus: 2,7 (5); 1,2 (6); Ulnaris: 9,1 (1); 2,9 (2); 11,1 (3); 10,5 (4); 6,1 (5); Radialis: 3,6 (1); 2,6 (2); 1,8 (3); 1,9 (4; die Schnitte fallen stark schräg; die Länge des Heerdes ist daher bedeutender); 3,1 (5); 3 (6); 3,5 (10); Ischiadicus: 2 (2); 1,8 (3); 1,7 (4); 1,6 (5); 1,3 (6); 2,1 (7); 1,8 (8); 2,7 (9); 5,9 (10). Unter den unvollständig vorhandenen finden sich noch solche von 3 und 4,7 mm (11 und 12 Ischiadicus); von 1—2,7 (Radialis und Medianus) und von manchem derselben fehlt allem Anschein nach fast die Hälfte oder mehr. Die Längenausdehnung schwankt also ausserordentlich von 1,2—11,1 mm.

Von der Länge hängt auch im Allgemeinen die Breite ab; beide sind bis zu einem gewissen Grade durch den Durchmesser

des erkrankten Nervenbündels bedingt. Die breitesten Heerde haben auch eine grosse Längenausdehnung und finden sich nur in breiteren Bündeln. Die kleinen Heerde sind mehr auf die schmaleren Bündel beschränkt, kommen aber auch in breiteren vor. Die grösste Breite haben sie in ihrer Mitte, an den Enden sind sie dünner, sie stellen also lange Spindeln dar mit rundlichem Querschnitt und ganz allmählich sich zuspitzenden Enden; die letzteren sind manchmal noch sehr lang und fein ausgezogen. In ihrer Peripherie bestehen sie, wie wir früher gesehen haben, aus einem lockeren Geflecht feinster längs- und zum grössten Theil quer verlaufender Fibrillen, die mit grosser Regelmässigkeit in abwechselnden Schichten angeordnet sein können; daneben finden sich Zellen, häutchenähnliche und Blasenzellen; das gegenseitige Mengenverhältniss der beiden Zellformen deutet darauf hin, dass die Blasenzellen aus den häutchenähnlichen hervorgehen. In der Mitte des Heerdes findet sich ein solider, ebenfalls spindelförmiger Körper, homogen, sehr blass, Farben nur wenig annehmend; in seiner Randpartie wird er von concentrischen Fasern oder Lamellen mit einigen Kernen durchsetzt; eine solche Lamelle mit spärlichen Kernen grenzt manchmal scharf den centralen, völlig structurlosen und kernfreien Theil ab.

Soweit die Elemente überhaupt deutlich sind, handelt es sich um Bindegewebe, um Fibrillen, um endothelienartige Zellen und deren seltsamen Umwandelungen, den Blasenzellen. Auch der solide centrale Körper ist nur als eine Umwandelung von bindegewebigen Elementen aufzufassen; die Fasern in ihm werden nach innen zu blasser und schwinden. Die Bedeutung der Grundsubstanz jedoch, oder vielmehr der Degeneration, durch welche sie entsteht, ist nicht klar; die Lymphe, welche in den Spalten zwischen den Fibrillen sich findet, dürfte dabei eine wichtige Rolle spielen. Ihr Verhalten gegen Farbstoffe zeigt, dass es sich weder um Mucin, noch um das gewöhnliche Celloid der Schilddrüsenbläschen handelt; eher könnte man sie zu den blassen colloiden Massen stellen, die in dem Stroma der Schilddrüse sich bilden; die Structurlosigkeit und das Schwinden, gleichsam die Auflösung der Fasern in ihr, legen die Möglichkeit einer solchen Verwandtschaft nahe.

Ob etwa die Blasenzellen zu diesen Massen in Beziehung stehen, lässt sich nicht mit Bestimmtheit sagen, wird aber wahrscheinlich dadurch, dass man wie oben erwähnt, hie und da ähnliche Körper sieht mit concentrisch faseriger Peripherie, in dem hellen Centrum aber eine Blasenzelle enthaltend; auch besitze ich Andeutungen, aus denen hervorgeht, dass die Blasenzellen selbst noch weiterer Umwandelungen fähig sind. In den Präparaten von Bichsel sowie in denen des Affen habe ich nehmlich Blasenzellen gesehen, in deren Kammern eigenthümliche grobe Körner sich finden, welche die Farbenreactionen des Bindegewebes geben, die rothe Farbe des Eosin, die blaue des Indigcarmin annehmen. In manchen Zellen sind 10 derartige Körner bei einer Einstellung zu sehen. Ihre Form ist bald rundlich, bald länglich, nierenförmig, eckig und selbst zackig, ihr Durchmesser wechselt von 0,0015—0,003 mm. Zwischen den grossen finden sich nur schmale helle Spalten, in denen die Scheidewände zwischen den Kammern nicht immer deutlich zu sehen sind. Sind sie kleiner, so tritt der Bau der Zelle, ihrer Kerne und Kammern sehr deutlich hervor. Beim Schrauben ändern die Körner etwas Lage und Form, und handelt es sich um Zellen mit nur etwa 6 grösseren Kammern, so glaubt man öfters zu sehen, wie die Körner, von denen immer nur eines in einer Kammer liegt, in einander übergehen; sie scheinen zusammen zu hängen, also ein stark verschlungenes Band darzustellen; darnach müssten natürlich auch die Kammern zusammenhängen. Einmal sah ich einen längeren, am einen Ende angeschwollenen keulenförmigen homogenen, eosinrothen Körper in einer Zelle neben dem blauen Kern, von etwa dreifach grösserem Volum als dieser. Ich fand diese Gebilde auch in einem Stück des Medianus von Küpfer, das in Osmiumsäure gelegen hatte; gerade die betreffende Stelle war, wie die schwarzen Markscheiden zeigten, gut durchtränkt. Sie glichen hier am meisten den Fibrillenbändern, die dem Perineurium anliegen. Doch kam ich auch hier nicht in's Klare. Ich halte diese Frage für die Histogenese der soliden Körper für wichtig; sie liesse sich vielleicht an Nerven von Affen entscheiden.

Dass die ganze Bildung aus dem Endoneurium hervorgeht, glaube ich mit Bestimmtheit behaupten zu können. An den

concentrischen Lamellen des Perineuriums sieht man keine Veränderung, keine sichere Kernvermehrung; nur die Gefässe sind dickwandig, wie auch die des Endoneuriums. Schon die Fibrillenbänder von Längsverlauf auf der Innenfläche des Perineuriums sind zu dem Endoneurium zu stellen und der ganze Heerd entwickelt sich auf deren Innenfläche. Ferner finden sich hie und da in den Heerden Axencylinder, die durch ihre Form und Färbung, namentlich auch beim Schrauben sehr leicht zu erkennen sind, von einem System von feinen concentrischen Linien umgeben, aber ohne Markscheide (Fig. 19 und 20). Sie stehen zerstreut, manchmal ganz in der Nähe des Perineuriums. Besonders schön waren sie beim Affen zu sehen, in einem Heerd bis 6, so dass dieselben mit ihrer besonderen Scheide den grösseren Theil des Heerdes bilden.

Ueber die Einzelheiten der Entstehung aber kann ich nichts mittheilen. Jedenfalls ist ein Zusammenhang des centralen Körpers mit Blutgefässen auszuschliessen. Diese Idee drängt sich eigentlich zuerst bei der mikroskopischen Betrachtung auf; sie ist auch in der Literatur vertreten. Schultze hat in seiner ersten Mittheilung unsere Gebilde geradezu als obliterirte Gefässe beschrieben; aber sein Schüler Trzebinski hat ihre Selbständigkeit gegenüber den Gefässen ganz richtig erkannt. Die Schnittreihen geben hierüber vollständig sicheren Aufschluss. Man sieht wohl im Verlauf eines solchen Heerdes ein dickwandiges Blutgefäss in ihn eintreten, aber nur in seine helle Peripherie; es ist durch den ganzen Heerd mit grösster Sicherheit und Leichtigkeit zu verfolgen; aber niemals habe ich es in Verbindung mit dem soliden Körper gesehen. Das Gefäss bleibt in der peripherischen Zone und tritt wieder in das Nervenbündel zurück.

Am wichtigsten ist natürlich die Verfolguug der beiden Enden des soliden Centrums. Man sieht hier nur, dass dasselbe schmaler und blasser wird und sich so ganz allmählich dem Auge entzieht; an seine Stelle tritt die peripherische, jetzt von allen Seiten zusammenfliessende Spalte mit wenig Längsfasern, ganz hell. Die Fasern treten an das angrenzende Endoneurium heran; die Spalte hält sich aber noch lange, manchmal fast ganz leer, so dass man geneigt sein könnte, sie für eine Folge

des Erhärtens zu halten, wenn man nicht auf der Schnittreihe ihre Bedeutung feststellen könnte.

Höchst eigenthümlich ist die Vertheilung dieser Heerde. Sie finden sich gruppenweise in mehreren Bündeln eines Nervenstamms in gleicher Höhe, während andere lange Strecken des Nerven vollständig frei sind. So fanden sich im langen Ursprungsschenkel des Medianus 6 Heerde, in dem 22 cm langen Stück des Oberarms 2, der eine an der Grenze vom oberen und mittlerem Drittel, der andere an der Ellbeuge; im Cutaneus brachii sind in einer Länge von 22 cm nur 3 Heerde in gleicher Höhe; in den 18 cm des Radialis 13 Heerde im peripherischen Drittel; von den 22 cm des Ulnaris ist fast Alles normal; nur an dem proximalen Ende finden sich 5 Heerde, und am distalen sind einige ödematöse Bündel; auch in den 22 cm des Ischiadicus — leider ging mir hier die topographische Anordnung der einzelnen Blöcke verloren — finden sich je 9, 3 und 2 Heerde in gleicher Höhe und ein weiterer ganz isolirt.

Vielleicht dass hier äussere Verhältnisse mechanischer Art, Zerrungen diese Localisation beherrschen.

Innerhalb der Nervenstämme sind es wieder gewisse Bündel, die besonders bevorzugt sind, namentlich kleinere Bündel, die zusammen eine Gruppe bilden, die zum Theil in der Schnittreihe von dem Hauptstamm sich loslösen, in demselben an der Peripherie liegen. Ferner sind die Theilungsstellen der Bündel ergriffen in der Weise, dass der Heerd an der einen Seite eines Septums liegt und zwar häufig in dem kleineren abzweigenden Bündel. Er erstreckt sich centralwärts noch jenseits des Septum hinaus, aber nur in geringer Ausdehnung und in Form einer kleinen fast leeren Spalte.

Bündel mit diffuser Wucherung des Endoneuriums. Zwei Bündel des Ischiadicus von Bichsel, welche an einem Pole des ovalen Gesammtquerschnittes liegen, unterscheiden sich von allen andern dadurch, dass ihre Veränderungen diffuser und hochgradiger sind. Man kann auf dem Querschnitt keine einzelnen Erkrankungsheerde abgrenzen, sondern die endoneuralen Wucherungen sind gleichmässiger (s. Fig. 6 unten rechts)

An dem grösseren derselben ist auch eine starke Verdickung des Perineuriums vorhanden, auf seiner Innenfläche ist fast in der Hälfte seines Umfanges (in der Abbildung links) eine gleich dicke Schicht aufgelagert, welche eine besonders starke Entwickelung der früher beschriebenen längsverlaufenden Fibrillenbänder darstellt. Zwischen 4—6 concentrischen Linien, die Lamellen entsprechen, finden sich zahlreiche Querschnitte von dicken Fasern oder Faserbündeln, vereinzelt oder zu 6—10 in Reihen gestellt, die den Lamellen parallel laufen, sowie ferner eine geringere Zahl von quergeschnittenen feinsten Längsfasern; ferner wenig ovale Kerne, den Lamellen anliegend.

Dann folgt eine mässig breite helle Spalte, von welcher aus 6—8 Spalten, im Anfang von gleicher Breite, in das Innere gehen und dort sich mannichfach verbreiternd nach sehr unregelmässigem Verlauf sich vereinigen, so dass dadurch rundliche, längliche, wurstförmige, gebogene Abtheilungen der Nervenfasern von sehr verschiedenem Volum entstehen. In den Spalten sieht man bei schwacher Vergrösserung dunkelblaue Körner, sparsame rothe Kerne und vereinzelte grössere blassblaue Flecke (Merkelsche Färbung), während die Gruppen der Nervenfasern mehr compact sind, zwischen den Fasern das dunkelblaue Endoneurium und auch kleinere Spalten, die mit den grösseren zusammenhängen, alles durchtränkt und eingebettet in das leicht röthliche Celloidin, das sämmtliche Lücken solide ausfüllt. Nur zwei Gefässe sind sichtbar, durch ihre dicke, vorwiegend roth gefärbte Wand charakterisirt, das eine in der Mitte, das andere mehr in der Peripherie des Bündels.

Bei starker Vergrösserung sieht man in der peripherischen Spalte ziemlich viel feine Fasern, netzförmig, mit weiten Maschen und ferner auch dickere Faserbündel im Querschnitt, seltner im Längsschnitt, Alles vorwiegend in concentrischen Linien angeordnet, sowohl die längsgetroffenen Fasern wie die Gruppen der quergeschnittenen Faserbündel.

Ganz ebenso verhalten sich auch die inneren Spalten, doch enthalten sie noch Blasenzellen und die erwähnten hellblauen Flecke; auf beides komme ich gleich zurück.

In den Gruppen der Nervenfasern ist jeder Nerv selbst von einem Ring quergeschnittener dicker Fasern umgeben; in den

übrig bleibenden schmalen Spältchen finden sich Querschnitte feinster Fasern und runde oder leicht ovale bläschenförmige Kerne, ohne umgebendes Protoplasma, hie und da auch eine Blasenzelle.

Die Blasenzellen in den Spalten sind sehr zahlreich, von bedeutender Grösse und in gar manchen finden sich die eigenthümlichen, verschlungenen, bandartigen oben erwähnten Körper. Schwierig ist die Zusammensetzung der blauen Flecke zu erkennen; die darin enthaltenen Zeichnungen sind häufig verwaschen. Was man sieht, lässt sich so auffassen, dass hier weitere Umbildungen der Blasenzellen vorliegen; die Dimensionen beider stimmen überein; manchmal sieht man in jenen Flecken eine breitere Bindegewebsfaser in verschlungenem Verlauf; andere enthalten feine und breitere Fasern, meist in Querschnitt, doch auch längsgetroffen, besonders in der Peripherie concentrisch angeordnet und eine dunklere Grundsubstanz. Deutlich sieht man Kerne in geringer Zahl, die zum Theil in Blasenzellen liegen; doch treten eigentlich nur die Kerne wegen ihrer besonderen Färbung deutlich hervor. Alle übrigen Elemente sind wegen der Färbung der Grundsubstanz nur wenig scharf zu sehen.

Das andere Bündel ist kleiner, die endoneurale Wucherung ist gleichmässiger. Die Nervenfasern stehen vereinzelt oder nur in kleinen Gruppen zu 2, 3, höchstens zu 10 zusammen; jede Faser wieder von dickeren Bindegewebsfasern oft in continuirlichem Ring umgeben; in den hellen Strassen zwischen ihnen finden sich mehr querverlaufende breite Fasern in geringer Zahl und an breiteren Stellen Blasenzellen.

Fast alle vorher beschriebenen Veränderungen sind also hier combinirt. Längsbänder von Fibrillen an der Innenfläche des Perineurium, Erweiterung der Lymphspalten, Wucherungen des Endoneuriums, Blasenzellen und weiter eigenthümliche Bildungen, die vielleicht auf Umwandlung der letzteren beruhen.

Bei der Untersuchung der topographischen Vertheilung aller der beschriebenen Veränderungen leitete mich einerseits der Gesichtspunkt, ein gewisses Gesetz zu finden, zu erfahren, an welchen Stellen man vorzugsweise diese Prozesse zu finden hoffen

dürfe, andererseits aber die Aussicht, die während des Lebens bestehenden functionellen Störungen vielleicht in Zusammenhang mit anatomischen Veränderungen bringen zu können. In dieser Beziehung war es besonders wichtig, die Vertheilung der Prozesse auf die motorischen, sensiblen und sympathischen Nerven zu studiren. Ich habe mehrfach längere Stücke von Hautnerven untersucht und erst spät eine Veränderung darin gefunden. Ebenso erging es mir mit dem Sympathicus.

Ich habe von sämmtlichen 3 Fällen Stücke des Brusttheils und den Halssympathicus, sowie den Plexus aorticus in zahlreichen Schnitten untersucht, zahlreiche Schnitte durch die Ganglien, besonders des Halstheils durchgesehen, ohne eine Veränderung zu finden. Endlich glückte es mir, vom Falle Mühlemann ein stark verändertes Stück des unteren Theils des Halssympathicus aufzufinden. Es waren die letzten Reste der Halsorgane in kleineren und grösseren Blöcken mit Celloidin durchtränkt und geschnitten. Einer dieser Blöcke enthielt das veränderte Stück, und zwar war der letztere in der ganzen Länge des Blocks verändert; mein Suchen nach der Fortsetzung desselben in anderen Blöcken war leider vergeblich. Er wurde zuerst an Präparaten, die nach Weigert gefärbt waren, gefunden; dann wurde der fragliche Block einer gründlichen Durchfärbung mit Alauncarmin unterworfen und in eine zusammenhängende Reihe von 140 Schnitten zerlegt. Da die Schnittdicke 0,04 — 0,05 mm betrug, so war der Nerv in einer Länge von nahe an 7 mm darin enthalten.

Im Wesentlichen war die Veränderung der in anderen Nerven gleich; doch zeigten sich manche Besonderheiten (siehe Fig. 14, 15, 16). An dem Perineurium konnte eine deutliche Verdickung durch Auflagerung von neuem Gewebe auf seiner Innenfläche nicht nachgewiesen werden. Die Gefässe desselben hatten eine stark verdickte Wand, eine dicke, homogene Adventitia. Da wo mehrere derselben in geringen gegenseitigen Entfernungen der Wand anlagen, erschien deren Innenfläche dadurch etwas wellenförmig; auch schien das Gewebe in der Umgebung der Gefässe verdichtet zu sein; doch war die Dicke der Schnitte zu bedeutend, um die Erkennung der feineren Verhältnisse an dieser Stelle zu gestatten.

Bei schwacher Vergrösserung fällt sofort die starke Zerklüftung des sonst einheitlichen Nervenbündels auf, das in dem Binnenraum des Perineuriums enthalten ist. Es ist durch helle Spalten in zahlreiche Unterabtheilungen zerspalten von der verschiedensten Form und Grösse, ebenso sind auch die Spalten von wechselnder Breite und sehr unregelmässigem Verlauf. Im Grossen und Ganzen liegen sie mehr innerhalb des Bündels, als an seiner Peripherie; wenigstens gilt dies von den breiteren, die aber auch nach der peripherischen unter dem Perineurium gelegenen schmalen Spalte durchbrechen. Die Nervenfasern selbst erscheinen normal, mit Ausnahme von einigen wenigen, die mehr isolirt stehen, auf die ich noch zurückkomme. Sie verlaufen nicht alle der Längsaxe parallel, sondern zum Theil schräg, sind also auch in kurzer Ausdehnung längs getroffen, obgleich der Gesammtdurchschnitt des Bündels ein schönes Kreisrund, also wirklich einen reinen Querschnitt darstellt.

Die Spalten werden von zahlreichen feinen, wellenförmigen, hie und da auch geknickten Fasern durchzogen, die theils quer, schräg oder der Axe des Bündels parallel verlaufen. Zahlreiche runde und ovale Kerne liegen ziemlich gleichmässig zerstreut ihnen an. Oft läuft eine deutliche gerade Linie über die Mitte des ovalen Kerns hinüber, der Ausdruck eines platten Zellkörpers.

In den breitesten Stellen der Spalte sind die Fasern im Allgemeinen concentrisch angeordnet, doch fehlen die centralen soliden Körper. Ueberhaupt ist der Bau ein sehr lockerer, die verschiedenen Elemente liegen in weiten gegenseitigen Abständen.

Von Blasenzellen finden sich nur wenige von mässiger Grösse (s. Fig. 15), die nur einen Kern enthalten und nur eine einzige, ganz helle Zellhöhle besitzen; der Kern und die kreisförmige Linie sind Alles, was man von ihnen sieht. An vielen liegt der Kern seitlich dicht der Innenfläche der Membran an; an anderen scheint er gleichsam in der Mitte des hellen Kreises zu schweben; aber auch hier liegt er, wie das Schrauben zeigt, an der oberen oder unteren Wand; von Protoplasma sieht man bei letzterer Ansicht trotz starker Eosinunterfärbung nichts.

Ferner finden sich auch hier grössere rundliche Massen

einer homogenen oder feinkörnigen Substanz, welche die gleiche Farbe wie die Bindegewebsbündel darbieten, zum Theil kernreich, meist aber kernarm, zum Theil mit etwas verwaschenen concentrischen Linien, in denen Kerne eingeschaltet sind (siehe Fig. 16). Oder kleinere Felder dieser Art haben einen deutlichen Randsaum, eine Membran mit spärlichen Kernen. Die isolirt liegenden lassen sich beim Schrauben leicht in die Tiefe verfolgen; sie verschieben sich und erweisen sich als optische Durchschnitte durch strangförmige Bildungen. Andere liegen dicht zusammen und werden wieder von mehreren concentrischen Fasern oder Faserbündeln umgeben.

Ganz spärlich sieht man auch vereinzelte oder zu 2 und 3 zusammenstehende Nervenfasern, mit dicker concentrisch gezeichneter Scheide.

Die Muskelknospen, neuromusculären Bündel habe ich bei den Untersuchungen der Muskeln vielfach zu Gesicht bekommen. Auch sie sind häufig erkrankt. Doch beschränkt sich die Veränderung beim Menschen und Hunde auf Erweiterung ihrer concentrisch fasrigen Scheide. Dieselbe liegt nicht, wie normal, dem Bündel von Muskeln und Nerven dicht an, sondern ist durch eine verhältnissmässig sehr weite Spalte von ihm getrennt. Was den Grad dieser Veränderung angeht, so stehen die Muskelknospen auf gleicher Linie mit den kleinen Muskelnerven. Mit wenigen Ausnahmen wird der Inhalt dieser weiten Scheide nur von den unveränderten Muskeln und Nerven, sowie dem wenigen Bindegewebe zwischen ihnen gebildet. Die Spalte selbst ist leer, ohne Fasern und Zellen. Muskeln und Nerven liegen an einer beliebigen Stelle im Binnenraum der Scheide, manchmal auch der Scheide dicht an; sie nehmen aber häufig kaum ein Zehntel oder ein Zwanzigstel ihres Binnenraums ein. Sie liegen meist dicht zusammen, wie normal, nur selten weiter aus einander, durch kleine Spalten getrennt. Manchmal scheint das Bindegewebe etwas reichlicher zu sein und zahlreiche Fasern durchziehen die Spalte.

Nur an einigen Bündeln in einem Halsmuskel von Bichsel fand ich Veränderungen, die denjenigen der grösseren Nerven gleich sind. Ich habe das am stärksten veränderte in Fig. 17

abgebildet. Die kleine Gruppe von 5 schmalen Muskelbündeln liegt an einer Seite, umgeben von concentrischen Faserzügen; ein Nerv ist nicht mit Sicherheit zu erkennen. Im Uebrigen finden sich auch noch Fasern, die äusseren dem Perineurium parallel, die inneren dagegen kleine runde, ovale Felder abgrenzend, in denen theils mehrkammerige schöne Blasenzellen liegen, theils rundliche Ballen einer homogenen oder undeutlich streifigen Masse mit sparsamen Kernen, die an die concentrisch geschichteten soliden Körper der grösseren Nervenbündel erinnern, jedoch viel weniger regelmässig gebaut sind. Die Masse nimmt auch die Farben stärker an, ist stärker lichtbrechend und ungleichmässiger, im Ganzen stärker schattirt. Sie gleichen darin den schon beschriebenen eigenthümlichen Körpern, die in den zwei stark veränderten Bündeln des Ischiadicus des gleichen Falles sich fanden. Sie sind von einer deutlichen kernhaltigen Membran umgeben.

Die anderen Bündel sind etwas einfacher gebaut; die Scheide ist nicht in gleichem Grade erweitert; nach innen zu schliessen sich concentrische Linien an, die den aufgeblätterten inneren Lamellen derselben zu entsprechen scheinen; dann kommen, abgesehen von den schmalen Muskelbündeln, Längs- und Querfasern isolirt und in Gruppen, in den Maschen vereinzelte Blasenzellen.

Nervenveränderungen bei Kretinismus.

Wie zu erwarten war, finden sich die gleichen Veränderungen auch bei Kretinismus. Ich kann bis jetzt nur über einen Fall berichten. Indessen sind weitere Untersuchungen im Gange.

Muskelnerven. Von Muskeln wurden untersucht Zunge, Pharynx- und Halsmuskeln, Pectoralis major (portio stern.) und Rectus abdominis. Es fanden sich recht ausgedehnte Veränderungen, besonders in den Halsmuskeln, die erst am Abschluss der Untersuchung ohne genauere topographische Bestimmung nachgesehen wurden. Im Rectus abdominis war das Resultat negativ; im Pectoralis fand ich nur einen erkrankten Nerven: mitten in demselben eine breite Spalte, mehrere Millimeter lang, ausgefüllt mit zahlreichen, grossen, vielkammerigen Blasenzellen. Die übrigen erkrankten Stellen haben den früher beschriebenen Charakter: 1 oder 2 Blasenzellen an dem Perineurium gelegen,

dann grössere Spalten, in denen neben Blasenzellen feine längsverlaufende, mit Zunahme der Dimensionen der Spalte, auch quer verlaufende Fasern sich finden. Die Blasenzellen sind klein, einkammerig oder von mittlerer Grösse, mit 3—6 Kammern.

Nervenstämme. Die Veränderungen sind weniger stark wie bei Kachexia thyreopriva. Mit Sicherheit lassen sich nur die heerdförmigen Erkrankungen nachweisen. Die Erweiterung der peripherischen Lymphspalte fehlt jedenfalls an den meisten Bündeln; nur an wenigen ist unter dem Perineurium eine schmale, durchaus leere Spalte, die wohl als Produkt der Erhärtung anzusehen ist. Die heerdförmigen Erkrankungen haben zu dem Peri- und Endoneurium die gleichen Beziehungen; ihre Fasern gehen vielfach in das angrenzende Endoneurium über; auf dem Perineurium liegen auch hier längsverlaufende Fibrillenbänder in Lagen, welche halb so dick sein können, wie das Perineurium. Ihr Bau ist im Allgemeinen etwas lockerer; die etwas gewundenen Fasern von querem und Längsverlauf, concentrisch angeordnet, liegen in ziemlich weiten Abständen; in ihrer Mitte findet sich keine homogene Masse, sondern nur ein recht dichtes Netz- und Filzwerk von Fibrillen, dessen kleine Maschen durchaus leer zu sein scheinen — abgesehen von den zelligen Elementen. Von Zellen finden sich vor: 1) häutchenartige, abgeplattete Zellen, den queren Fasern parallel stehend, mit grossem, ovalem, hellem, leicht abgeplattetem Kern, der eine centrale längliche Gruppe von Körnchen führt; sie liegen mehr am Rande des Heerdes, besonders nach dem Nervenbündel hin, und 2) runde, aufgeblähte Zellen mit einer öfters gerunzelten, gefalteten Membran, einem ihr anliegenden kleineren, ovalen und gleichmässig dunkel gefärbten Kern, der im Querschnitt rund ist und mit der Längsaxe den Nervenfasern parallel steht. Ihr Inneres ist hell; sie können also als einkammerige Blasenzellen angesehen werden. Auch grössere, mehrkammerige Blasenzellen kommen vor, aber nur verhältnissmässig sparsam. Die endothelienartigen Zellen wiegen vor; so zählt man z. B. in dem Durchschnitt eines Heerdes 30 derselben und nur 8 Blasenzellen.

Das Ganze scheint ein früheres Stadium vorzustellen; auch

sieht man ziemlich viel Zellen, welche als Uebergangsformen angesehen werden können.

Ich fand im Plexus brachialis 5 solcher Heerde, ebenso viele im N. cruralis, 3 in einem Recurrens; ferner einige in grösseren Nervenbündeln zwischen den Halsmuskeln.

Die anderen grossen Nervenstämme, Radialis, Medianus, Ulnaris, die in einer Länge von je 10—15 cm auf Stufenschnitten in gegenseitigen Entfernungen von 0,2—0,3 mm untersucht wurden, waren normal; jedenfalls könnten nur Erkrankungen von sehr geringer Längenausdehnung übersehen worden sein. Auch im Ischiadicus fand sich in einer Länge von 12 cm kein Heerd; nur waren hier die kleinsten Bündel verändert; einige von nur 2—3 Nervenfasern hatten eine sehr weite Lymphscheide und ein Bündel von 10 Fasern schien in der Mitte eine Blasenzelle zu enthalten.

Die neuromusculären Bündel fand ich seltener verändert, als bei Kachexia thyreopriva. An manchen war ebenfalls der Binnenraum der Scheide vergrössert; sein Durchmesser war etwa doppelt so gross wie der des Bündels von Muskeln und Nerven; in einem Falle enthielt er zahlreiche feinste blaue (Hämatoxylin) Körnchen, wahrscheinlich Mucin; in einem anderen waren auch die Bindegewebsfasern so reichlich, dass man an eine Neubildung denken musste.

(Schluss folgt.)

Erklärung der Abbildungen.

Tafel X—XII.

In den Abbildungen sind die Kerne in den normalen Theilen der Nerven weggelassen.

I. Abbildungen von menschlichen Nerven.

Fig. 1. Nerv aus dem Sternocleidomastoideus von Bichsel. Weigert'sche Markscheidenfärbung. Zeiss Oc. I, Obj. E.

Fig. 2—5. Kleine Nervenbündel aus dem Ischiadicus von Bichsel. Beschreibung s. im Text. Merkel'sche Färbung. Zeiss Oc. I, Obj. E.

Fig. 6. Ischiadicus von Bichsel. Etwa ein Drittel des Querschnittes Oc. I, Obj. aa. Merkel'sche Färbung.

Fig. 7—11. Heerdförmige Erkrankungen aus dem Ischiadicus von Bichsel. Zeiss Oc. I, Obj. E. Fig. 7, 8, 9 Färbung mit Hämatoxylin-Eosin. Fig. 10 Merkel'sche Färbung. Fig. 11 Carminfärbung.

Fig. 12. Heerdförmige Erkrankung aus dem Ischiadicus von Mühlemann. Zeiss Oc. III, Obj. D. Färbung mit Hämatoxylin-Eosin.

Fig. 13. Aus einem Halsmuskelnerven von Grunder. Weigert'sche Färbung. Zeiss Oc. I, Obj. E. Eine heerdförmige Erkrankung mit concentrisch fasrigem Bau im Längsschnitt. Rechts das Perineurium.

Fig. 14. Sympathicus von Mühlemann. Zeiss Oc. III, Obj. A. Färbung mit Alauncarmin.

Fig. 15. Sympathicus von Mühlemann. Zeiss Oc. III, Obj. E. Färbung mit Alauncarmin. In der von Fasern durchzogenen Lymphspalte viel einkammerige Blasenzellen.

Fig. 16. Sympathicus von Mühlemann. Oc. III, Obj. E. Färbung mit Alauncarmin. Nervenfasern sind am oberen und unteren Schnittrand, dort zum Theil längs, hier quer getroffen. Das Uebrige ist von Fasern und Zellen, bandartigen, homogenen, concentrisch streifigen oder körnigen, meist kernarmen Bildungen eingenommen.

Fig. 17. Muskelknospe von Bichsel. Zeiss Oc. III, Obj. E. Färbung mit Hämatoxylin-Eosin. Die Durchschnitte der Muskeln liegen links am Perineurium und sind dunkel gehalten.

II. Nerven vom Affen.

Fig. 18—24 aus dem Plexus brach.

Fig. 18. Heerd aus dem Plexus brachialis. Oc. I, Obj. E.

Fig. 19. Desgleichen. Merkel'sche Färbung. Oc. I, Obj. E.

Fig. 20. Desgleichen. Zeiss Oelimmersion $^1/_{12}$. Färbung mit Hämatoxylin-Eosin.

Fig. 21. Nervenbündel mit peripherischer Lymphspalte und excentrisch gelegener Heerd. Färbung mit Hämatoxylin-Eosin. Zeiss I. A.

Fig. 22 u. 23. Der Heerd aus 21, 22 in der Mitte, 23 mehr den Enden genähert. Beide Zeichnungen sind von verschiedenen Zeichnern verfertigt, die Fig. 23 ist daher zu gross gerathen gegenüber 22. Zeiss Oelimmersion Apochromat 2.

Fig. 24. Zwei Nervenbündel mit partieller dicker Auflagerung auf dem Perineurium.

Fig. 25. Kleine Halsnerven mit erweiterter Lymphspalte. Oc. I, Obj. A.

Fig. 26. Nerv aus dem Sternothyreoideus. Weigert'sche Färbung.

Fig. 27. Aus einem Halsmuskelnerv. Färbung mit Hämatoxylin-Eosin. Oelimmersion $^1/_{12}$.

XIX.

Berichtigung, das Vorkommen von Eleïdin in Epidermoidzellen betreffend.

Von Dr. Felix Franke in Braunschweig.

Gegenüber der Angabe des Herrn Dr. Jul. Steinhaus (dieses Archiv Bd. 127 S. 178), dass in den Carcinomperlen „die für die normale Epidermisverhornung charakteristische Bildung von Eleïdinkörnern als Intermediärstadium“ fehlt, bemerke ich, dass Eleïdin nicht nur beobachtet ist in den Epithelperlen einfacher Epidermisgeschwülste, wie der Epidermoide (vergl. meine Beobachtung in v. Langenbeck's Archiv XXXIV, Ueber das Atherom u. s. w. S. 882), sondern auch einmal von Schuchardt in „Schichtungskugeln“ einer Verruca cancrosa bei Paraffinkrätze gesehen wurde, (Schuchardt, Beiträge zur Entstehung der Carcinome u. s. w. Samml. klin. Vortr. v. Volkmann. No. 257. S. 2226.)

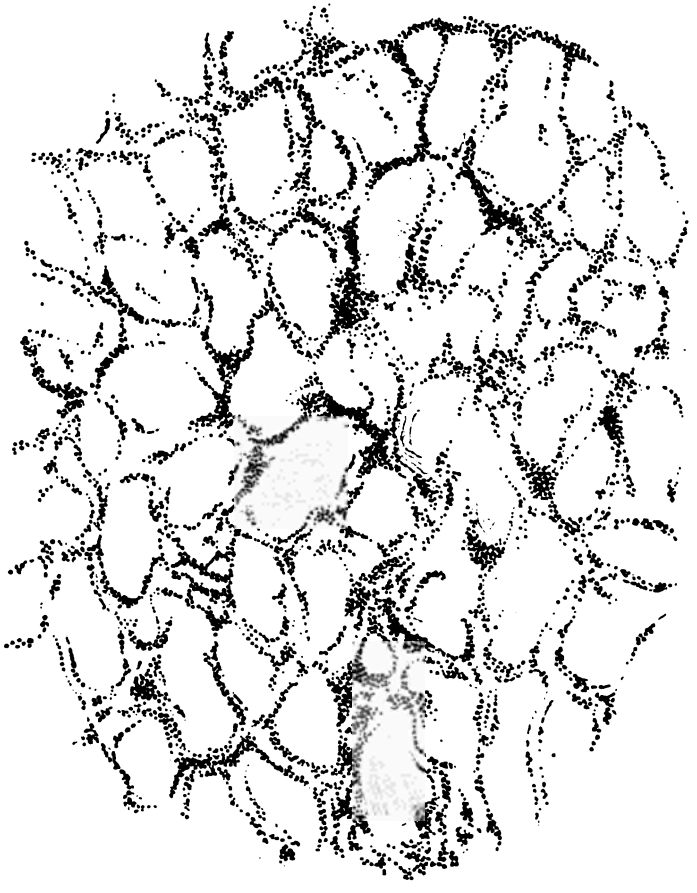

W. A. Meyn lith.

1.

4.

2.

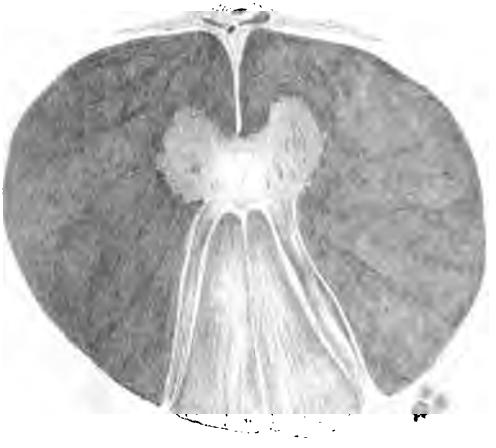

6.

3.

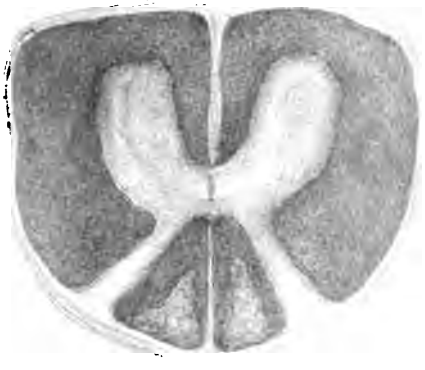

5.

Viridia

Taf. IX.

4.

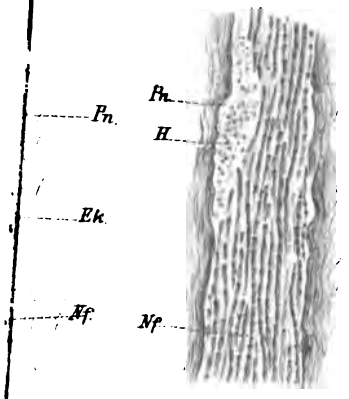

5.

7.

8.



10.

11.

13.

W. Grohmann sc.

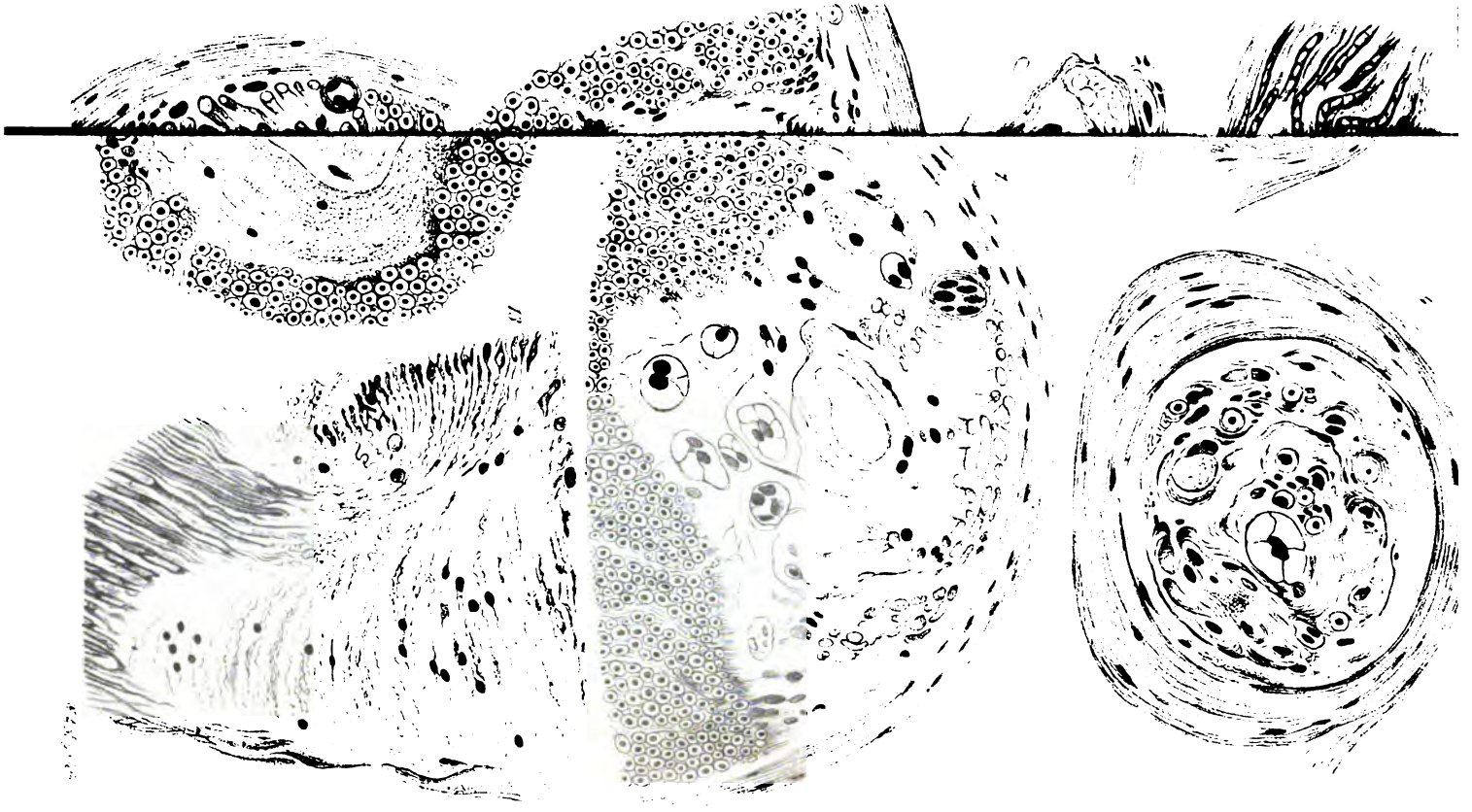

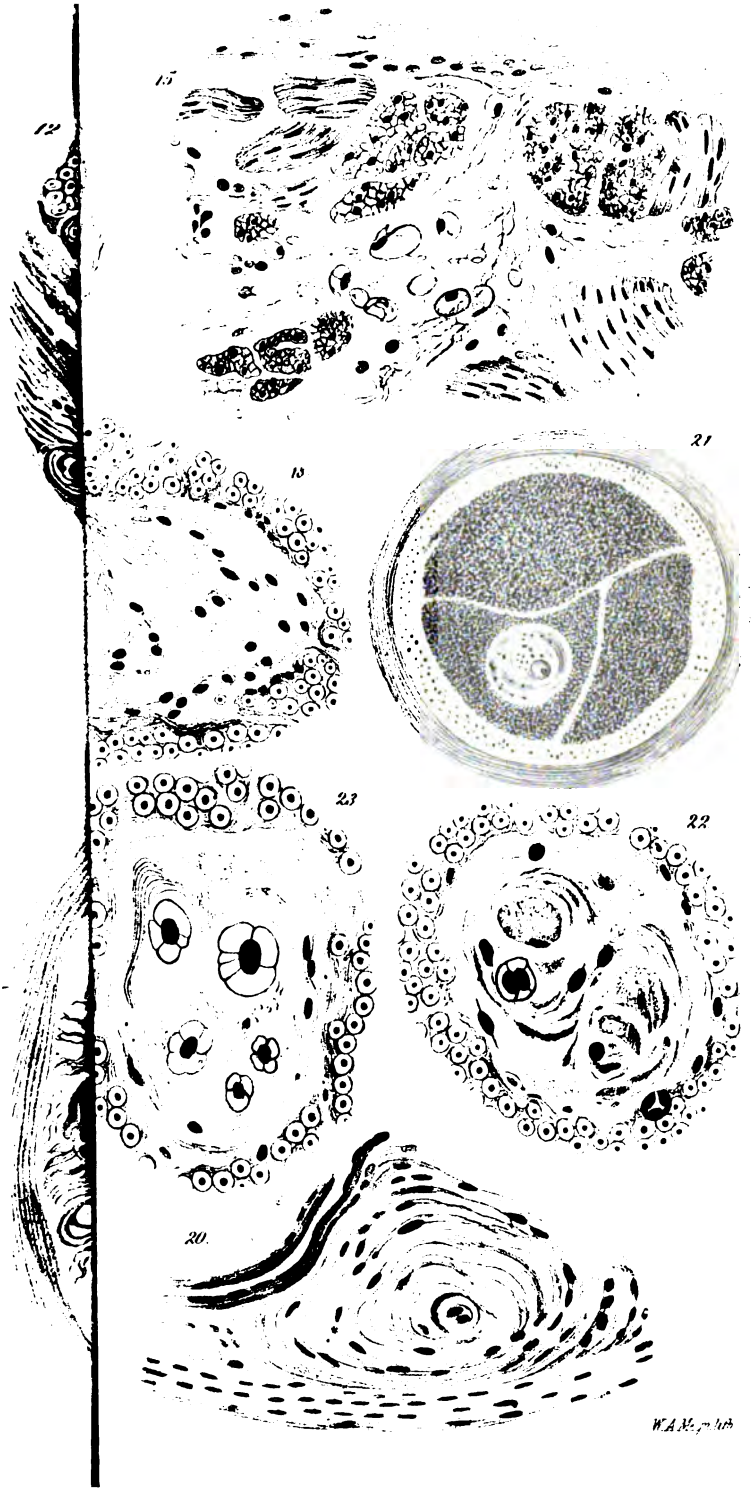
12
15
13
21
23
22
20.

Archiv
für
pathologische Anatomie und Physiologie
und für
klinische Medicin.

Bd. 128. (Zwölfte Folge Bd. VIII.) Hft. 3.

XX.

Ueber Veränderungen in den peripherischen Nerven bei Kachexia thyreopriva des Menschen und Affen, sowie bei Kretinismus.

Von Professor Dr. Theodor Langhans in Bern.

(Schluss von S. 366.)

Schlussbemerkungen.

Von den endoneuralen Veränderungen, die ich beschrieben habe, sind die soliden, auf dem Querschnitt concentrisch streifigen, länglich cylindrischen Gebilde schon von Anderen gesehen und beschrieben worden. Die zwei ältesten Beobachtungen sind vielleicht diejenigen von Rump und Varaglia. Rump[1]) fand in einem Falle von multiplen Neuromen in den makroskopisch noch unveränderten Nerven die Nervenfaserscheide verdickt, sie „wird in weiterer Ausbildung häufig mit dem wuchernden Perineurium zu einer Stätte der Bindegewebsentwickelung, die dann einen grossen Theil des Volumens in Anspruch nimmt, der sonst dem Nerven zukommt". Varaglia[2]) sah in dem Nervus facialis, intermedius Wrisb. und beiden Petrosi superficiales eigenthümliche Körper, die an der Peripherie wie sog. Corpora amylacea concentrisch geschichtet sind, während ihre Mitte von einer rundlichen, granulirten, mit Carmin und Pikrocarmin sich stark färbenden Masse eingenommen wird. Diese Bildungen scheinen den unsrigen näher zu stehen, als den von Oppenheim[3]) und Thomsen[4]) beschriebenen Körpern aus

[1]) Dieses Archiv 80, 181.
[2]) Neurolog. Centralblatt. 1887. 471.
[3]) Dieses Archiv. 108. 528.
[4]) Ebenda. 109. 459.

dem Oculomotorius, Abducens, Facialis und Hypoglossus, welche nach Hoche[1]) mit der grauen Rinde in Zusammenhang sind und zapfenförmige Ausläufer derselben darstellen, während Thomsen sie als umgewandelte Ganglienzellen auffasste.

Die erste kurze, aber genaue Beschreibung ist von Fr. Schultze[2]). Er fand sie im Plexus brach. und bezeichnete sie als obliterirte Gefässe, zugleich waren unabhängig hiervon an einzelnen Nervenbündeln besonders des Ischiadicus dickere Schichten lockeren Bindegewebes auf der Innenfläche des Perineuriums aufgelagert. Daran schliessen sich die Mittheilungen von Oppenheim und Siemerling, sowie von Rosenheim. Erstere beide Forscher[3]) geben auf Taf. IV. Fig. C. 1 und 2 eine recht gute Abbildung der concentrisch streifigen Heerde und schildern bei ihrem ersten Fall auch die mehr diffusen Auflagerungen auf das Perineurium. „Das Perineurium ist gewuchert, abnorm kernreich, die Nervenfasern liegen an den meisten Stellen in ungewöhnlich weiter Entfernung von dem Perineurium und sind von demselben abgedrängt durch ein Gewebe, welches breite Gefässe mit stark sklerosirten Wandungen einschliesst.“ Die Veränderungen fanden sich in dem einen Fall im N. ulnaris, in dem anderen in Hautnerven der Hand, die ebenfalls zum Ulnaris gehörten. Rosenheim[4]) sah in beiden Ischiadici in einem 1½ cm langen Stück zahlreiche verschieden grosse Defecte, darin ein concentrisch angeordnetes Bindegewebsgerüst ohne Nervenfasern, mit spärlichen spindelförmigen Kernen, in der Mitte eine diffus sich färbende homogene runde Masse (obliterirtes Gefäss?). Es fanden sich solcher Defecte manchmal in einem Fascikelquerschnitt 3 — 4 von verschiedener Grösse, manchmal auch nur ein einziger, weiter ausgebreiteter, der gewöhnlich an dem Perineurium lag. Virchow erklärte diese Heerde für alt und nicht im Zusammenhang mit der lethalen acuten Polyneuritis. Die Abbildung zeigt den concentrischen Heerd sehr deutlich.

Die nächste Mittheilung ist von Stadelmann[5]). Auch er fand die Gebilde im Plexus brachialis; er beschreibt sie als Gewebsschichten, aus einzelnen concentrischen Lagen fast zwiebelförmig aufgebaut, mit wenig grossen spindelförmigen Kernen, die lange Ausläufer hatten, und evident jungen Bindegewebszellen gleichen; für Alauncarmin waren sie unzugänglich. Manche Bündel enthalten bis 7 solcher Heerde. Auch in dem lockeren Bindegewebe dicht neben der Arteria brachialis fand sich ein solcher, sehr schön ausgebildet. Auf dem Längsschnitt bestanden sie aus lockerem Bindegewebe, das dem übrigen Endoneurium glich, eine Beziehung zu Blutgefässen

[1]) Beiträge zur Kenntniss der menschlichen Rückenmarkswurzeln u. s. w. 1891. 23.

[2]) Ueber den mit Hypertrophie verbundenen progressiven Muskelschwund. 1886. S. 11.

[3]) Archiv für Psychiatrie. 18. S. 113 u. 137.

[4]) Archiv für Psychiatrie. 18. 793 u. 799.

[5]) Neurolog. Centralblatt 1887. 385.

ergab sich nicht. Stadelmann fand sie ausserdem im Plexus brachialis eines von Nonne[1]) beschriebenen Nervenkranken, bei 3 anderen Leichen dagegen nicht. Ferner sah sie noch Fr. Schultze[2]) in dem Plexus brachialis eines 36jährigen Mannes, der an Syringomyelie zu Grunde ging; in einem grösseren Bündel fanden sich 6 Heerde, die einen guten Theil des Querschnitts für sich in Anspruch nahmen.

Joffroy und Achard[3]) finden in den dorsalen Nerven des 2. und 3. Fingers in einigen Schnitten fibröse Knötchen mit einigen länglichen Kernen und in das Innere des Bündels vorspringend; an anderen Schnitten war an derselben Stelle eine Kerngruppe oder ein kleines sehr dickwandiges Gefäss. An einem Zupfpräparat fanden sie noch einen kleinen, runden, hellen Block, von Kernen umgeben, neben ihm eine Nervenfaser; er glich den kleineren Kugeln der Psammome. Die Abbildung lässt hinsichtlich der fibrösen Knötchen keinen Zweifel an ihrer Identität mit unseren Gebilden; für den hellen Block scheint mir dies nicht sicher zu sein. Holschewnikoff[4]) fand sie in peripherischen Nerven nur in geringer Zahl; Arnold[5]) in einem Bündel der Cauda equina; beide erwähnen sie nur kurz und heben ihre Identität mit einigen der obigen Beobachtungen hervor.

Ich komme nunmehr zu der wichtigsten der bisherigen Veröffentlichungen, zu der Dorpater Dissertation von Trzebinski[6]). Dieselbe ist durch Fr. Schultze angeregt worden und bringt auf engem Raum ein sehr reiches Beobachtungsmaterial. Er beschreibt genau die eigenthümlichen Körper mit der concentrischen, meist kernarmen Peripherie, und dem mehr hyalinen Centrum, das meist nur einen kleinen, selten den grössten Theil des Querschnitts einnimmt, doch auch fehlen kann. In manchen ist das Centrum von Schollen oder zellenähnlichen Gebilden mit einem bis mehreren Kernen eingenommen. Auf dem Längsschnitt bilden sie spindelförmige, balkenähnliche, doch auch runde oder ovale Figuren, an denen besonders das strukturlose Centrum deutlich ist, manchmal auch die concentrische Schichtung. Sie liegen meist dicht an dem hier oft sehr kernreichen Perineurium, von dem sie aber immer durch einige endoneurale Streifen getrennt sind; in der Nähe ist das Perineurium verdickt, seine Gefässe sehr dickwandig, selbst obliterirt. Seltener sah Trzebinski sie innerhalb des Bündels der Nervenfasern, an einem Streifen des Endoneuriums oder auch an einem perineuralen Septum, das an den folgenden Schnitten schwand, so dass sie nunmehr frei zwischen den Nervenfasern lagen. Der Querdurchmesser wechselt, auch an demselben Heerd; er kann bis auf 0,6 mm, die Länge bis auf 3 mm

[1]) Deutsches Archiv für klin. Medicin. 40. 62.
[2]) Zeitschrift für klin. Medicin. 13. 543.
[3]) Archives de médicine expérimentale 1890. 549.
[4]) Dieses Archiv. 119. 22.
[5]) Ziegler's Beiträge. 10. 41.
[6]) Ueber circumscripte Bindegewebshyperplasien in den peripherischen Nerven, besonders in dem Plexus brachialis. 1888.

steigen. Auch dass die Nervenstämme auf grösseren Strecken normal sind und dann in gleicher Höhe eine ganze Anzahl von Bündeln ergriffen ist, hat Trzebinski schon erkannt. Die Untersuchung auf die Entwickelung ergab nichts Sicheres. Nur hebt er entschieden ihre Unabhängigkeit von den Gefässen hervor; es können wohl in ihre Peripherie Gefässe eintreten und deren Adventitia mit ihrem Gewebe verschmelzen; aber es besteht keine constante Beziehung, und keinenfalls sind sie als obliterirte Gefässe anzusehen. Als Vorstufe sieht er Haufen von keulenförmigen Kernen an, die im Inneren der Bündel gelegen sind, die inneren kreisförmig, die äusseren regellos angeordnet; zwischen den Kreisen finden sich Nervenfasern. Einmal war im Inneren eines Heerdes eine deutliche Nervenfaser, was besonders hervorgehoben wird gegenüber der Ansicht, dass es sich um obliterirte Gefässe handele. Auch die Pacinischen Körper haben mit ihnen nichts zu thun, wie sich aus der Längsansicht ergiebt.

Von besonderer Bedeutung ist es, dass Trzebinski nicht weniger als 65 Leichen, und zwar besonders den Plexus brachialis untersuchte; er fand sie in dem genannten Plexus in 28 Fällen, ferner im Ulnaris, Radialis, Cruralis, Plexus sacralis; negativ war das Ergebniss im Ischiadicus und Medianus.

Die ätiologischen Verhältnisse wurden durch dieses ausgiebige Material nicht aufgeklärt. Die Heerde fanden sich auch bei denen, die einer gewaltsamen Todesart erlagen, und die Krankheiten, an welchen die betreffenden Individuen gelitten hatten, waren sehr verschiedenartig; 4 der positiven Befunde rühren her von chronischen Hirn- und Rückenmarksleiden, 7 von Tuberculose der Lungen, Knochen und Gelenken, 6 von Herz- und Gefässerkrankungen, 3 von acuten Infectionskrankheiten u. s. w. Vier Leichen mit einem Alter unter 20 Jahren ergaben ein negatives Resultat. Von den 65 Leichen waren 34 männliche, darunter 13 oder 38 pCt. mit positivem Resultat, und 31 Frauen, darunter 15 oder 48,4 pCt. mit positivem Befund. Ebenso wenig ergiebt sich aus den vereinzelten Beobachtungen irgend etwas, was auf die Aetiologie hinweist. Wir finden auch hier die verschiedenartigsten Krankheiten vertreten; sämmtliche Verstorbene waren über 20 Jahre alt. Wir finden 1 progressive Muskelatrophie 49jährig (Schultze), 2 Tabetiker von 41 und 38 Jahren (Oppenheim und Siemerling), 2mal Syringomyelie im Alter von 75 Jahren (Joffroy und Achard) und 36 Jahre (Schultze), 1mal Syringomyelie verbunden mit Akromegalie 86jährig (Holschewnikoff), 1mal Akromegalie 47jährig (Arnold), 1mal infectiöse multiple Neuritis 35jährig (Rosenheim), 1mal Neuritis in Folge von Typhus 27jährig (Stadelmann) und 1mal Lungentuberculose mit combinirter Schulterarmlähmung 27jährig (Stadelmann und Nonne).

Von diesen 10 Fällen gehören 9 dem männlichen, nur 1 (von Oppenheim und Siemerling) dem weiblichen Geschlecht an.

Wie man aus dieser Zusammenstellung der in der Literatur zerstreuten Angaben ersieht, sind bisher nur die soliden, con-

centrischen Heerde, sowie die Verdickung der Gefässwände gesehen worden, gelegentlich auch die Auflagerungen auf das Perineurium. Die lockeren Heerde, die Erweiterung der Lymphspalten, die Blasenzellen sind nicht erwähnt; ebenso hat man bisher auch die Veränderungen der Muskelnerven nicht gekannt. Es wird wohl nach meinen Auseinandersetzungen Niemand daran zweifeln, dass alle diese Veränderungen zusammengehören.

Meine Untersuchungen weisen auf irgend welchen Zusammenhang mit der Schilddrüse hin. Die Beobachtungen der Andern zeigen aber ohne Weiteres, dass die Veränderungen auch ohne Exstirpation der Glandula thyreoidea und ohne Kretinismus vorkommen können. Schon dies forderte dazu auf, die Untersuchungen auf ein weiteres Feld auszudehnen. Es war dies schon aus einem andern Grund nothwendig. Denn um den Beweis zu liefern, dass die Veränderungen, die beim Menschen gefunden wurden, wirklich in Folge der Entfernung der Schilddrüse sich ausbilden, musste zuerst die Frage beantwortet werden: wie sahen die Nerven im Momente der Operation aus? Die gleichen Befunde bei Affen und Hunden lassen allerdings diese Frage fast überflüssig erscheinen. Aber die Operation wurde doch nicht an normalen Menschen gemacht. Kommen die gleichen Prozesse nicht vielleicht auch bei einfacher Struma vor? Die ersten Präparate, die von einem mit starker Struma behafteten Individuum herrührten, ergaben sofort ein positives Resultat. Herr Dr. Howald, erster Assistent am pathologischen Institut, hat es unternommen, diese Seite des Themas weiter zu verfolgen, und soweit die Beobachtungen zur Zeit vorliegen, lässt sich sagen, dass auch bei gewöhnlicher Struma die gleichen Prozesse wenn auch wesentlich nur die soliden Heerderkrankungen vorkommen. Sind nun die Angaben der andern Forscher geeignet, die Idee eines solchen Zusammenhanges mit Struma umzustossen? Der Schilddrüse ist in den meisten Beobachtungen keine Erwähnung gethan. Angaben darüber finden sich nur bei Holschewnikoff: Schilddrüse etwas klein, äusserlich normal, und Arnold: Schilddrüse 60 g schwer, Follikel theils normal gross, theils grösser, die letzteren mit hyaliner Substanz gefüllt. Ich möchte darauf Gewicht legen, dass eine Anzahl der fremden Beobachtungen aus

Gegenden stammt, bei denen recht wohl an einen Zusammenhang mit Kropf gedacht werden kann, so der Fall von Holschewnikoff aus Strassburg, der Fall von Aehard und Joffroy aus der Auvergne[1]), die meisten andern vereinzelten Fälle aus Heidelberg. Bei Oppenheim und Siemerling sowie bei Rosenheim fehlt eine Angabe über die Herkunft der Patienten. Gegen die obige Idee aber scheint die Arbeit von Trzebinski auf das Entschiedenste Einsprache zu erheben. Ich war nicht wenig überrascht, als ich erst kurze Zeit vor der Veröffentlichung meiner Arbeit diese Dorpater Dissertation im Original kennen lernte — aus den mir zugänglichen Referaten war ihr reicher Inhalt nicht zu vermuthen gewesen — und darin lesen musste, dass ihr Verfasser in nicht weniger als 28 Fällen von 65 die gleichen Erkrankungen im Plexus brachialis gefunden hatte. Woher stammt das Material, das diesen Untersuchungen zu Grunde liegt? nach den einleitenden Bemerkungen jedenfalls zum Theil aus Dorpat und Petersburg. Kommt dort Struma vor? Nach Hirsch[2]) finden sich am Ladogasee einige Kropfheerde; doch dürfte dies wohl kaum den obigen Procentsatz erklären. Vielleicht aber hat Verfasser[3]) auch noch Heidelberger Material benutzt? Es wird vielleicht möglich sein, hierüber, sowie über die Häufigkeit der beschriebenen Erkrankungen an den Dorpater und Petersburger Leichen durch erneute Untersuchung Aufklärung zu erhalten. Dass nach Trzebinski's Statistik das weibliche Geschlecht viel stärker belastet ist als das männliche, würde mit meiner Idee übereinstimmen.

Es ist wohl der Mühe werth, diesen Verhältnissen nachzuspüren, denn es handelt sich um eine Degeneration in dem physiologisch höchststehenden System, eine Degeneration, welche in ihrem höheren Grade eine Theilerscheinung der scheusslich-

[1]) Baillarger (Enquête sur le goître et le crétinisme 1873) giebt auf seiner Kropfkarte von Frankreich der Auvergne den zweitdunkelsten Farbenton; in Puy du Dôme kommen 44,6, in Cantal 32 Kröpfige auf 1000. Jenes Departement nimmt die 13., dieses die 19. Stelle unter den 89 Departements hinsichtlich der Häufigkeit des Kropfes ein.

[2]) Histor. geogr. Pathologie. 2. Aufl. II. 99.

[3]) Trzebinski bezeichnet sich auf dem Titel als Doctor der Heidelberger Universität. Darauf stützt sich in aller Bescheidenheit meine obige Vermuthung.

sten Entstellung des menschlichen Organismus darstellt. Meiner Ueberzeugung nach kann aber diese für viele Ländergebiete äusserst wichtige Frage nicht blos durch Untersuchung an Einem Orte gelöst werden. Das wäre möglich, wenn jene Nervendegeneration die directe Folge einer toxischen Einwirkung der Struma wäre. In diesem Falle müsste ein enges gegenseitiges Verhältniss zwischen dem Grade der Struma und demjenigen der Nervendegeneration existiren. Es ist aber auch wohl denkbar und nach unseren Kenntnissen des Kretinismus nicht ganz unwahrscheinlich, dass beide ziemlich unabhängig von einander durch das gleiche Kropfgift erzeugt werden, dass daher bald mehr die Schilddrüse, bald mehr die Nerven, bald beide in gleichem Grade leiden können. So wird man daher einen Fall, in dem starke Veränderung an den Nerven, geringe an der Schilddrüse sich finden, nicht ohne Weiteres gegen den Zusammenhang beider anführen dürfen. Diese Untersuchungen sind aber auch auf die dem Kropf zugänglichen Thiere auszudehnen, und es würde natürlich die definitive Lösung der Frage gesichert sein, wenn es gelänge, in einer kropffreien Gegend durch Darreichung eines aus Kropfgegenden stammenden Wassers, die fraglichen Veränderungen zu erzeugen [1]).

[1]) Man entschuldige, wenn ich hier in einer Anmerkung kurz auf die Frage von der Kropfursache komme. Allgemein ist die Annahme, dass dieselbe in einem Organismus zu suchen ist. Die nahe liegenden Gründe hierfür will ich nicht erörtern und nur darauf hinweisen, dass in der Arbeit von Kocher über Vorkommen und Vertheilung des Kropfes im Kanton Bern 1889 die dahin zielende Bemerkung unseres Geologen Baltzer enthalten ist, dass der Boden der Kropfgegenden besonders reich an organischen Bestandtheilen sei. Es ist auch fast allgemeine Ueberzeugung, dass diese Ursache durch das Trinkwasser zugeführt werde. Man findet dafür die mannichfachsten Stützen in der Literatur, und die Gründe, welche gegen diese Theorie angeführt werden, laufen alle nur darauf hinaus, dass wir bis jetzt weder an dem Grade der Trübung, noch am Geschmack, noch mit Hülfe der chemischen Analyse das Kropfwasser von dem gesunden unterscheiden können, dass an der einen Stelle das Kropfwasser das klare und wohlschmeckende ist, an der anderen umgekehrt, kurz, dass wir das Kropfgift noch nicht kennen. Ich möchte hier nur noch darauf hinweisen, dass aber wahrscheinlich der das Kropfgift erzeugende Organismus nicht selbst in unsern Körper eindringt, sondern nur sein Produkt, das Kropf-

Um die Bedeutung der beschriebenen Veränderungen für den Kretinismus zu würdigen, vergegenwärtigen wir uns zuerst des Gesammteindrucks, welchen ein Kretin auf uns macht. Ich kann denselben nicht besser wiedergeben, als mit der plastischen Schilderung von Klebs[1]). „Wer erinnert sich nicht des breiten, meist gutmüthig grinsenden Gesichts mit der plumpen, tief eingezogenen Nasenwurzel, den schmal geschlitzten Augenöffnungen, der niederen, von struppigem Haar umzogenen Stirn, des von wulstigen Lippen umrahmten breitgezogenen Mundes, der faltenreichen, hängenden Wangen. Ebenso charakteristisch ist der übrige Körper, ein kurzer, dicker, durchaus nicht immer kropfiger Hals, ein plumper vorn übergebeugter Rumpf, an dem scheinbar zu lange Arme hin und her schlottern, während die Beine beim Stehen gekrümmt, beim Gehen nachgeschleift werden. Man kann von ihnen sagen: geistig Kinder, körperlich Greise."

Wir finden also in diesem Bilde vereinigt neben den Störungen der höheren geistigen Functionen, welche dem Antlitze den charakteristischen Ausdruck verleihen, Veränderungen an Knochen und Weichtheilen. Unsere anatomischen Kenntnisse sind aber leider recht ungleich vertheilt. Zuverlässiges wissen wir eigentlich nur von den Knochen. Das mangelhafte Längenwachsthum, das an dem Lebenden sofort in die Augen fällt, beruht auf einer primären Abweichung des knorpelig vorgebildeten Skelets; der Knorpel wächst, wie aus den Verhältnissen an

gift. Denn es bedarf bekanntlich eines längeren Aufenthaltes in der Kropfgegend, um kröpfig zu werden. Von den zahllosen Alpenreisenden nimmt keiner einen Kropf mit nach Hause. Wie lange das Kropfgift einwirken muss, darüber hebe ich aus der Literatur die Angaben über Kropfbrunnen in der Lombardei und Frankreich hervor, welche von den Militärpflichtigen mit Erfolg benutzt werden sollen. Nach Lombroso (Ricerche sul cretinesimo in Lombardia. 1859. p. 16) wird der Zweck schon in 14 Tagen erreicht, nach Baillarger (a. a. O. S. 251) in einigen Monaten; nach Saint Lager (S. 109) genügt ein Aufenthalt von wenigen Wochen in einer Kropfgegend. Auch die unzweifelhafte Thatsache, dass Kröpfe bei Uebersiedlung in eine kropffreie Gegend kleiner werden und schwinden, lässt sich von diesem Gesichtspunkte aus am besten verstehen.

[1]) Archiv für experim. Pathologie und Pharmakologie. II. 72.

der Ossificationslinie sich ergiebt, nur wenig und langsam in die Länge und dem entsprechend erhält auch der bleibende Knochen eine kurze, gedrungene, plumpe Form. Frühzeitige Synostosen spielen hierbei keine Rolle; auch die Verkürzung der Schädelbasis ist durch die gleiche Abnormität bedingt und nicht durch Synostose der Basilarsynchondrose; findet man doch an Schädeln erwachsener Kretins letztere gelegentlich noch offen.

Die Weichtheile, besonders Haut und Unterhautbindegewebe scheinen hyperplastisch zu sein. Aber vielleicht liegt nur eine relative Hyperplasie vor: für die Zunge hält Klebs allerdings die Frage im Sinne einer absoluten Hyperplasie für entschieden; indess fehlen hier noch Wägungen und Messungen, deren exacte Ausführung auch nicht unbedeutenden Schwierigkeiten unterliegen dürfte.

Am bedauernswerthesten ist die Lücke in unsern Kentnissen über das Verhalten der Schilddrüse. Jedermann weiss, dass die Kretinen nur in den Centren der Kropfgegenden vorkommen; alle Kretinen sind durch einen plumpen, kurzen Hals ausgezeichnet; an manchen fällt auch sofort dessen knollig höckrige Form auf. Das hat zu der sehr allgemein verbreiteten Ansicht geführt, dass immer Struma vorhanden sei, und Viele sehen in dem Kropf den Mittelpunkt des ganzen Krankheitsbildes: Das Kropfgift erzeugt Struma und die Struma in der folgenden Generation den Kretinismus. „Le goître est le père du crétinisme.“ Sehen wir einmal zu, was einige der zuverlässigsten Beobachter und die officiellen Statistiker darüber berichten. Nach Maffei[1]) ist der Kropf weder ein beständiges noch pathognomonisches Symptom des Kretinismus und ein grosser Theil der Kretinenkröpfe ist Windkropf, Blähhals, d. h. Anschwellung des Bindegewebes um die Schilddrüse; zieht man diese Fälle ab, so bleibt nur eine bedeutend geringere Anzahl übrig, „als man sich vorzustellen geneigt finden dürfte“. Roesch[2]) findet den Kropf gerade in den höheren Graden des Kretinismus selten. Der Bericht der sardinischen Commission[3]) giebt an, das zwei Drittel

[1]) Der Kretinismus in den norischen Alpen. 1844. S. 173.

[2]) Untersuchungen über den Kretinismus in Würtemberg. 1844. S. 170.

[3]) Rapport de la commission créée par S. M. le roi de Sardaigne pour etudier le crétinisme. 1848. p. 22 u. 42.

der Kretinen Kropf und ein gutes Drittel davon einen recht voluminösen Kropf haben, bemerkt aber dabei, dass gerade in den besonders belasteten Thälern von Aosta und der Maurienne die wahren Kretinen selten Kröpfe besitzen. Auch nach Baillarger[1]) haben fünf Sechstel der Kretinen Kröpfe; aber in den höchsten Graden fehlt er häufig; es scheint sogar geradezu ein gegensätzliches Verhältniss zwischen den Graden von Kropf und Kretinismus zu existiren. Dem gegenüber hebt Saint Lager[2]) bis zu einem gewissen Grade mit vollem Recht das Unzuverlässige der Statistiker hervor, dass viele Kröpfe übersehen und in den eigentlichen Kropfgegenden nur die monströsesten Kröpfe beachtet würden; er ist daher der Ueberzeugung, dass die Kröpfe viel häufiger seien als die Zahlen besagen. Der pathologische Anatom wird wohl geneigt sein, sich dieser Ansicht anzuschliessen. Aber immerhin dürfen wir wohl als sicher annehmen, dass gerade bei den hochgradigen Kretinen die Kröpfe fehlen oder nur klein sind. Anatomische Untersuchungen über den Kropf der Kretinen fehlen fast vollständig. Die umfassenden histologischen Arbeiten über Struma von Wölfler und Gutknecht sind fast ausschliesslich an operirten Strumen angestellt, und darunter dürften wohl kaum welche von Kretinen stammen. Ich kenne über dieses Thema nur die neue Mittheilung von Hanau[3]), welcher in drei Fällen von Kretinismus verschieden hohen Grades die Thyreoiden erheblich kleiner fand als normal. Histologisch war fortschreitende Atrophie an ihnen nachzuweisen, so dass Hanau diese Verhältnisse mit der Schilddrüsenatrophie bei Myxödem in Parallele setzt und in ihr die Ursache des Kretinismus sucht. Bei dem Kretinen Grunder, den ich untersuchte, war die Schilddrüse nicht verkleinert, sondern vergrössert, wenn auch nur mässig, aber gleichmässig, ohne Knoten. Mikroskopisch bestand sie aus grossen Bläschen, mit einschichtigem, niedrigem Epithel, durch schmale Stromabalken von einander getrennt; viele erscheinen leer; nur eine Minderzahl ist von stark glänzendem Colloid vollständig ausgefüllt. Also ein Befund, demjenigen von Hanau entgegengesetzt.

[1]) a. a. O.

[2]) Études sur les causes du crétinisme et du goître endémique. 1867. p. 23.

Hier ist noch eine grosse Lücke auszufüllen. Die Hoffnung, welche Virchow vor 40 Jahren aussprach, dass die Sammlung der Kretinen in grossen Anstalten der wissenschaftlichen Forschung zu Gute kommen würde, hat sich leider nicht erfüllt. In Kretinengegenden erhält man nur zufällig Gelegenheit zu anatomischen Untersuchungen.

Wir sind in der Kenntniss des Kretinismus in diesen 4 Jahrzehnten kaum über Virchow hinausgekommen. Die Abnormität des Knochenwachsthums, wenn wir sie jetzt auch etwas anders auffassen, füllt immer noch den Rahmen des Kretinismus so vollständig aus, dass eine kürzlich erschienene Arbeit[1]) betitelt ist: „Ein Fall von Kretinismus, beruhend auf einer primären Hemmung des Knochenwachsthums", dass Klebs[2]) sogar von seiner früheren Auffassung abgeht und den Idiotismus nicht als nothwendig für den Kretinismus ansieht; denn man findet in Kretinengegenden nicht so selten Individuen von kretinistischem Wuchs, die aber nichts weniger als Idioten sind.

Wie mir scheint, haben die vorliegenden Untersuchungen eine wichtige Ergänzung unserer bisherigen Kenntnisse gebracht. Zum ersten Male ist eine Veränderung gerade in dem System nachgewiesen, welches nach der gang und gäben Auffassung des Kretinismus im Mittelpunkte des ganzen Krankheitsbildes steht, und die Identität dieser Veränderungen mit denen bei Kachexia thyreopriva, dürfte in Verbindung mit der Uebereinstimmung des Krankheitsbildes beider Zustände eine Gewähr dafür sein, dass dieselben nicht unwesentlich sind. Ich glaube daher schon jetzt die Bedeutung dieser Befunde nach zwei Richtungen hin erörtern zu dürfen, 1) für die schärfere Abgrenzung des Kretinismus gegenüber ähnlichen pathologischen Zuständen, sowie 2) für die Erklärung der functionellen Störungen des Nervensystems.

In erster Linie kämen in Betracht 1) der Idiotismus überhaupt, und 2) ähnliche Abnormitäten des Knochenwuchses.

Die Untersuchung von nicht kretinistischen Idioten wird vielleicht von besonderer Bedeutung gerade für die zweite Frage sein, in wie weit die bei den Kretinen vorhandenen functionellen

[1]) Ziegler's Beiträge. 9, 488.
[2]) Allgem. Pathologie. II. 346.

Störungen des Nervensystems von den Veränderungen der peripherischen Nerven in Abhängigkeit gebracht werden dürfen. Was dagegen die verwandten Zustände des Knochenwuchses anlangt, so möchte ich vor zu grossen Hoffnungen warnen. Nachdem Paltauf[1]) den Zwergwuchs in seinen allgemeinen Zügen und damit auch seine Verschiedenheit gegenüber dem Kretinismus festgestellt hat, käme nur noch die fötale Rachitis in Betracht. Finden sich aber die Veränderungen in den Nerven wohl schon beim neugebornen Kretin? Als Antwort darauf diene, dass nach Maffei, dem zuverlässigsten Beobachter auf diesem Gebiete, das neugeborne Kind kein Zeichen des Kretinismus darbietet; frühestens mit dem 4. oder 5. Monat lässt sich sein trauriges Schicksal erkennen, vielfach auch erst später, aber immer vor dem 4. Lebensjahre. Es wäre darnach recht wohl möglich, dass bei der Geburt noch gar nichts von jenen Nervenveränderungen vorhanden wäre. Ich habe an den Nerven eines 14monatlichen Mädchens (Engel Bertha † 1886 24. März Morgens 5 Uhr, Section 24. März Abends 4), das schon im äusseren Habitus, auch in der Gesichtsbildung durchaus den Charakter des Kretinismus darbot, vergeblich nach Veränderungen gesucht. Die Thyreoidea fehlte hier vollständig, wie nicht blos die makroskopische Präparation ergab, sondern auch die mikroskopische Untersuchung des Larynx und des oberen Theils der Trachea sammt Umgebung auf einer grossen Zahl von Stufenschnitten in Entfernungen von 0,1—0,2 mm. Wir sind nach Allem dem zur Zeit noch nicht im Stande, die Erscheinungen des Kretinismus in der einheitlichen Auffassung zu erklären, wie sie sich im Anschluss an unsere Erfahrungen über Kachexia thyreopriva und Myxödem darbietet. Es ist noch die Möglichkeit zu berücksichtigen, dass die Ursache des Kretinismus, die ja wohl auch in letzter Linie im Kropfgifte zu suchen ist, in gleicher Weise Knochen, Nerven, Schilddrüse und vielleicht die bindegewebigen Theile der Haut trifft, dass bald das eine, bald mehr das andere Organ leidet. Von diesem Gesichtspunkte aus wäre die Thatsache verständlich, dass auch bei Struma die gleichen Veränderungen in den Nerven auftreten wie bei Kretinis-

[1]) Der Zwergwuchs, Monographie. 1891.

mus, ich möchte sagen, dass in Kropfgegenden strumöse Veränderungen der Nerven ohne starke Veränderung der Schilddrüse vorkommen [1]).

Es ist eine alte Anschauung, dass die Einwirkung des Kropfgiftes auf den menschlichen Organismus sich nicht auf die Production der Struma beschränkt, dass die ganze Bevölkerung dar unter leidet. Schon Saussüre [2]) macht diese Beobachtung. Saint Lager [3]) findet in Kropfgegenden das geistige Leben der Bevölkerung gering, Baillarger [4]) spricht von Degeneration der ganzen Bevölkerung in Gegenden mit starkem Kretinismus, vom Zurückbleiben im Wachsthum vieler nicht kretinistischer Individuen, besonders in kröpfigen Familien. Von andern Autoren führe ich noch die Schilderung Bircher's [5]) an. „Geboren und auferzogen in einem Juradorf unweit Aarau, beobachtete ich schon in früher Jugend gewisse Unterschiede in der äusseren Erscheinung zwischen den Leuten meiner Umgebung und denjenigen vom rechten Aareufer. Wenn diese unser Dorf besuchten, was besonders zur Zeit der Weinlese geschah, so fiel es auf, dass sie nicht einen raschen, festen, sondern einen mehr schwankenden, schleppenden Gang hatten; dabei bemerkte man einen Unterschied in der Sprache, sie war weniger accentuirt und frisch, und das l wurde in mitten oder am Ende der Wörter weich gesprochen, mouillirt, z. B. Spitaou statt Spital, Mioûch statt Milch, faoûen für fallen. Dazu besassen Viele am Hals einen mehr oder weniger ausgebildeten Kropf. Das waren für uns die untrüglichen Zeichen eines Menschen vom jenseitigen Aareufer; diesen Unterschied

[1]) Ich sage dies mit Rücksicht auf die Fälle von Holschewnikoff und Arnold. Nach meiner Erfahrung genügen die 2, 3 üblichen Längsschnitte in die Schilddrüse, mit denen man sich meist begnügt, nicht, um die Abwesenheit von Strumaknoten zu beweisen. Kleine Knoten können immer noch in mehrfacher Zahl vorhanden sein; ihre Abwesenheit kann erst durch eine vollständige Zerstückelung des Organs festgestellt werden. Und die Anwesenheit auch nur eines kleinen Knotens würde beweisen, dass das Individuum unter dem Einflusse des Kropfgifts gestanden habe.

[2]) Voyages dans les Alpes. II. 389. 1786.

[3]) a. a. O. S. 39.

[4]) a. a. O. S. 42, 46, 50.

[5]) Der endemische Kropf. 1883. S. 23.

kann Jedermann constatiren, der Abends, wenn die Fabriken der Stadt sich entleeren, die heimkehrende Bevölkerung beobachtet. Links von der Aare sieht man viel mehr heitere, aufgeweckte Gesichter, rechts eine körperlich und geistig geringere Bevölkerung."

Das sind Anschauungen, die durchaus nicht unberechtigt sind. Oder es handelt sich eigentlich nicht um Ansichten, sondern um Feststellung von Thatsachen, die alle darauf hinauslaufen, dass die verschiedenen Störungen, welche in ihrer Gesammtheit den eigentlichen Kretinismus darstellen, in schwächerem Grade und namentlich in vereinzelter Weise auch in der andern Bevölkerung bei Individuen sich geltend machen, die im Uebrigen und namentlich in geistiger Beziehung durchaus normal ausgebildet sind. Eine ganz auffallende Erscheinung ist auch in Bern und Umgebung bei nicht Wenigen die schwer bewegliche Zunge, die eigenthümliche ganz dumpfe Aussprache des l, bei welchem die Zungenspitze einfach nach-oben möglichst weit hinten an den harten Gaumen anschlägt. Neben solchen motorischen Eigenthümlichkeiten, die schon in geringeren Graden bei Leuten gleicher Sprache ganz entschieden den Eindruck des Krankhaften machen, sind hier namentlich die Wachsthumsstörungen der Knochen zu erwähnen. Es giebt gar nicht selten Individuen, die, wie Klebs angiebt, durchaus den kretinistischen Körperbau, auch die charakteristische Einziehung der Nasenwurzel besitzen und geistig nichts weniger als Idioten sind. Virchow[1]) schildert solche vom Kerenzer Berg am Walensee, wo er Kretinen selbst nicht fand. Ja auch die Haut hat die eigenthümliche fahle Farbe der Kretinen und ist im Gesicht stark gefaltet, so dass dasselbe schon im jugendlichen Alter ein greisenhaftes Ansehen gewinnt. Die Uebereinstimmung im äusseren Habitus ist so auffallend, dass kaum Jemand an der Verwandtschaft dieser Zustände zweifeln wird. Ich rede zunächst von recht ausgesprochenen Fällen. Bei den geringeren Graden ist die Grenze nach dem Normalen sehr verschwommen; man wird nicht immer sagen können, was ist als Rasseneigenthümlichkeit, was als pathologisch aufzufassen. Es erscheint mir daher von

[1]) Dieses Archiv Bd. 94. S. 183.

grossem Interesse, dass derjenige Theil des Skelettes, der neben dem Schädel am genauesten nach allen Richtungen und bei den verschiedensten Völkern ausgemessen ist, das weibliche Becken in Bern häufig durch ungewöhnliche Kleinheit sich auszeichnet. Mein College P. Müller[1]) hat hierauf aufmerksam gemacht und diese Erscheinung auch mit Struma und Kretinismus in Zusammenhang gebracht[2]). Indessen ist trotz aller Arbeiten auch die Abnormität des Knochenwachsthums noch nicht vollständig aufgeklärt. Die frühzeitigen Synostosen haben jedenfalls keine durchgreifende Bedeutung. Es giebt sogar Fälle, in welchen die normalen Synostosen ausbleiben. Klebs hat auf einen Kretinenschädel der Berner Sammlung mit erhaltener Synchondrosis sphenooccipitalis hingewiesen; auch die Partes condyloideae sind hier mit dem Körper des Hinterhauptsbeines noch nicht durch Knochen vereinigt, was normalerweise im 3. und 4. Jahre erfolgt; der Kretin hatte ein Alter von 24 Jahren erreicht. Mit Rücksicht hierauf ist eine Beobachtung Nauwerk's[3]) von grossem Interesse. Er hatte Gelegenheit, ein Individuum zu seciren, bei welchem im 10. Lebensjahre die Schilddrüse entfernt worden war. Das Längenwachsthum war von da an sehr zurückgeblieben. Nauwerk fand nun nach dem im 28. Lebensjahr eingetretenen Tode am rechten Humerus den Epiphysenknorpel erhalten, ebenso am proximalen Ende des rechten Femur, wie am Trochanter. Mir wurde diese Mittheilung erst vor Kurzem bekannt. In unseren Fällen wurden die Knochen nicht nachgesehen; übrigens wäre wohl nur bei Bichsel etwas Aehnliches zu erwarten gewesen.

Der Kretin des Batignolles gehört vielleicht auch hierher. Ich citire ihn nach dem Neurologischen Centralblatt, 1882, 359 und 1883, 181. Derselbe, ohne erbliche Belastung, war bis zum 11. Monat so gut entwickelt, dass er schon allein ging; dann

[1]) Archiv für Gynäkologie. 16.

[2]) Es wird nicht allen Lesern dieser Zeilen bekannt sein, dass der berühmte Katzenraphael Mind, der Ende des vorigen und Anfang dieses Jahrhunderts hier in Bern und Umgebung lebte, körperlich vollständig den kretinistischen Habitus besass und, von seinem bedeutenden, aber doch auch sehr einseitigen Talent abgesehen, auch geistig sehr wenig entwickelt gewesen sein soll.

[3]) Mittheilungen aus der chirurgischen Klinik zu Tübingen. I. 440.

bekam er Convulsionen, die seitdem täglich während 3½ Jahren auftreten. Bei seinem Tode im 32. Jahre fand man an dem dolicho- und platycephalen Schädel keine Verkürzung der Basis, dünne Knochen, nicht durch Nähte sondern durch Knorpelgewebe vereinigt, die Basis nach einwärts gedrückt. Während des Lebens konnte kein Kropf nachgewiesen werden.

Wie man sieht, ist selbst an diesem Orte noch eine Lücke in unseren Kenntnissen. Paltauf[1]) sagt ausdrücklich, dass unter einer grossen Anzahl von Kretinenskeleten sich keines befinde, an dem die Epiphysenfugen offen wären. Vielleicht dass hier doch eine schmale Brücke zu dem Zwergwuchs hinüberführt, dessen Eigenthümlichkeiten Paltauf in seiner vortrefflichen Monographie so klar schildert und den er scharf von dem Kretinenwuchs getrennt wissen will.

Es wird aus dem Vorhergehenden klar geworden sein, in welchem Sinne ich einen Zusammenhang der von mir beschriebenen Nervenveränderungen mit Struma annehme. Es sind die letzten Ausläufer einer Degeneration, deren höchsten Grade in dem Kretinismus sich vereinigen. Von diesem Standpunkte aus könnte man die Veränderungen als strumöse bezeichnen. Dagegen will ich mich durchaus nicht mit gleicher Bestimmtheit für die oben auseinandergesetzte Art des Zusammenhanges aussprechen. Ich verkenne durchaus nicht die Berechtigung der Anschauung, nach welcher eine Veränderung der Schilddrüse die Ursache des Kretinismus ist. Wie einfach lässt sich auf diese Weise dessen Entstehung, dessen erstes Auftreten und seine Ausbildung erklären. Der neugeborne Kretin unterscheidet sich noch nicht von andern Kindern; erst nach dem 4., 5. Monat bis gegen das 4. Lebensjahr hin treten allmählich die Symptome auf, welche das spätere traurige Schicksal des Kindes andeuten: Zurückbleiben in der körperlichen und geistigen Entwickelung, Muskelschwäche, Trägheit, Unlust zu jeder Bewegung, Schlafsucht, Apathie, gleichbleibender Gesichtsausdruck, stupider Blick u. s. w. Mit dem 7.—8. Jahre ist das Bild des Kretinen vollendet. Und dies ist nicht Folge von Schädlichkeiten, die während des Lebens dauernd und sich immer wiederholend auf das Kind ein-

[1]) Zwergwuchs. 1891. S. 64.

wirken, sondern — das können wir als feststehend ansehen — die Schädlichkeiten müssen dasselbe in seiner fötalen Periode getroffen haben, mögen diese nun in Abnormitäten des Stoffwechsels der kröpfigen Eltern[1]) oder nur in dem Kropfgift bestehen, welches während der Schwangerschaft der mütterliche Organismus aufnimmt. Wie sehr empfiehlt sich nunmehr die Anschauung, dass dadurch die Schilddrüse getroffen wird und so dasjenige Organ erkrankt, dessen Wegfall noch den Erwachsenen zu einem Kretinen umwandeln kann. Seine fehlerhafte Construction würde nunmehr bei der weiteren Entwickelung immer mehr und mehr zur Geltung kommen, dauernd und immer von neuem auf die übrigen Organe einwirken.

Die Versuchung liegt nahe, sich die Frage vorzulegen, inwiefern die nachgewiesenen anatomischen Veränderungen der Nerven ihre functionellen Störungen bedingen. Würde nicht z. B. der schlürfende Gang der Kretinen, die schlotternden Arme, die schwer bewegliche Zunge in den eigenthümlichen Alterationen der Muskelnerven eine bessere gemeinsame Erklärung finden, als das erste dieser Symptome in einer flachen Gestaltung des Femurkopfes! Allein wie viel Muskeln habe ich untersucht? Zunge, Halsmuskeln, oberflächliche und tiefe, Muskeln des Kehlkopfes, auch einige Brust- und Bauchmuskeln. Die Muskeln des Rückens, der Extremitäten fehlen vollständig; und auch von den genannten sind die grösseren begreiflicherweise nicht in der gleichen Vollständigkeit untersucht wie die kleineren. Immerhin ist es vielleicht wichtig, dass ich bei gewissen Muskeln auf sehr zahlreichen Stufenschnitten immer negative Resultate erhielt, nämlich an denen des weichen Gaumens und Pharynx. An den wenigen Hautnerven habe ich nur an einem Stamm wenige Erkrankungen gefunden. Die Hautstücke nun gar, die ich den Leichen entnahm, waren viel zu klein, als dass man auf das negative Ergebniss irgend einen Werth legen könnte. Besonders mahnen mich meine Erfahrungen am Sympathicus, das Ungenügende des von mir beigebrachten Materials und damit auch zugleich das Zeitraubende und Schwierige dieser Untersuchungen hervorzuheben. Nachdem ich schon sicherlich weit über

[1]) Der Kropf der Eltern wird von Klebs für viele Fälle geleugnet.

tausend Schnitte von dem Hals- und Brusttheil durchgesehen hatte, gelang es mir erst ganz kurz vor Abschluss dieser Arbeit, das eine stark veränderte oben beschriebene Stück aufzufinden. An den Nervenstämmen sind die Heerde so eigenthümlich gruppenweise vertheilt, dass man sie auf 10—20 cm Länge untersuchen kann, ohne einen einzigen Heerd zu begegnen. Es ist daher das negative Ergebniss der Untersuchung mit grosser Vorsicht aufzunehmen. Nur Einen Nerven möchte ich erwähnen, bei dem ich trotz der sorgfältigsten Untersuchung, trotz einer grossen Zahl von Schnitten niemals eine Erkankung fand, den Stamm des Vagus. Das ist der einzige Nerv, bei dem ich vermuthen möchte, dass das negative Ergebniss meiner Untersuchung dem wirklichen Sachverhalt entspricht. Weniger sicher kann ich das für den Phrenicus, die Schleimhautnerven der Zunge und den Lingualis behaupten.

Es ist daher zur Zeit noch unmöglich, irgend etwas Gesetzmässiges über die topographische Vertheilung zu sagen.

Und wie verhält es sich mit der anatomischen Grundlage der tetanischen Erscheinungen beim Hunde? Ich verweise auf die Untersuchungen von Kopp, welcher 4 Tage nach der Operation nur so wenig endoneurale Veränderungen fand, dass er sie in diesem Sinne nicht verwerthen zu können glaubte. Noch haben dazu die Physiologen Schiff und Horsley[1]) die Nervenstämme durchschnitten und danach die Krämpfe ausbleiben gesehen; ihre Ursache ist darnach im Centralorgan zu suchen. Das sollte aber doch nicht abhalten, bei operativer und namentlich auch bei spontaner Tetanie des Menschen die Muskelnerven nachzusehen.

Bei der Kachexia thyreopriva kann auch noch die Beschaffenheit der Muskeln herangezogen werden. Nauwerk fand in dem oben erwähnten Falle die Muskeln sehr blass, von fast grauer Farbe. Ganz ebenso waren sie in den zwei Fällen, die ich secirte. Bei Küpfer waren die Muskeln noch besonders dick und gewulstet, was namentlich an den tiefen Halsmuskeln auffiel; ihre Farbe war sehr blass, fast graugelb, mit leicht röthlichem Ton, stark transparent. Die Intercostalmuskeln sprangen

[1]) Internationale Beiträge. I. 396.

stark nach innen zu vor. Alle Muskeln hatten dieses Aussehen; auch die Zunge und die Pharynxmuskeln waren sehr blass. Die Muskeln von Mühlemann waren etwas dunkler aber immer noch gegen die Norm sehr blass, alle Muskeln die blossgelegt wurden, an Vorder- und Rückenfläche, an Hals und Extremitäten, in den Körperhöhlen, das Zwerchfell mit eingeschlossen. Indessen sah man hier schon mit blossem Auge ein leichtes Oedem des inter- und intramusculären Bindegewebes. Ebenso war auch der Herzmuskel bei Küpfer in hohem Grade, bei Mühlemann in geringerem Grade blass, leicht trübe. An den Muskeln von Grunder wurde keine besondere Färbung bemerkt. Noch stärker war dies der Fall bei dem oben erwähnten 14monatlichen Mädchen ohne Schilddrüse; die Farbe war überall, auch am Herzen, weissgelblich, die Wulstung der Muskelbäuche ganz ausserordentlich; die kleine Leiche glich einem stämmigen Athleten, dessen Muskeln im Zustande stärkster Contraction sich befinden. Arnold[1]) hat über einen Fall berichtet, welcher der erste und bis jetzt einzige dieser Art ist. Hinsichtlich der Intensität der Färbung oder vielmehr des Mangels der Farbe scheint derselbe dem des 14monatlichen Mädchens gleich zu stehen; doch fehlt die auffallende Wulstung. Die Muskeln gehörten der Leiche einer 38jährigen kräftigen Frau an, die nach Entfernung eines Ovarialkystoms ganz plötzlich gestorben war, ohne vorher über Müdigkeit oder Muskelschwäche geklagt zu haben. Die Schilddrüse wird nicht erwähnt.

Der mikroskopische Befund ist in meinen Fällen insofern übereinstimmend mit denjenigen Arnold's, als die Querstreifen sehr deutlich waren, bei Küpfer auch die Längsstreifen; die Kerne waren vorzugsweise an das Sarkolem angelagert, sprangen aber sehr häufig in die contractile Substanz vor und an einigen besonders breiten Fasern des schilddrüsenlosen Kindes waren auch vereinzelte Kerne im Centrum; auch bei Küpfer konnte man solche Kerne beobachten, die im Muskelbündel, in einer seiner Oberfläche genäherten Spalte lagen.

Eigenthümlich war der Befund an einzelnen Muskelquerschnitten von Engel. Die einzelnen Bündel hatten hier kein

[1]) Ueber das Vorkommen heller Muskeln beim Menschen. 1886.

homogenes Aussehen, wie die übrigen Muskeln in diesen Fällen, sondern zahlreiche Spalten durchsetzten sie, so dass im ausgesprochensten Falle der ganze Querschnitt in 60—80 und mehr kleine polyedrische Felder zerfiel, von denen die kleinsten die Cohnheim'schen Felder, die grösseren aber Gruppen von solchen darzustellen schienen. Auch bei Küpfer fanden sich vielfach centrale, schmale, sich verästelnde Spalten. Ausserdem fanden sich bei Engel bei der frischen Untersuchung überall feinste Fetttröpfchen, ganz gleichmässig in weiten Abständen. Die Breite der Muskelbündel betrug hier im Pectoralis durchschnittlich 0,02—0,03 mm, die breitesten maassen 0,04 mm. Wir haben also hier eine ganz eigenthümliche Erscheinung, die nach dem makroskopischen Aussehen in einem Mangel des Muskelfarbstoffes beruht, bei Engel und Küpfer scheint noch eine gleichsam ödematöse Durchtränkung der contractilen Substanz dazuzukommen.

Ich gehe nicht weiter hierauf ein. Gerade Arnold's Fall zeigt, wie vorsichtig man bei dem Versuch sein muss, aus dem anatomischen Befunde physiologische Schlüsse zu ziehen. Hinsichtlich des Vorkommens heller und dunkler Muskeln bei Thieren und Menschen, wie es namentlich von Ranvier und Grützner festgestellt wurde, verweise ich auf die Arbeit Arnold's.

Die ätiologischen Verhältnisse derjenigen Fälle, von denen ich ausging, habe ich kaum berührt. Nur noch wenige Worte über dieses Thema, über ihre thyreogene Natur, oder vielmehr über einige Versuche, diesen Zusammenhang verständlich zu machen. Das grosse, von Klinikern und Physiologen seit einem Jahrzehnt erörterte Räthsel, dass die Thyreoidectomie und Atrophie oder Aplasie der Schilddrüse in gleicher Weise auf den Organismus zurückwirkt, wie die Ursache des Kropfes und Kretinismus, welche in erster Linie eine Hyperplasie, also scheinbar eine Functionssteigerung dieses Organs veranlasst, dieses wird durch die Ergebnisse meiner Untersuchungen nur bestätigt, aber nicht gelöst. Wird man jetzt noch versuchen, die Kachexie auf Reizung der Halsnerven zurückzuführen, oder sie überhaupt zu leugnen[1])? Welche Schädlichkeit aber, welche Veränderung des

[1]) Für die in Bern operirten Thiere könnte man daran denken, dass hier vielleicht Kropfwasser bei der Erzeugung der Kachexie mit im Spiele

Stoffwechsels alle die auf Nerven, Knochen, Haut und Muskeln sich beziehenden Erscheinungen bedingt, das ist wohl kaum Gegenstand der anatomischen Untersuchung. Nur in einer Beziehung kann der Anatom hier einen Beitrag liefern, er betrifft den Uebergang von Secretionsprodukten der Schilddrüse in die Circulation. Nach Biondi[1]) geht der Inhalt der Schilddrüsenbläschen nach Atrophie der Wand in die Lymphgefässe über. Langendorff[2]) findet ebenfalls bei Hund und Kalb in den Lymphgefässen des Stromas Colloid; durch Rückbildung der Epithelien entsteht die Communication der Schilddrüsenbläschen mit den Lymphspalten. Gutknecht[3]) schildert in der Struma die colloide Umwandelung des Blutes im Inneren von Gefässen mit normaler oder auch colloid degenerirter Wand. Gar nicht selten finde ich in der Kapsel von Strumaknoten weite, schmale und lange Gefässlumina, ganz mit blassem Colloid gefüllt, die Wand dabei normal; es sind vielleicht Lymphgefässe oder auch sehr dünnwandige Venen. Die normale Thyreoidea scheint sich darnach ganz ebenso zu verhalten wie die Struma, während sonst die Adenome als nicht functionirend angesehen werden können. Ob dies nun für die Kachexie von Bedeutung ist, und in welcher Weise, können wir zur Zeit gar nicht sagen. Scheint es ja nach den höchst interessanten Versuchen von Breisacher[4]), dass die Schädlichkeit fast direct mit der Nahrung eingeführt wird.

Bei den Versuchen Horsley's an Affen konnte Halliburton[5]) in dem Frühstadium eine Zunahme des Mucins nachweisen; sowie der kretinische Zustand eingetreten ist, fehlt aber derselbe. Darauf gründet sich die Ansicht, dass nach Wegfall der Schilddrüse die Muttersubstanz des Colloids in Form von Mucin in die Gewebe abgelagert werde.

wäre. Da indessen in Wien, Berlin und London ganz die gleichen Resultate erhalten werden, so kann man wohl diese Möglichkeit ausschliessen.

[1]) Jahresberichte für 1888.

[2]) Archiv für Anatomie und Physiologie. Abtheilung für Physiologie. 1889. 219.

[3]) Dieses Archiv Bd. 99. S. 423.

[4]) Archiv für Anatomie und Physiologie. Physiol. Abtheilung. 1890. 509.

[5]) Report on Myxoedema 1888 und in: Internationale Beiträge zur wissenschaftlichen Medicin. 1891.

In dem von mir untersuchten Material fand sich niemals Mucin in vermehrter Menge, soweit die blaue Färbung durch Hämatoxylin dasselbe nachzuweisen im Stande ist. Die neue Hoyer'sche Färbung mit Thionin ergab mir überhaupt, auch z. B. an den mucinösen Massen der Glandula subling. negative Resultate, was wohl auf die Conservirungsart zurückzuführen ist. Mit Ausnahme gerade der Nerven habe ich nirgends in Haut, Unterhautgewebe, Muskeln Mucin gefunden. Auch makroskopisch konnte ich nur bei Mühlemann etwas gallertig-schleimig aussehendes Fettgewebe in der Umgebung des oberen Brustsympathicus auffinden; indessen Essigsäure ergab keine Reaction. Ich finde daher keine Berechtigung, meine Fälle mit dem Namen des operativen Myxödems zu schmücken. Mucin lässt sich durch Hämatoxylin nur manchmal in den Nerven nachweisen, besonders in den Nervenstämmen, nur selten in den Muskelnerven; einmal fand ich es auch in einer Muskelknospe. Es ist dabei nothwendig, das Celloidin aufzulösen, da dasselbe nicht selten eine leicht blaue ganz diffuse Farbe annimmt. Schon bei schwacher Vergrösserung sieht man in manchen oder auch in allen Bündeln eines Nervenquerschnittes einen schmalen hell- oder dunkelblauen Saum an der Innenfläche des Perineuriums, der sich auch zwischen die benachbarten Nervenfasern hinein erstreckt. Er findet sich immer an einer und derselben Seite sowohl in allen Bündeln wie in allen Querschnitten des gleichen Nerven, wohl in Folge einer Senkung während der Erhärtung. Perineurium, Endoneurium, Nervenfasern sehen im Uebrigen gerade so aus, wie an den nicht blau gefärbten Stellen. Die blaue Farbe haftet an der sonst structurlosen Masse in den Spalten; die darin verlaufenden Fibrillen sind eosinroth; am Rande der Stelle aber sieht man an ihnen öfters einen schmalen blauen Saum. Nicht selten sind auch deutliche körnige Niederschläge vorhanden. An Vergleichspräparaten von Nerven anderer, auch nicht kröpfiger Individuen fand sich das Gleiche, wenn auch nicht constant. Ich habe daher die Angelegenheit vorläufig nicht weiter verfolgt.

In der ausgebildeten Kachexie spielt also das Mucin keine Rolle. Aber wohl möglich, dass dies in einem früheren Stadium der Fall ist, wie Horsley meint, welcher ein erstes neurotisches,

ein zweites myxoödematöses und ein drittes kretinistisches unterscheidet; in dem letzteren könnte man viel eher von einem ödematösen Zustand reden. Indessen dürfen die endoneuralen Wucherungen, die Veränderungen an den Knochen bei dem Versuch, schon jetzt die Kachexie theoretisch zu erklären, nicht ausser Acht gelassen werden.

Belege.

Ueber das Material, das den vorstehenden Untersuchungen zu Grunde liegt, haben diese selbst schon Auskunft gegeben, soweit ich glaube, beachtenswerthe Thatsachen gefunden zu haben. Es erübrigt noch, ganz kurz dasselbe für die einzelnen Fälle zusammenzustellen, wobei ich die anderen noch nicht erwähnten Organe berücksichtigen werde.

Doch vorher einige Worte über die Untersuchungsmethoden. Wie ich schon im Anfang hervorhob, ist fast ganz gleichmässig die Müller'sche Flüssigkeit mit häufigem Wechsel im Beginn und nachher Spiritus zur Erhärtung angewandt worden. Von den Einbettungsmassen habe ich fast ausschliesslich Celloidin benutzt, schon deshalb, um in der Wahl der Färbungen nicht gehindert zu sein. Nur einige Nervenstücke, die in Osmiumsäure conservirt waren, wurden in Paraffin geschnitten. Die Schnitte wurden mit dem grossen Thoma'schen Mikrotome gemacht. Als Aufhellungsmittel diente vorwiegend Oleum origani, da bei Benutzung des Nelkenöls in Folge der Auflösung des Celloidins die Nervenbündel sich noch beim Auflegen des Deckgläschens leicht verschieben.

Von den Färbungsmethoden ist natürlich die Weigert'sche Markscheidenfärbung in erster Linie zu nennen. An den Nervenfasern wurden allerdings keine Veränderungen gefunden. Aber die endoneuralen Erkrankungen, die Erweiterung der Lymphspalten treten schon bei schwacher Vergrösserung so deutlich hervor, wie bei keiner anderen Färbung, und auch die Einzelheiten im histologischen Bau sind noch zu erkennen, wenn auch nicht so scharf, dass andere Färbungen überflüssig wären. Für die Untersuchung der Muskelnerven aber ist die Weigert'sche Methode deshalb ganz unentbehrlich, weil es sich in erster Linie um Auffindung der Nervenbündel handelt. Jede andere Methode ist hierfür zu zeitraubend und für die feineren Bündel auch unzuverlässig. Ich habe daher hier vorwiegend die obige Methode angewandt, und nur in wenigen Fällen auch noch andere, nachdem in einem angeschnittenen Block veränderte Nervenbündel nachgewiesen waren.

Die Pal'sche Methode hat vor der Weigert'schen die Möglichkeit voraus, dass neben den Markscheiden auch die Kerne durch eine andere Farbe deutlich gemacht werden können, während ihr Nachtheil, dass feine Nervenfasern nicht mit gleicher Sicherheit gefärbt werden, hier nicht in Betracht kommt. Wendet man zur Nachfärbung Hämatoxylin-Eosin an, so kann man gelegentlich recht schöne Präparate erhalten, an welchen die Kerne einen

anderen Farbenton haben, als die Markscheiden. Indessen war es nicht nöthig, diese complicirte Färbung öfter anzuwenden.

Neben der Weigert'schen Färbung genügten die Hämatoxylin-Eosinfärbung und diejenige von Merkel. Die erstere hat den Vorzug der Schnelligkeit und einer grossen Gleichmässigkeit des Erfolges. Bei starker Eosingrundfärbung tritt auch der Axencylinder durch hellrothe Farbe deutlich hervor. Dazu kommt gerade für unseren Zweck als weiterer Vortheil die Empfänglichkeit des Mucins für die Hämatoxylinfarbe.

Die Merkel'sche Färbung mit Borax-Indigcarmin und Boraxcarmin ist bekanntlich von Flesch für die Untersuchung des Nervensystems empfohlen worden. Die Schnitte bleiben 20 Minuten in der frisch bereiteten Mischung und kommen dann in concentrirte Oxalsäure, doch fand ich, dass bei gleich langem Verweilen in dieser Säure, wie es Vorschrift ist, die Schnitte zu stark entfärbt werden. Eine 5 Minuten lange und selbst kürzere Einwirkung der Säure genügt vollständig. Recht zweckmässig war es, die Schnitte recht lange, bis zu 24 Stunden in Alkohol liegen zu lassen, in welchem sie noch viel blaue und rothe Farbe abgeben und namentlich das Celloidin ganz farblos wird. Man erhält manchmal sehr schöne, geradezu bestechende Bilder, der Axencylinder ist dann schön hellroth, die Markscheide besteht aus concentrischen, feinen, schön blaugrün gefärbten Linien, die manchmal dem Axencylinder dicht anliegen und ihn etwas verdecken; Fasern und Lamellen des Endo- und Perineuriums sind roth, das Bindegewebsbündel des Epineuriums dagegen blau. Dazu kommt die stark rothe Farbe der Kerne und die grüne der rothen Blutkörper, so dass also alle Gewebsbestandtheile sich schön von einander abheben. Aber diese Resultate sind leider nicht constant; man kann, wie schon frühere Forscher hervorheben, die Farbe mehr nach blau oder roth hin abtönen, so auch Peri- und Endoneurium blau erhalten; nach meinen Erfahrungen erfolgt dies leider häufig, ohne dass in der Methode irgend etwas geändert war und diese Abtönung in meiner Absicht gelegen hätte.

Ausserdem wurden noch Boraxcarmin, Alauncarmin zur Kernfärbung sowohl an Schnitten wie an Stücken benutzt, mit besonderem Erfolg ein starker Alauncarmin zur Stückfärbung. Das Ehrlich-Biondi'sche Gemisch ergab kein schönes Resultat. Die Herxheimer'sche Färbung für elastische Fasern liess mich im Stich; wenigstens erhielt ich innerhalb der Nerven niemals irgendwelche elastische Elemente zu Gesicht.

So kann ich als die drei hauptsächlich angewandten Methoden bezeichnen: 1) Weigert'sche Methode zum Aufsuchen der Erkrankungen, 2) Hämatoxylin-Eosin zum genaueren histologischen Studium, 3) Alauncarmin zur Ganzfärbung. In letzterem Fall wurde dem aufhellenden Origanumöl noch etwas Eosin in Alkohol zugefügt; gegen die rothe Grundfarbe stechen die mehr dunkelvioletten Kerne schön ab.

Nur von dem Falle Küpfer waren einige Stücke des Medianus und Ischiadicus in Osmiumsäure gehärtet worden. Doch waren nur die alleroberflächlichsten Bündel und selbst diese nicht immer in ihrer ganzen Dicke ge-

schwärzt, während die Fettzellen des Epineuriums überall die Osmiumreaction zeigten. Das compacte Bündel der Nervenfasern war von dem Perineurium durch eine weite Spalte getrennt, die am breitesten überall da war, wo die Markscheiden schwarz waren; doch auch an den central gelegenen Bündeln mit durchaus farblosen Markscheiden waren noch solche Spalten vorhanden. Ich halte dieselben für Schrumpfungserscheinungen. Auch die Linien der concentrischen Heerde waren zackig, gefaltet, und ebenso auch die Contouren der Blasenzellen.

1. Fall Bichsel.

Die Ausbeute an Veränderungen der Nerven war hier am grössten. Hier fanden sich in dem N. ischiadicus die höchsten Grade, wie ich sie an keinem anderen Nerven gesehen habe.

Von Nervenstämmen wurden untersucht: N. ischiadicus, Cruralis, Vagus und Recurrens, Medianus, Plexus brachialis und Sympathicus, Halstheil, sowie oberer Dorsaltheil, die Extremitätennerven nur in etwa 5 cm langen Stücken, Vagus, Recurrens, sowie Sympathicus in grösserer Länge, sowie sie bei möglichst ausgiebiger Herausnahme der Halsorgane mitgenommen werden; ferner die Hirnnerven.

Die Untersuchung geschah an einer grossen Zahl von Schnitten, namentlich auch Stufenschnitten. Höchst auffallend ist, dass nur der Ischiadicus und dieser so ausserordentlich hochgradig verändert war; an den übrigen genannten Nerven fand sich nichts; indessen könnten sehr geringe Veränderungen übersehen worden sein.

Ferner kamen zur Untersuchung: Nerven aus der Haut der Achselhöhle, meist aus marklosen Fasern bestehend, in der Tiefe der Cutis gelegen; Nerven der Glandula submaxillaris, welche mit vorwiegend marklosen und einigen markhaltigen Fasern neben dem Ausführungsgange gelegen waren; die Nerven des Herzmuskels, neben der Arteria coronaria in der vorderen Längsfurche gelegen. Alle diese waren normal.

Sehr ausgiebig waren dagegen die Muskelnerven verändert. Sternocleidomastoideus: fast sämmtliche, quer oder längs getroffene Nerven zeigen einen sehr lockeren Bau, die Nervenfasern um das Einfache und Doppelte ihrer eigenen Breite von einander entfernt, in den Spalten feine Fasern und an breiteren Stellen Blasenzellen.

Dieses wiederholt sich in wechselnder Intensität an Nerven des Genioglossus, des Geniohyoideus, Thyreoarytenoideus sup. und inf. (hier besonders stark), der Zunge, ferner an vielen anderen Stücken der Halsmuskeln. Hinsichtlich dieser will ich bemerken, dass ich in allen Fällen die Halsmuskeln sammt Zunge, Gaumen, Pharynx, Oesophagus, Larynx, Trachea in grosse Blöcke schnitt, nachdem ich einige Muskeln wie Sternocleidomastoideus, omohyoideus u. s. w. zum Behuf von besonders genauem Studium ganz oder theilweise herausgelöst hatte. Die Schnittfläche der Blöcke war sehr verschieden gross, ging auf 10 qcm hinauf und mehr. Ist das Celloidin gut eingedrungen — wozu es nur einer längeren Zeit, 2—4 Monate und mehr

bedarf, – so lassen sich umfangreiche Schnitte von 0,04 mm Dicke und weniger, selbst von 0,02 mm erhalten. An den grösseren Blöcken ist auch noch die topographische Orientirung möglich, soweit nicht die Narbenbildung an der Operationsstelle dieselbe gestört hat.

Von den Hirnnerven wurden alle untersucht, aber nur die intracraniellen Theile.

Haut aus der Achselhöhle. Die einzige Abnormität, die zu sehen ist, betrifft den unteren Theil der Haarbälge; derselbe ist stark verbreitert und sendet nach der Seite und nach der Tiefe hin zahlreiche Ausläufer oder Zapfen aus, von der Breite von etwa 4—8 Zellen und etwa 2—4fach länger als breit, von geradem und gebogenem Verlauf. Die Talgdrüsen waren zum grössten Theil normal, zum kleineren Theil erschienen sie sehr weit und ihr Epithel auf einen schmalen kernhaltigen Protoplasmasaum reducirt; im Lumen fanden sich körnige Massen; vielleicht handelt es sich nur um eine postmortale Zerstörung ihres Epithels.

Mucingerinnung konnte ich nicht erkennen; nirgends sah man weder in Corium noch im Panniculus bei Hämatoxylinfärbung blaue Körnchen oder diffuse blaue Färbung; überall war das Bindegewebe schön eosinroth.

In der Tiefe der Cutis wurden an mehreren Schnitten einzelne kleine Nervenbündel von 0,05 mm Durchmesser bei Färbung nach Weigert erkannt; sie enthielten vorzugsweise marklose und eine geringe Anzahl markhaltiger Fasern; aber Veränderungen, lockerer Bau, heerdförmige Erkrankungen waren nicht zu erkennen. Im Uebrigen waren im Corium die Blutgefässe deutlich, die Lymphgefässe etwas schwer zu sehen; nirgends war besonderer Kernreichthum zu erkennen.

Glandula submaxillaris. Nur eine Minderzahl von Acini, meist in kleinen Gruppen zusammenliegend, sind gross, haben hellen, durch Hämatoxylin blau gefärbten, also mucinhaltigen Inhalt, dem Ausführungsgang gegenüber im Grunde den Gianuzzi'schen Halbmond von zwei- bis zwei und einhalbfacher Kerndicke, welcher nach Innen zu ohne jede scharfe Abgrenzung in den ganz strukturlosen, hellen, blauen Inhalt übergeht, der hie und da durch feine glänzende Linien in einzelne Kegel mit abgerundeter Spitze zerfällt. Die übrigen Acini sind klein, haben ein eosinrothes blasskörniges Protoplasma, in dem die gleichen Kerne wie in dem Halbmond liegen; in den kleinsten derselben ist oft kein deutliches Lumen sichtbar.

Herz. In den Muskelfasern finden sich hier eine oder mehrere unregelmässig gestaltete Lücken. Die Nerven in der vorderen Längsfurche, aus meist marklosen und einer Minderzahl von markhaltigen Fasern bestehend, sind normal. Nicht gut conservirt.

Halslymphdrüsen, Lungen stark tuberculös.

Leber: in den kleineren Glisson'schen Scheiden eine leichte Infiltration mit einkernigen Lymphkörpern, die auch zwischen die benachbarten Leberzellen sich erstrecken und Gruppen von 2—4 derselben umgeben.

Milz. Follikel deutlich, Pulpe stark mit rothen Blutkörpern durchsetzt; die venösen Capillaren weit, leicht zu erkennen.

Niere scheint normal zu sein, nicht gut conservirt.

Ovarien sehr gross, 3 cm hoch, 2 cm dick, mit platter Oberfläche, Rindenstroma normal, darin viel kleine Primitivfollikel mit Ei und den dicht anliegenden Zellen der Membrana granulosa. Ferner auch viele grosse Follikel bis 5 mm Durchmesser.

Rest der Schilddrüse. An der hinteren Wand der Trachea, etwas seitlich gelegen, finden sich 2 Felder, die Reste der Schilddrüse darstellen. Das eine, kleinere, mit Durchmessern von 2½ und 1½ mm, dicht an dem Perichondrium des Trachealknorpels und demselben parallel gelagert, das andere grössere, mit Durchmessern von 3½ und 5 mm, nach hinten zu gelegen, von jenem durch einen 1 mm breiten bindegewebigen Streifen getrennt.

Das grössere besteht aus 3 Drüsenläppchen, einem grösseren, welches zwei Drittel des ganzen Feldes einnimmt, und an allen Seiten durch eine concentrisch fasrige Kapsel gut abgegrenzt ist, und zwei kleineren, welche von Halbmondform einer Seite des ersteren anliegen. Das eine derselben hängt an mehreren Schnitten mit dem grösseren zusammen und hat mit ihm den gleichen Bau. Das andere sieht dagegen bei schwacher Vergrösserung mehr wie ein Kernhaufen aus und es schliesst sich, in der Umgebung hineinreichend, eine nur ganz verwaschen begrenzte kernreiche Partie an, mit einigen Gebilden, die bei schwacher Vergrösserung an Schilddrüsenbläschen erinnern.

Die beiden ersten Felder zeichnen sich schon bei schwacher Vergrösserung durch ihren alveolären Bau und durch die Anwesenheit von Colloid in den meisten grösseren Alveolen aus; nur wenige derselben sind leer. Es sind etwas über 20 solcher colloidhaltigen Alveolen in einem Schnitt sichtbar. Die bindegewebigen Septa sind breiter als normal und ziemlich reich an kleineren ovalen und runden Kernen, sowie besonders an bluthaltigen Capillaren. Eine Membrana propria ist nicht angedeutet; die Begrenzung der Alveolen ist nicht ganz so scharf wie normal. Die grösseren Alveolen haben einen Durchmesser bis 0,12 mm, die meisten von 0,04 mm. Die oft mit Buckeln versehene Colloidmasse ist ganz strukturlos und zeigt gewöhnlichen mittleren Glanz. Das Epithel ist sehr dünn oder besteht aus dickeren, cubischen Zellen von ungleicher Grösse und namentlich Dicke, so dass die Innenfläche des Epithels sehr uneben ist und zahlreiche Höcker und Einbuchtungen zeigt.

Eine Minderzahl von Bläschen haben ein besonderes Aussehen. Sie fallen auf durch den geringen Inhalt an Colloid, das nur einen kleinen Theil des Lumens ausfüllt und in der Mitte von Schollen liegt, die in Grösse und Form ganz Epithelzellen entsprechen. Ihr Epithel ist sehr unregelmässig gestaltet hinsichtlich Form, Grösse und Lagerung der Zellen, wie Grösse der Kerne. Am auffallendsten sind sehr grosse, ovale Kerne, bis 0,03 — 0,02 mm Durchmesser, während die Mehrzahl kleiner ist, rund, mit 0,008 — 0,01 mm Durchmesser, doch mit allen Zwischenformen in den Dimensionen zu den grossen. Die grösseren sind durchschnittlich dunkler

gefärbt, manche ganz gleichmässig dunkel schwarzblau, so dass sie im Inneren nichts erkennen lassen; die meisten sind etwas blasser und enthalten zum Theil ein centrales kleines, fast punktförmiges dunkles Kernkörperchen, sehen im Uebrigen aber noch ganz homogen aus.

Nicht alle Zellen haben körniges Protoplasma, das mit Eosin sich roth färbt; manche sind ganz aufgehellt, sehen wie grosse Blasen aus, aber ihre Grenzen sind deutlich. Oder das Protoplasma enthält zahlreiche scharf begrenzte grosse Vacuolen. Die Grösse der Zelle wechselt mit der des Kerns. Diese Zellen bilden nun entweder einen einschichtigen Belag auf der Wand, oder sie füllen locker liegend das Lumen aus. Da nun einige derselben schönes körniges Protoplasma haben, andere im Inneren ganz hell sind und wieder andere grosse Vacuolen enthalten, so wird das Bild sehr wechselvoll, und in manchen Fällen ist es unmöglich, festzustellen, ob eine helle runde Lücke dem Lumen der Alveole entspricht oder nur eine intracelluläre Vacuole darstellt.

Die Kerne gehen bis zur Grösse der Stromakerne herab, und da letztere auch bald heller, bald dunkler und immer gleichmässig gefärbt sind, so ist die Unterscheidung öfters schwierig. Hie und da sieht man noch kleinere Kügelchen, die fast an Kerndetritus erinnern.

Die kleineren Alveolen erscheinen nur als Haufen von 6—8 Zellen.

Das dritte und kleinste Feld hat gar keine scharfe Begrenzung; es enthält dicht gelagerte, runde, gleichmässig gefärbte Kerne, die den mittelgrossen der beiden ersten Felder gleichen. Sie sind von körnigem Protoplasma umgeben, meist nur in geringer Menge; selten findet sich eine grosse unregelmässige eckige Zelle mit excentrisch gelegenem Kern. Die Anordnung der Zellen ist schwer zu erkennen; sie bilden Haufen, die aber vom Stroma sich nicht recht abgrenzen; hie und da liegen mitten zwischen den Zellen injicirte Blutcapillaren. Nur wenige Alveolen mit leerem Lumen sind vorhanden.

Daran schliessen sich im angrenzenden Bindegewebe noch weniger scharf abgegrenzte Haufen ähnlicher, namentlich recht grosser Kerne, so dass an ihrer Bedeutung als Epithelkerne kein Zweifel ist. Auch eine grosse Alveole mit mehrschichtigem Epithelbelag ist zu erkennen.

Ferner finden sich noch die gleichen Kerne, durch Grösse und Form von den kleinen länglichen des Stromas zu unterscheiden, in der weiteren Umgebung zerstreut, nicht in Gruppen zusammenstehend.

Es wurde hier neben Hämatoxylin-Eosin auch die Merkel'sche Doppelfärbung angewandt, die Kerne waren dabei roth, alles Uebrige ziemlich gleichmässig blau, so dass die Differenzirung gegenüber der ersteren Färbung recht unvollkommen war.

2. Küpfer.

Von Hirnnerven wurden untersucht: Olfactorius sin., Facialis, Acusticus, Glossopharyngeus dexter nach Erhärtung in Osmiumsäure, Ganzfärbung in Alauncarmin, Einbettung in Paraffin auf Quer- und Längsschnitten; ferner

Opticus, Oculomotorius, Trigeminus dexter und Glossopharyngeus sinister, sowie ein Ganglion Gasseri nach Erhärtung in Müller'scher Flüssigkeit an Celloidinschnitten, die nach Weigert und mit Hämatoxylin-Eosin gefärbt waren. Nirgends war eine Veränderung zu erkennen, weder auf den Querschnitten an dem Endoneurium und dessen Kernreichthum, noch an Längsschnitten an der Färbung der Markscheiden.

Abgesehen von den Hirnnerven wurden untersucht:

Plexus brachialis, Medianus, Radialis, Ulnaris, Cruralis, Ischiadicus, Cutaneus fem. int., Vagus, Sympathicus, besonders des Halses, der Plexus card. an der vorderen Fläche der Trachea oberhalb ihrer Theilung. Von diesen ergaben vollständig negatives Resultat: Vagus, Sympathicus sammt seinem oberen und mittleren Halsganglion, der Plexus cardiacus, wie auch die Herznerven normal gefunden worden.

Von den Anderen wurden am genauesten untersucht: der N. medianus vom Oberarm in einer Länge von 8 cm, und der N. ischiadicus in einer Länge von 3 cm auf continuirlichen Schnittreihen; jeder Schnitt 0,05 mm dick; einzelne Stücke waren in Osmiumsäure erhärtet, die meisten wie gewöhnlich in Müller'scher Flüssigkeit und Spiritus. Das Resultat war folgendes:

Im N. medianus war nur ein kleiner Heerd in einem der grösseren, am Rande gelegenen Bündel; er bestand aus einem concentrisch fasrigen Ring mit einer kleinen centralen Lücke, in der 3 Kerne sich fanden; zugehöriges Protoplasma oder eine Membran waren nicht zu erkennen. Seine Länge konnte nicht vollständig bestimmt werden; in den Schnitten war er in einer Länge von 0,45 mm vorhanden.

Dagegen waren in dem Ischiadicus eine grössere Zahl von Heerden, die alle unter dem Perineurium gelegen durch sehr lockeren Bau sich auszeichneten; sie enthielten auch Blasenzellen. In einem Stück fanden sich in drei neben einander, am Rande des Querschnitts durch den Nervenstamm gelegenen Bündeln Heerde, die nicht vollständig in der Schnittreihe enthalten waren. Sie begannen fast in gleicher Höhe. Ihre gemessene Länge beträgt 2 mm.

In 2 weiteren Stücken, die direct auf einander folgten, waren in 4 ebenfalls randständigen Bündeln Heerde, und zwar in einem 2; in einem anderen sogar eine kurze Strecke lang 3 concentrisch fasrige Bildungen dicht neben einander; sie gingen durch sämmtliche Schnitte hindurch, und da in den beiden Stücken die Heerde an den gleichen Stellen in den gleichen Bündeln sich fanden, so vermuthe ich, dass sie zusammenhingen. Die Länge dieser Heerde würde für jeden einzelnen zum mindesten 10 mm betragen.

Ausserdem wurden aber noch andere Stücke des Ischiadicus in einer Gesammtlänge von mindestens 5 cm untersucht. Es fanden sich hier noch 3 kleine Heerde, davon 2 wieder in den gleichen Schnitten.

Ferner fanden sich im Ulnaris in 2 randständigen Bündeln je ein Heerd.

Auch bei Küpfer gaben die Halsmuskeln die beste Ausbeute. Besonders stark afficirt waren diejenigen Nerven, welche in den breiteren bindegewebigen Zügen liegen: Spalten von zahlreichen Längs- und Querfasern durchzogen, in deren Maschen eine grosse Zahl ein- und mehrkammeriger, schön ausgebildeter Blasenzellen liegen. Sie wiederholen sich auf zahlreichen Schnitten und umgeben auf Querschnitten das Bündel der Nervenfasern manchmal in seiner ganzen Peripherie.

An den intramusculären Nerven waren die Veränderungen spärlicher; nur hie und da fanden sich an der Innenfläche des Perineuriums 1 bis 3 locker liegende Blasenzellen, an welchen die Nervenfasern in einem Bogen vorbeiziehen.

Die Haut ergab keine Veränderung, Haarbälge und Schweissdrüsen waren normal. Von inneren Organen wurden untersucht: Lunge, Herzmuskel, Halslymphdrüsen, Leber, Niere, Milz, Ovarien. Von Abnormitäten wurden gefunden nur Tuberculose der Lymphdrüsen (das zur Untersuchung ausgewählte Stück Lunge enthielt keine Tuberkel); am Herzen reichliches epicardiales Fett, das auch zwischen die Muskelbündel, besonders in den Gefässscheiden hereinreichte; die Ovarien sehr gross, beide wiegen 9,1 g, enthalten viel grosse Follikel, sowie viele Primitivfollikel mit Ei und dicht anliegender einschichtiger Membrana granulosa; sie befanden sich also im hyperplastischen Zustande, im Zustande der sogenannten kleincystischen Degeneration.

Die anderen Organe waren durchaus normal. Auch an den Herznerven der vorderen Längsfurche konnte keine Veränderung erkannt werden. Dicht an der seitlichen Wand der Trachea fand sich noch ein rundliches Läppchen der Schilddrüse von 4—5 mm Durchmesser, von concentrisch fasriger Kapsel umgeben, unter der Lupe fein porös durch zahlreiche leere Drüsenbläschen. Die Septa zwischen den Bläschen sind sehr schmal, wie normal. Die Alveolen sind im Ganzen klein, die meisten von 0,1 mm im Durchmesser, wenige darüber, bis 0,2 mm, dagegen eine grössere Anzahl kleiner von etwa 0,05 mm. An einzelnen ist das Epithel abgefallen, liegt locker im Lumen; es ist vielfach sehr dünn und hat sparsame Kerne in weiten Abständen; ferner aber auch vereinzelte sehr grosse Kerne, die den doppelten Durchmesser der anderen haben und ebenfalls wie jene gleichmässig dunkel gefärbt sind.

Colloid findet sich nur in einem Viertheil der Alveolen, und zwar in kleinen und solchen von mittlerer Grösse; die grossen Alveolen sind leer.

3. Mühlemann.

Ueber die Schnittreihen giebt der obige Bericht Auskunft. Ich wiederhole hier, dass in dieser Weise untersucht worden: Medianus mit Ursprungsschenkeln 29 cm, Cutaneus brach. int. 22 cm, Musculo cutan. 14 cm, Radialis 18 cm, Ulnaris und Ischiadicus je 22 cm. Ausserdem wurden noch gefunden 1 Heerd in dem einen Recurrens, in dem Plexus brach. nur sehr spärliche, kleine, fast solide Heerde, im Ischiadicus noch 2 Heerde; ein kurzes Stück

des Cruralis enthielt keinen. Hier wurde ferner die Erkrankung des Sympathicus in einem unteren Stück des Halstheils gefunden. — Die Muskelnerven an Hals, in Zunge, dem Pectoralis waren ebenfalls erkrankt, an Hals und Zunge sehr intensiv.

Auch ein Restchen der Thyreoidea fand sich hier, ein schlecht abgegrenztes Läppchen von 2—2½ und 5 mm Durchmesser, in welches noch Muskeln hereinreichten. Breite bindegewebige Septa theilen es in kleinere und grössere unregelmässig gestaltete Abtheilungen. In den letzteren liegen die drüsigen Bildungen, ausgezeichnet durch die trübe Beschaffenheit und meist reichliche Menge des Zellprotoplasmas; die runden Kerne sind von etwas verschiedener Grösse, wie bei Küpfer, die kleineren homogen, die grösseren mit deutlichem centralen Kernkörperchen. Manche dieser Abtheilungen stellen längliche Zellnester dar, die in der Mitte ein spaltförmiges Lumen haben, die Zellen selbst sehr dick, in einfacher Lage das Lumen begrenzend; an einigen sind Zellgrenzen deutlich, die Zellen von hoher cylindrischer Gestalt; andere zerfallen durch ganz schmale Septa in runde kleine Alveolen, die ganz von Zellen ausgefüllt sind. Ferner sind auch viele colloidhaltige Alveolen da, das Colloid stark glänzend, der Epithelsaum zum Theil sehr dünn. Die Bilder sind im Einzelnen nicht so deutlich, wie bei Bichsel und Küpfer, da die Schnitte, die einer zusammenhängenden Reihe angehörten, eine Dicke von 0,05 mm hatten.

Die Glandula submaxillaris ergab das Gleiche wie bei Küpfer. Der Hoden wurde nicht untersucht. In den übrigen Organen fand sich, abgesehen von Tuberculose, nichts Besonderes.

Haut und innere Organe waren normal. Der Hoden wurde nicht untersucht.

4. Grunder, Johann.

24 Jahre alt, Kretin, gestorben am 24. November 1887, Nachmittags 2 Uhr. Section am 25. November, Nachmittags 2 Uhr.

Hinsichtlich des Materials an untersuchten Nerven und Muskeln verweise ich auf den Fall Mühlemann. Von Interesse ist, abgesehen von dem Verhalten der Schilddrüse, das oben geschildert wurde, noch der kindliche Charakter des Hodens. Er hat völlig kindliches Aussehen in Grösse und Farbe der Schnittfläche. (Der Kretin war 24 Jahre alt.) Dem entsprechend sind auch die Samenkanälchen schmal; ihr Durchmesser (ohne Membrana propria) beträgt 0,05, höchstens 0,06 mm, also ein Viertel des normalen Maasses. Die Membrana propria wie das lockere Gewebe zwischen den Kanälchen sind normal. In dem Inhalt, der sich von der Membrana propria etwas losgelöst hat, sind die Einzelheiten nicht deutlich zu erkennen. Jedenfalls fehlen Samenfäden, und auch ein Lumen ist nicht zu erkennen. Hämatoxylin färbt fast alle Kerne gleichmässig dunkel, nur hier und da findet sich ein grösserer, etwas blasserer Kern mit einigen Körnchen im Inneren. Hie und da grenzen sich bei Anwendung der Weigert'schen Nervenfärbung in dem sonst gleichmässigen kernreichen Protoplasma schmale, dunklere

Zellkörper ab, die von planen oder concaven Seitenflächen begrenzt, an der Basis zu einer Fussplatte sich verbreiternd, mit welcher sie der Membrana propria aufsitzen; nach der Mitte des Kanals hin scheinen sie sich in ein schmalbalkiges Reticulum aufzulösen. Die zwischen ihnen befindlichen runden Maschen sind häufig leer.

Ich mache am Schlusse dieser Belege noch besonders aufmerksam auf 1) die Reste der Schilddrüse, die in allen 3 Fällen vorhanden waren, 2) auf den Zustand der Geschlechtsdrüsen. Dass der Kropf bei dem weiblichen Geschlechte besonders häufig ist, ist bekannt, und H. W. Freund[1]) hat die Beziehungen zwischen Schilddrüse und weiblichen Geschlechtsorganen besonders beleuchtet. Gegenüber dem hyperplastischen Zustand der Ovarien bei Bichsel und Küpfer steht der kindliche Hoden des Kretinen.

Man wird die Hypophysis bei der Aufzählung der Organe vermisst haben. Leider ging sie von 2 Fällen verloren; über diejenige von Küpfer und des Kretinen wird andererseits berichtet werden.

Affen mit Kachexia thyreopriva.

Ich gebe die Belege wegen der Wichtigkeit der Angelegenheit hier etwas ausführlicher.

Das Material, das mir von Affen zu Gebote stand, kam auf folgende Weise in meinen Besitz. Ein junger Arzt hatte auf Anregung von Herrn Collegen Kocher die Aufgabe übernommen, die Kachexia thyreopriva an diesem Thiere klinisch zu verfolgen und, wenn möglich, ihre anatomische Grundlage festzustellen. An mehreren Exemplaren von Macacus cynomolqui L. nahm Herr College Kocher die Operation vor; wie die nachfolgende mikroskopische Untersuchung der Halsorgane an dicht angelegten Stufenschnitten ergab, war nur in einem Fall ein Läppchen der Drüse zurückgeblieben, welches einen Durchmesser von 2—3 mm hatte und zum Theil grosse, buchtige, mit dickem, ungefähr cubischem Epithel ausgekleidete Hohlräume enthielt, die durchaus leer erschienen, jedenfalls kein Colloid enthielten. Die Thiere wurden in einem besonders geheizten, geräumigen Zimmer des Kellergeschosses des pathologischen Instituts gut gehalten. Sie waren hier vollständig frei, konnten umherspringen und klettern, und flüchteten sich bei jedem Besuche mit Vorliebe auf die Dächer von zwei in dem Zimmer befindlichen Kapellen.

Um so leichter konnten daher die der Kachexia thyreopriva eigenthümlichen Motilitätsstörungen, die Rigidität der Musculatur, die Schwerfälligkeit der Bewegungen, die Trägheit, auch die beginnende Apathie festgestellt werden. Ich habe die Thiere vielfach gesehen, namentlich in der späteren Zeit, wo die Fähigkeit des Springens und Kletterns völlig erloschen war, wo sie hülflos auf dem Boden sassen, mit kläglicher Miene den Beobachter anschauend, zum Theil mit Zwangsbewegungen, namentlich des Kopfes und

[1]) Inauguraldissert. Strassburg 1882.

selbst des ganzen Körpers nach links, die Haare struppig, ein rechtes Mitleid erregendes Bild. Leider bin ich nicht im Besitze von ausführlichen Krankengeschichten. An dem Vorhandensein der Kachexia thyreopriva konnte kein Zweifel sein. Als sie schliesslich soporös dalagen, und ihr Tod in naher Aussicht stand, wurden sie, etwa 4—6 Monate nach der Operation, getödtet, um das anatomische Material möglichst frisch zu erhalten. Das Centralnervensystem, sowie peripherische Nervenstämme wurden sofort herausgenommen und in Müller'scher Flüssigkeit, einige Stücke der Nerven auch in Osmiumsäure erhärtet. Leider hatte ich bei dem Menschen die Muskeln und peripherischen Nerven noch nicht in Angriff genommen; es wurden daher nur die grösseren Nerven und die Halsorgane conservirt.

Die Absicht, die anatomische Untersuchung vorzunehmen, kam bei dem Unternehmer dieser kostbaren Versuche leider nicht zur Ausführung; manches Glas mit Nerven ging durch Eintrocknen zu Grunde, und so fand ich, als ich nach Auffindung der beschriebenen Veränderungen bei dem Menschen mich entschloss, auch das bei den Affen gewonnene Material noch auszunutzen, nur von 2 Thieren einzelne Nerven vor, abgesehen von dem gut conservirten Centralnervensystem, das mir noch in 4 nur theilweise untersuchten Exemplaren zur Verfügung steht, sowie von einigen inneren Organen.

Von letzteren wurden untersucht Lunge, Herzmuskel, Leber, Milz, Niere; es war keine Veränderung an ihnen zu erkennen, auch keine bindegewebigen Wucherungen, wie sie Horsley fand.

Von den peripherischen Nerven konnte ich nur in dem Plexus brachialis und zwar besonders dem linksseitigen, Veränderungen auffinden, die aber dadurch an Bedeutung sehr gewinnen, dass sie mit den beim Menschen beschriebenen im Wesentlichen übereinstimmen.

Die Verhältnisse sind folgende: die breiten Bündel sind im Ganzen normal; hie und da ist wohl unter dem Perineurium eine Spalte; aber dass diese vitaler Natur ist und nicht durch Schrumpfen beim Erhärten entstanden, lässt sich aus ihrem Inhalt nicht erkennen. Die schmalen Bündel sind auch vorzugsweise der Sitz der pathologischen Prozesse. An einem Schnitte, der 3 breite und 6 schmale Bündel enthält, sind nur drei der letzteren, die dicht zusammenliegen, verändert.

Das am stärksten veränderte hat eine peripherische, sehr regelmässig gestaltete Lymphspalte, deren Breite derjenigen des Perineuriums zum mindesten gleichkommt, und stellenweise das Dreifache derselben erreicht. Das Bündel der Nervenfasern hat seine runde Form vollständig bewahrt. In der Spalte finden sich feine Fasern in gebogenem, vorzugsweise dem Perineurium parallelen Verlauf, doch sich vielfach kreuzend, vielleicht auch sich verästelnd, so dass sie ein weitmaschiges Flechtwerk bilden. Es sind deutlich Fibrillen und keine Lamellen, wie man an ihren punktförmigen optischen Durchschnitten sehen kann. Nirgends, auch nicht bei starker Grundfärbung, sieht man etwas, was auf Flächenansicht einer umgelegten oder schräg stehenden Lamelle sich deuten liesse. An schmalen Stellen finden

sich in der Spalte runde dunklere und ovale blassere Kerne, beide von mässiger Grösse und bläschenförmig, wenn auch ziemlich viel Chromatinkörner enthaltend; die runden scheinen nur die Querschnitte der ovalen zu sein. Sie liegen nicht in den Maschen, sondern immer haften sie den Fasern an; über die Mitte der ovalen verläuft eine Linie, wohl der Ausdruck einer Zellplatte, die nach beiden Seiten von dem Kerne überragt wird. An den runden Kern scheinen sich oft mehrere Fasern zu inseriren. Doch sieht man auch Kerne, die in einem ganz hellen farblosen, nach aussen durch eine blasse, aber deutliche Linie abgeschlossenen Hofe liegen, also einer rundlichen Zelle angehören, deren Inneres aufgehellt ist und kein körniges Protoplasma enthält; und ferner finden sich in besonders weiten Maschen mehrkammerige Blasenzellen. In breiteren Stellen der Lymphspalten sind fast nur Blasenzellen vorhanden, fast in jeder Masche des Fasernetzes eine, selbst zwei und drei; die den Fasern anliegenden Kerne dagegen fehlen. Da dies die einzigen zelligen Elemente sind, die überhaupt in den Spalten auftreten, namentlich auch farblose Blutkörper nur ganz ausnahmsweise gefunden werden — so können die Blasenzellen nur von den endothelienartigen Zellen des Bindegewebes abstammen. Auf etwaige Uebergangsformen komme ich an anderer Stelle zu reden, hinsichtlich der topographischen Anordnung existiren keine solche; die Blasenzellen stehen nirgends zu den Fasern in Beziehung, sondern liegen immer frei in den Maschen des Netzes. Es lösen sich die platten Bindegewebszellen sofort von den Fasern los, sowie sie durch Aufnahme von Flüssigkeit aufquellen.

Die Blasenzellen gleichen im Wesentlichen denen des Menschen. Sie haben keine merkliche Menge von körnigem Protoplasma. Ihre Grösse ist wechselnd, im Ganzen aber sehr bedeutend; ihr grösster Durchmesser beträgt bis 0,04 mm; er ist, wie auch die länglichen Maschen des Fasernetzes, den Lamellen des Perineuriums parallel gestellt. Der etwas excentrisch, gar oft an einer hilusartigen Einziehung der Membran gelegene Kern hat eine ziemlich constante Grösse; er misst 0,006—0,007 mm im längeren und 0,0045 bis 0,005 mm im kürzeren Durchmesser; er misst das Anderthalbfache bis Doppelte des Kerns der normalen platten Zellen. Von dem Kern gehen in regelmässigen Abständen mehrere Linien ab, um senkrecht oder leicht schräg in die äussere Begrenzungslinie einzumünden. So wird das Innere in einzelne Fächer oder Kammern getheilt, die völlig hell sind. Ihr Inhalt im frischen Zustande war wahrscheinlich flüssig und übte jedenfalls einen gewissen Druck aus; so ist die äussere Zellmembran an den Insertionsstellen der Septa häufig etwas eingebogen, wie durch die Septa zurückgehalten; die Contouren des Kerns zwischen den Insertionsstellen je zweier benachbarter Septa sind manchmal geradlinig, der Kern wird dadurch eckig; ja sie können sogar concav sein und der Kern so ein zackiges Aussehen gewinnen; er erscheint durch den Inhalt eines jeden Hohlraums eingedrückt.

Die Grösse dieser Fächer wechselt an den einzelnen Zellen sehr und ist natürlich in den grösseren Zellen viel bedeutender als in den kleineren. Man kann, um eine Vorstellung von ihrer Grösse zu erhalten, sie am besten

mit dem Kerne vergleichen, der wie erwähnt eine ziemlich gleichmässige Grösse besitzt; die kleinen Blasen haben in der Focalebene etwa halbe oder ganze Kerngrösse, die grösseren dagegen das 8—10fache.

Auch die Zahl der Fächer wechselt, von 4—10; beträgt bei der Mehrzahl der Zellen 6—8. Dass die sie trennenden Linien keine Fasern, sondern Scheidewände darstellen, ist kaum noch besonders hervorzuheben, und man kann an der Eintheilung der Mikrometerschraube leicht die Ausdehnung eines solchen Septums nach der Tiefe hin ablesen. So durchmisst die Schraube von dem Momente an, in welchem das Septum gerade in den Focus tritt, bis zu dem Verschwinden desselben 0,02, 0,03 und selbst 0,04 mm an Zellen, deren beide direct sichtbaren Durchmesser 0,03 und 0,04 mm betragen.

In manchen dieser Zellen findet man auch 2 Kerne; auch die eigenthümliche Unregelmässigkeit in der Färbung, wie beim Menschen, dass der eine Kern sich mit Hämatoxylin, der andere mit Eosin färbt, oder dass auch der einzig vorhandene oder beide Kerne nur Eosin annehmen, wiederholt sich hier. Auch scheinen die eigenthümlichen intracellularen Bänder vorzukommen, wenigstens sah ich ein Gebilde ähnlich einer grossen Blasenzelle, aber ohne Kern, mit carminrothen Körnern in den Fächern, die sich beim Schrauben in die Tiefe verfolgen liessen, also Bänder vorzustellen scheinen.

Heerdförmige Erkrankungen, denen des Menschen ähnlich, finden sich nur vereinzelt. Nur ein Bündel zeigte in ziemlich gleicher Höhe zwei Heerde, und nur selten sah ich in einem Querschnitt durch den ganzen Plexus brachialis in mehreren Bündeln zugleich Heerde.

Sie gleichen (s. Fig. 18—20) in Form und Lagerung denen der menschlichen Nerven, sie sind halbkuglig oder drei- oder viereckig, und sitzen mit Ausnahme eines einzigen der Innenfläche des Perineuriums auf. In Bündeln, die durch schmale Septa in 3—4 Unterabtheilungen getheilt werden, sitzen sie meist an einem dieser Septa. Sie unterscheiden sich von denen des Menschen schon bei schwacher Vergrösserung durch ihren soliden Bau; keine helle, von Fibrillen durchzogene Spalte umgiebt sie, sondern ihr Gewebe reicht dicht bis an das Bündel der Nervenfasern heran. Letzteres erscheint vielfach hier etwas dichter gebaut, die Nervenfasern etwas zusammengerückt und gegen den Heerd hin durch einen schmalen, aber dichteren und dunkleren Streifen des Endoneuriums abgesetzt. Ferner ist die concentrische Schichtung nicht die Regel, sondern recht häufig laufen die äusseren, dem Perineurium anliegenden Linien demselben parallel; die folgenden treten zuerst wenig, dann immer stärker convex nach innen zu vor, um schliesslich die Richtung der sehr convexen oder fast winklig geknickten inneren Begrenzungslinie einzuschlagen. Blasenzellen finden sich in solchen Heerden nicht vor. Die vorhandenen Kerne haben den Charakter der endoneuralen, sind ziemlich zahlreich, aber ohne deutliches Protoplasma.

Ein solcher Heerd ist in Fig. 18 abgebildet. Das erkrankte Bündel hat einen Durchmesser von $\frac{1}{4}$ mm. Das Perineurium ist, abgesehen von der

Stelle des Heerdes und seiner nächsten Umgebung, von den Nervenfasern durch eine schmale Spalte abgehoben, welche an zwei Stellen zu einem stumpfwinkligen, sehr niedrigen Dreieck sich erweitert, da hier das Perineurium in einem entsprechenden, sehr scharf ausgesprochenen Winkel nach aussen vorspringt. Der Inhalt der Spalte, Fasern mit Kernen oder platten Zellen, lässt die vitale Natur der Spalte nicht sicher erkennen.

Der Heerd ist fast polypös, ist 0,16 mm hoch und an der Basis fast gleich breit; er verschmälert sich nur sehr allmählich, hat noch in der Nähe seines Endes eine Breite von 0,13 mm. Auf dem ganz regelmässig concentrisch geschichteten Perineurium liegt zunächst eine gleich dicke Schicht von anderer Zeichnung, die auch von dem eigentlichen Heerd durch dichteren Bau und stärkere Färbung namentlich mit Carmin sich unterscheidet. Sie besteht aus Bändern, etwa von Kernbreite, die meist quer getroffen sind und also runde oder gebogene Felder darstellen; zwischen ihnen feine Fibrillen, sie in querer Richtung umkreisend oder auch von Längsverlauf, so dass die schmalen Zwischenräume fein punktirt sind. Darin liegen meist runde Kerne, wie die des Endoneuriums, an einzelnen Durchschnitten reichlich um den einfachen bis doppelten eigenen Durchmesser von einander entfernt. Doch lässt sich Protoplasma oder eine Zellplatte um dieselben nicht erkennen.

Der eigentliche Heerd ist gegen das Nervenfaserbündel scharf abgesetzt, und zwar dadurch, dass das Endoneurium hier sich verdichtet und so ein continuirliches schmales dunkelrothes Band um denselben bildet.

In dem äusseren Drittel, nach dem Perineurium hin ist er am dichtesten gebaut, seine Substanz hier fast homogen und blassroth gefärbt. Nach innen werden feine Linien immer deutlicher, welche zunächst mehr dem Perineurium parallel, also mehr geradlinig verlaufen, nach innen zu immer stärker sich biegen und so allmählich die convexe Begrenzungslinie des Heerdes erreichen. Sie sind dabei wellenförmig, locker angeordnet, durch schmale helle Spalten von einander getrennt. Längsverlaufende Fasern fehlen vollständig. Auch hier finden sich die gleichen Kerne wie in der Auflagerung auf das Perineurium, ohne Andeutung von Protoplasma oder Zellplatte, aber im Ganzen etwas weiter von einander entfernt.

Am Rande des Heerdes nach dem Perineurium hin sieht man noch zwei glänzende, leicht in die Tiefe zu verfolgende Querschnitte von Axencylindern (Fig. 18a) völlig von dem gleichen Aussehen, wie die der dicht daneben liegenden markhaltigen Nervenfasern, aber ohne Markscheide, umgeben von einer concentrisch fasrigen Schicht, deren Dicke den Durchmesser des Axencylinders um das Doppelte übertrifft; die Linien derselben sehen ganz aus wie die Fasern des Heerdes, sind in den äusseren Schichten etwas wellenförmig, in den inneren dagegen rein kreisförmig.

Dieser Heerd wird an einer ununterbrochenen Reihe von Schnitten von 0,03 mm Dicke weiter verfolgt. Bis zum 16. Schnitte hält er sich in der beschriebenen Grösse und wird dann kleiner, um nach dem 19. Schnitte als kleiner heller Fleck sich noch für weitere 10 Schnitte zu halten und dann

zu verschwinden. Bevor er schwindet, löst er sich durch eine Spalte von dem Perineurium ab und erscheint als eine flache Verdickung der äusseren Schicht des Endoneuriums. Der Rest des Heerdes hat also eine Länge von 1,5 mm.

Bei dieser Schnittreihe wurde im 3. Schnitt in einem anderen Bündel ein kleiner Heerd sichtbar, der aber schon nach 16 Schnitten wieder erheblich kleiner wird, aber auch im letzten Schnitte sichtbar ist; er geht durch 62 Schnitte (nur die letzten 0,05 — 0,06 mm dick) hindurch, ist also etwa 2 mm lang. Die Heerde bleiben in dem Bündel immer an der gleichen Stelle.

Die meisten Heerde haben diesen Bau; auch in anderen sieht man die eingeschlossenen Axencylinder, in einem bis auf 6, vollständig deutlich, von einem dicken Ring schöner kreisrunder concentrischer Linien umgeben, so dass dieselben mit ihren concentrischen Lamellen etwa ein Viertes des ganzen Heerdes ausmachen. Sie liegen hier mehr an verschiedenen Stellen zerstreut (s. Fig. 19).

Einen schön concentrisch geschichteten Heerd (Fig. 20) fand ich nur einmal, jedoch mit gröberer und unregelmässigerer Zeichnung, wie bei dem Menschen. Die wellenförmigen Linien stellen deutliche Fasern, keine Lamellen dar, sind hie und da sogar in schmalen Bündeln angeordnet, die in weiten Abständen stehen. Zahlreiche ovale Kerne scheinen in endothelienartigen Zellen zu liegen, die den Fasern parallel stehen. Nach dem Centrum hin sind die Fasern am sparsamsten, liegen am weitesten aus einander, im Centrum selbst ist sogar eine Höhle, die rundliche Zellen enthält. An Schnitten, die durch die grössere Mitte des Heerdes gehen, finden sich hier drei deutliche mehrkammerige Blasenzellen, an anderen von der Mitte ab gelegenen Schnitten sind Heerd und Höhle kleiner und letztere enthält nur eine Zelle, auch rundlich, aber die Membran nur etwas Weniges, etwa um die halbe Kernbreite uhrglasförmig von dem Kern abgehoben. Ein homogenes Centrum wie bei dem Menschen fehlt. Eine kleine Arterie läuft dicht neben dem Heerd vorbei, um in das Nervenbündel einzutreten, sie zeigt keine Veränderungen.

Nur Einen Heerd fand ich, der nicht an dem Perineurium, sondern zwischen den Nervenfasern lag, immerhin der Peripherie mehr genähert als dem Centrum (Fig. 21 — 23). Er hat etwas Eigenthümliches. Sein Durchmesser beträgt da, wo er am grössten ist, 0,12 mm. — Zu äusserst (Fig. 22) findet sich eine Spalte mit Fasern und Kernen, den oben beschriebenen Lymphspalten gleich. Das Centrum zeigt ein Bild, als wenn homogene oder leicht fasrige Bündel von sehr verschiedener Breite quer und schräg in der verschiedensten Weise durchschnitten wären; die dadurch entstehenden runden, ovalen, länglichen gebogenen Felder sind durch schmale Spalten, die vereinzelte runde Kerne, Zellen mit uhrglasförmig abgehobener Zellmembran oder auch deutliche Blasenzellen enthalten, von einander getrennt und gleichen in Lichtbrechungsvermögen, Verhalten gegen Farbstoffe ganz dem zwischen den Nervenbündeln gelegenen Bindegewebe des Epineuriums. In dem scharfen Randcontour des grössten ist ein ovaler Kern eingeschaltet.

So an den Schnitten, in denen der Heerd am grössten ist. An Stellen geringerer Ausdehnung (Fig. 24) enthält er neben zahlreichen concentrischen Fibrillen nur mehrere Blasenzellen von wechselnder Grösse.

Ich habe noch eine zweite Form von heerdförmigen Erkrankungen zu erwähnen (Fig. 24). Es handelt sich um Auflagerungen auf die Innenfläche des Perineuriums, welche völlig den Verdickungen des Perineuriums gleichen, die ich bei den soliden Heerden schilderte. Aber sie sind selbständig gegenüber den letzteren. Das angrenzende Bündel von Nervenfasern sammt Endoneurium ist vollständig normal. Auch finden sich diese Auflagerungen in Bündeln, die an anderen Stellen des Querschnittes des Plexus brachialis liegen, wie diejenigen mit den schon geschilderten Erkrankungen. Diese Auflagerungen sind flach, nehmen ein Sechstel bis ein Viertel der Innenfläche des Perineuriums in Anspruch und sind in der Mitte dicker, etwa anderthalbfach bis zweifach so dick wie das Perineurium selbst; ihre Innenfläche ist leicht wellenförmig. An den seitlichen Enden sind sie spitz, und da hier unter dem Perineurium eine schmale Spalte sich findet, so kann man leicht erkennen, dass ihre feinen Fibrillen in schmalem Band sich an das Bündel der Nervenfasern anschliessen, also in das Endoneurium übergehen. Die Auflagerung selbst ist sehr dicht gebaut; sie zeigt feine Linien, dem Perineurium parallel, zwischen denen besonders in dickeren Partien zahlreiche punktförmige Querschnitte von Längsfasern sich finden und so ein körniges Aussehen bedingen. Die eingelagerten Kerne sind rund, in ihrer Zahl denen des Perineuriums gleich.

Blutgefässe habe ich in diesen Heerden nicht gesehen.

Schliesslich noch die kleineren Bündel von 10 — 20 Nervenfasern. An den gleichen Schnitten, an denen die obigen Erkrankungen sich fanden, waren auch von diesen manche verändert; in einem fand sich eine kleine heerdförmige Erkrankung; in zwei anderen war unter dem Perineurium eine weite Lymphspalte, mit dem Netz von Fasern und vereinzelten Blasenzellen; in einem vierten war mitten zwischen den Nervenfasern, dieselben aus einander drängend, eine Blasenzelle vorhanden.

Das ist das Ergebniss einer Untersuchung des Plexus brachialis und des Stammes des Nervus ischiadicus von zwei Affen. Andere Nerven standen mir nicht mehr zu Gebote. Diese Nerven habe ich aber zum Theil in recht bedeutender Länge untersucht, und zwar Schnitt für Schnitt von einer Dicke von 0,03 oder 0,05 mm, so dass einigermaassen erhebliche Erkrankungen mir nicht entgangen sein können. So wurden untersucht von dem einen Affen der Plexus brachialis dexter in einer Länge von 2 cm, der Plexus brachialis sinister in einer Länge von über 4 cm, 8 cm von dem Ischiadicus dexter und 5,7 cm von dem Ischiadicus sinister; von dem anderen Affen 7 cm der beiden Plexus brachiales, 14 cm des Ischiadicus dexter und 11,4 cm des Ischiadicus sinister. Dazu kommen noch eine grössere Zahl feinerer Schnitte, die zur Feststellung der Struktur benutzt wurden.

Ausser dem Centralnervensystem und den oben angeführten, frei präparirten, langen Nervenstämmen standen mir noch zu Gebot: Zunge, Pha-

rynx, sowie Larynx und Trachea, mit Oesophagus und den dicht anliegenden Muskeln und Nerven, von letzteren jedoch leider nur sehr wenig, da bei der Section in der Gegend der Thyreoidea die Halsorgane sorgfältig rein präparirt waren, um den Erfolg der Operation genau feststellen zu können. Die mikroskopische Untersuchung hatte das Ergebniss, dass hier die Erkrankungen viel zahlreicher waren, als in den grösseren Nervenstämmen, und zwar besonders in den kleinen Nerven, welche zwischen den Muskeln und in den bindegewebigen intramusculären Septa verlaufen.

Eine Aufführung der einzelnen Nerven und Muskeln auf Grund einer Bestimmung am mikroskopischen Präparate unterlasse ich; denn schon die Vergleichung der beiden Affen unter einander ergab manches Abweichende; so konnten in der Zunge nur bei dem einen 4 kleine erkrankte Nervenbündel nachgewiesen werden, die an der Zungenbasis mit anderen Aesten des Hypoglossus in einem grösseren Feld lateralwärts vom Hyoglossus zusammenlagen. Nur das Eine hebe ich hervor, dass der Recurrens betheiligt war; medianwärts von seinem Stamm, dicht an der Cartilago cricoidea, fanden sich einige kleine Nerven, in denen die erweiterte peripherische Lymphspalte einzelne Blasenzellen enthielt; der Sympathicus sammt einem Ganglion waren normal. Auch der N. lingualis war auf zahlreichen Querschnitten normal. Den Stamm des Vagus habe ich nicht vorgefunden.

Die Veränderungen waren, wie gesagt, in vielen Nerven und fanden sich immer in mehreren Schnitten von einer Dicke von 0,025 — 0,04 mm; sie hatten also eine Längenausdehnung, welche jedenfalls mehrere Zehntel eines Millimeters erreichte; an manchen längsgetroffenen Nerven war die Länge der Erkrankung auf zum mindesten mehrere Millimeter festzustellen. Doch habe ich keine ununterbrochene Schnittreihe angelegt und lege also auch keine Zahlen nach dieser Richtung vor.

In den Muskelnerven wiegen die spaltförmigen Heerde mit Blasenzellen und wenig oder gar keinen Fasern vor; nur selten findet man einen mehr solid gebauten von ovaler oder runder Form im Nervenquerschnitt, der aus concentrisch verlaufenden, dicht stehenden Fasern mit eingelagerten ovalen Kernen (Spindel- oder häutchenartigen Zellen) besteht, in der Mitte ein kleiner Hof, in dem 1 — 4 Blasenzellen von Mittelgrösse ziemlich dicht zusammengepresst liegen. Die Spalten (s. Fig. 25) sind meist peripherisch, seltener central gelagert, vielfach von sehr ungleichen Dimensionen und sehr unregelmässiger Gestalt. Die grösseren nehmen vier Fünftel des ganzen Querschnittes ein, so dass die Nervenfasern ganz an die Seite angepresst sind. Das Perineurium ist normal, auf seiner Innenfläche finden sich nicht die vielfach beschriebenen dicken Längsbündel. Die Blasenzellen (Fig. 26 und 27) sind nur klein und von Mittelgrösse, sehr oft nur einkammerig, siegelringähnlich, oder nur in 2—4 Kammern getheilt. Die letzteren sind meist die von Mittelgrösse, die kleinen sind einkammerig; doch giebt es auch solche von 0,05 mm Durchmesser ohne jegliche Septa im Inneren. Ferner finden sich ziemlich zahlreich die Uebergangsformen, kleine runde

Zellen mit 1—2 Kernen und körnigem, ziemlich dunklem Protoplasma, noch ohne Aushöhlung, aber mit einer sehr scharfen dunklen Contour versehen, als wenn schon eine Membran da wäre, und von hier zu den ganz hellen Blasenzellen zahlreiche Zwischenformen.

Die vorhandenen spärlichen Fasern haben einen Längsverlauf.

Die wenigen Muskelknospen, die ich zu Gesicht bekam, waren normal.

XXI.

Ueber die quantitative Salzsäurebestimmung im Mageninhalt.

Aus dem Bürgerspital Hagenau (Oberarzt Herr Dr. Biedert).

Von G. Langermann, Assistenten.

Wenn trotz der zahlreichen Untersuchungen der letzten Zeit unsere Kenntnisse über die Säuresecretion im Magensaft nicht bedeutend sind, so liegt wohl der Hauptgrund in der Unvollkommenheit der angewandten Untersuchungsmethoden. Es war seither allgemein üblich, wenn man sich ein Urtheil über die Sufficienz oder Insufficienz der Magensaftabsonderung bilden wollte, neben der Gesammtacidität des Mageninhalts noch zu bestimmen, ob derselbe freie HCl — d. h. solche, die nach Sättigung der vorhandenen Eiweissstoffe noch übrig ist, — hatte oder nicht. Zwar hatte man ja allmählich Methoden gefunden, mittelst derer die qualitative Bestimmung der freien HCl im Magensaft leicht und sicher und schliesslich auch der quantitative Nachweis des freien sowie des Gesammtchlors einigermaassen gelang, aber über die Menge des combinirten, d. h. des an die Eiweisskörper gebundenen Chlors, welches in einem Magensaft ohne freie HCl vorhanden ist, blieb man ohne jede Kenntniss. Man theilte unterschiedslos den Magensaft ein in solchen mit und solchen ohne freie HCl, ohne Rücksicht darauf, dass bei letzterem es einen grossen Unterschied ausmacht, ob viel oder wenig an Eiweiss gebundene Salzsäure vorhanden ist, somit von dem Magen noch abgesondert wird. Es kommt aber bei der Beurtheilung des Chemismus der Magenverdauung ebenso gut auf die Bestim-

mung der freien, wie auf die der gebundenen Salzsäure an. Beide sind ja, obwohl noch in gleichem Maasse sauer reagirend, nicht nur im physiologischen, sondern auch im chemischen Sinne von einander verschieden. Dies beweist die Einwirkung der freien HCl auf viele Anilinfarbstoffe, die durch chemische Umsetzungen die Farbe verändern, während die combinirte dieselbe gar nicht beeinträchtigt, ferner der Umstand, dass die freie HCl durch längere Zeit andauernde Destillation verschwindet, während die combinirte bleibt oder erst bei stärkerem Erhitzen sich verflüchtigt. Dass ja, wenn freie HCl in einem Magensaft vorhanden ist, auch genügend combinirte da sein muss, versteht sich von selbst. Aber wenn z. B. ein Magen nur soviel HCl producirt, um die vorhandenen Eiweissmengen zu binden, so wird, wenn man am Schlusse der Verdauung aushebert, keine freie HCl vorhanden sein. Man wird dann diesen Magensaft für abnorm erklären, und trotzdem ist die Säuresecretion für den Verdauungsvorgang selbst vollständig genügend.

Dies ist also nicht der richtige Weg, wie man sich ein Urtheil über die Säureabsonderung im Magen bilden kann, sondern dazu gehört, dass man zuerst die Gesammtsalzsäure quantitativ bestimmt und diese dann in ihre einzelnen Componenten zerlegt und so sieht, wieviel freie und wieviel combinirte HCl im betr. Magensaft enthalten ist. Diese Art der Untersuchung ist früher nicht genügend betrieben worden, obwohl es doch immerhin wichtig ist, zumal bei wissenschaftlichen Fragen, eine genaue Analyse der im Magensaft vorhandenen HCl anstellen zu können.

Von den Methoden, die bis vor kurzem angewandt wurden, geht ein Theil auf die quantitative Bestimmung der freien HCl allein, ein Theil wieder auf die der Gesammtsalzsäure hinaus. Zuerst ist da die Methode anzuführen, die darauf beruht, dass man den Magensaft mit soviel Theilen destillirten Wassers verdünnt, bis die Reaction auf das Günzburg'sche Reagens (Phloroglucini 2,0, Vanillini 1,0, Alcohol absolut. 30,0) ausbleibt. Dabei giebt Ewald[1]) an, dass die Schärfe dieser Reaction bis zu 0,005 pro centum geht. Es lassen sich jedoch noch kleinere Mengen freier HCl, so bis zu 0,00365, nachweisen, wovon ich mich selbst überzeugt habe. Daran schliesst sich die Mintz'sche Methode

[1]) Klinik der Verdauungskrankheiten. Bd. I. 3. Aufl. 1890.

zur quantitativen Bestimmung der freien HCl an, die später noch genau erörtert werden wird. Moerner[1]) empfahl zu einer bestimmten Menge Magensaft solange Decinormalkalilauge zuzusetzen, bis Congopapier nicht mehr gebläut wird. Aber Congo bestimmt auch organische Säuren, so z. B. die Milchsäure, die in fast allen meinen untersuchten Fällen in grösserer oder geringerer Menge vorhanden war. Diese Methode ist also nicht zu empfehlen. Dann gab Sjöqvist[2]) eine Methode an, die darauf beruht, dass zu einer bestimmten Menge Magensaft kohlensaurer Baryt im Ueberschuss zugesetzt wird. Dann wird eingedampft und verascht; der Rückstand wird mit Wasser aufgenommen, und das so gebildete lösliche Chlorbaryum durch H_2SO_4-Zusatz in schwefelsauren Baryt übergeführt und so gewichtsanalytisch bestimmt oder mit Kaliumbichromatlösung titrirt. Sjöqvist selbst hat zwar angegeben, dass seine Methode zur Bestimmung der freien HCl geeignet sein soll, sie bestimmt aber nur die Gesammtsalzsäure, wie dies von Mintz[3]) schon nachgewiesen wurde. Aber sie ist auch zu letzterem Zwecke nicht fehlerfrei, wie vor einiger Zeit Leo[4]) ausgeführt hat. Sie giebt nach Leo's Ansicht nicht nur die HCl neutral reagirenden Salze von organischen Basen, wie die des salzsauren Chinins, sondern auch die von anorganischen neutralen Chlorverbindungen z. B. des Ammoniaks an. Wenn auch diese Fehler bei der Berechnung nicht bedeutend sind, da NH_4Cl fast nie im Magensaft vorkommt, so ist doch der andere Vorwurf, den Leo der Methode macht, viel schwerer. Leo wies in der vorher erwähnten Abhandlung nach, dass durch die sauren Phosphate des Magensaftes ein Theil des $BaCl_2$ in unlösliches Baryumphosphat übergeführt wird. Es wird demnach zu wenig HCl nach der Sjöqvist'schen Methode bei Anwesenheit

[1]) Cit. nach Rosenheim, Deutsche medicinische Wochenschrift. 1891. No. 49 „Beiträge zur Methodik der Salzsäurebestimmung im Mageninhalt" von Dr. Th. Rosenheim.

[2]) so nach Rosenheim, Pathologie und Therapie der Krankheiten des Verdauungsapparates. I. Theil. 1891.

[3]) Deutsche medicinische Wochenschrift. 1891. No. 52: Ueber die Hayem-Winter'sche Methode und über das Verhältniss der freien zur gebundenen HCl im Magensaft, von Dr. S. Mintz.

[4]) Deutsche medicinische Wochenschrift. 1891. No. 41: Beobachtungen zur Säurebestimmung im Mageninhalt, von Prof. Dr. H. Leo.

von sauren Phosphaten im Mageninhalt bestimmt. Zuletzt sind noch die Methoden von Leo[1]) sowie die von Cahn und v. Mering zur quantitativen Bestimmung der Gesammtsalzsäure im Mageninhalt anzuführen. Ersterer bestimmt dieselbe mit $CaCo_3$ nach Bestimmung der flüchtigen Säuren und nach Aetherextraction zur Bestimmung der Milchsäure. Die anderen Methoden werden später genauer besprochen werden.

Aber alle diese bestimmen nur einen Factor, sie geben uns somit keinen genauen Einblick über alle einzelnen Componenten, aus denen sich die Gesammtsalzsäure zusammensetzt, spec. über das Verhältniss der freien zur combinirten HCl. Die fixen Chlore gar, d. h. die an die Alkalien gebundenen, werden vollständig ausser Acht gelassen.

Es war deshalb sehr zu begrüssen, als Hayem und Winter in ihrem vor einigen Monaten erschienenen Buche „Du chimisme stomacal“[2]) uns eine Methode lehrten, mittelst derer man 1) den Gesammtchlorgehalt, 2) die freie, 3) die combinirte HCl und 4) die fixen Chlore bestimmen kann.

In vorliegender Abhandlung habe ich mir nun vorgenommen, die Versuche mitzutheilen, die ich über letztere Methode angestellt habe und zugleich Vergleiche mit anderen bestehenden zu ziehen.

Die Untersuchung, mittelst der Hayem-Winterschen Methode wird auf folgende Weise ausgeführt: Drei Porzellantiegel, a, b und c werden mit je 5 ccm filtrirten Mageninhalts angefüllt; zu a wird concentrirte Natroncarbonatlösung im Ueberschuss zugesetzt, und darauf alle drei auf dem Wasserbad eindampfen gelassen. Nachdem dies geschehen, wird b noch eine Stunde länger eingetrocknet, um alle freie HCl zu verjagen; dann wird auch hierzu Natroncarbonatlösung im Ueberschuss zugesetzt und wieder eingedampft. c wird ohne jeglichen Zusatz eintrocknen gelassen, um so alles freie und nachher durch das Glühen alles combinirte Chlor zu vertreiben. Nach dem Eindampfen werden alle 3 Tiegel bis zur Rothgluth erhitzt. Dabei

[1]) Diagnostik der Krankheiten der Verdauungsorgane, von Dr. H. Leo. 1890.

[2]) Du chimisme stomacal, par G. Hayem et J. Winter. Paris 1891. G. Masson, éditeur.

ist zu starkes Erhitzen zu vermeiden; das ganze Glühen soll nur einige Minuten dauern. Dies geschieht am besten unter Zerdrücken der pastös gewordenen Massen mit einem Glasstab, wodurch dieselben leichter extrahirbar werden und mit destillirtem Wasser einen klaren Aufguss geben. Die verkohlten Massen werden nun mit destillirtem Wasser aufgenommen, unter Zusatz von reiner Salpetersäure in geringem Ueberschuss; nachher wird dann aufgekocht, um die Co_2 zu verjagen. Zuletzt wird Natroncarbonatlösung bis zu geringer Alkalescenz zugesetzt, durch ein chlorfreies Filter filtrirt und mehrmals mit heissem, destillirtem Wasser nachgewaschen. Die klaren Filtrate werden dann nach Zusatz einer neutralen chromsauren Kalilösung als Indicator mit Decinormalsilberlösung (17,0 $AgNO_3$ auf 1000,0 Aq. dest., 1 ccm = 0,00365 HCl) titrirt. Der Zusatz von Salpetersäure soll das bessere Auslaugen der Mineralsalze bewirken, und das Zusetzen von Natroncarbonatlösung soll den Indicator empfindlicher machen. Der Inhalt des Tiegels a giebt uns dann das Gesammtchlor [T = Chlore total[1])], b giebt das combinirte und fixe Chlor und c das fixe Chlor allein (F = chlore fixe). — Alle diese und die folgenden Werthe sind im künftigen nur auf Salzsäure berechnet angegeben. — Die Differenz a—b ist der Werth für die freie HCl (H = HCl libre) und b—c der Werth für die combinirte Salzsäure (C = Chlore combiné bezw. HCl combinée). Ausserdem kommt noch als weitere Bezeichnung A (Acidité totale) in Betracht, das den Werth für die Gesammtacidität darstellt. Dieselbe wurde in allen Fällen mit Decinormalkalilauge unter Zusatz einiger Tropfen einer Phenolphtaleinlösung bestimmt und ebenfalls auf Salzsäure berechnet. — Wenn auch zugegeben werden muss, dass bei der Titrirung mit Decinormalkalilauge manchmal verschiedene Werthe für die Gesammtacidität (A) herauskommen, je nachdem man sich des Lakmus oder des Phenolphtalein als Indicator bedient, so sind doch die Zahlen, die ich bei fast allen meinen Untersuchungen für die Gesammtacidität gefunden habe, nicht zu gross und stimmen fast immer genau mit der Summa der Componenten überein, die ich nach der Methode von Cahn und v. Mering bezw. Leo eruirt habe.

[1]) Ich werde mich in vorliegender Arbeit obenstehender Buchstaben und Bezeichnungen bedienen, die ich für ganz praktisch halte.

Als vergleichende Methoden habe ich in erster Linie die Methode von Cahn und v. Mering[1]) gewählt, die auf der successiven Entfernung der organischen Säuren beruht und mittelst deren man die Gesammtsalzsäure (freie und combinirte zusammen), die Milchsäure und die flüchtigen Säuren bestimmen kann. Man erhitzt vorerst ein wenig Magensaft in einem Reagensglas, in dessen oberen Theil man etwas angefeuchtetes blaues Lakmuspapier angebracht hat. Sobald flüchtige Säuren vorhanden sind, wird das Lakmuspapier roth. Ist das der Fall, so müssen diese zuerst für eine bestimmte Menge Magensaft im Destillat bestimmt werden. Dann wird eine abgemessene Menge Magensaft mit dem zehnfachen Volumen Aether mehrmals ausgeschüttelt, um so die Milchsäure zu extrahiren. Der Aetherrückstand wird mit destillirtem Wasser aufgenommen und mit Decinormalkalilauge unter Benutzung von Phenolphtalein als Indicator titrirt. Man hat dann den Werth für die Milchsäure. Nach der Aetherausschüttelung wird der Mageninhaltrest ebenfalls mit Decinormalkalilauge titrirt. Dies giebt dann den Werth an für die HCl (freie und combinirte = H+C nach Hayem und Winter) zusammen mit dem für die freien Phosphate, die im Magensaft enthalten sind. Diese müssen nun zuerst nach Leo bestimmt und dann von obigem abgezogen werden. Man hat dann erst den Werth für die HCl. Die Phosphate werden nun nach der Leo'schen Methode auf folgende Art bestimmt: 10 ccm Magensaft werden mit einer Messerspitze voll Calciumcarbonat versetzt und dann filtrirt. Das Filtrat wird vorsichtig erwärmt, um so die CO_2 zu vertreiben. Hierzu setzt man einige ccm Calciumchloridlösung und titrirt dann mit Decinormalkalilauge. Die Anzahl der verbrauchten ccm Lauge durch 2 dividirt, giebt dann den Werth für die sauren Phosphate. Diese Art der Bestimmung hat fast immer bei meinen Untersuchungen mit dem Werth für die Gesammtacidität gestimmt.

Ferner habe ich als weiteren Vergleich eine von J. Lüttke[2]) angegebene Methode zur quantitativen Bestimmung der Ge-

[1]) so nach Rosenheim, Pathologie und Therapie der Krankheiten des Verdauungsapparates. 1891.

[2]) Eine neue Methode zur quantitativen Bestimmung der Salzsäure im Mageninhalt. No. 49 der deutschen medicinischen Wochenschrift. 1891.

sammtsalzsäure gewählt. Dieselbe zerfällt in zwei Abschnitte, erstens in die Bestimmung des Gesammtchlors, das wir nach Hayem-Winter mit T bezeichnen wollen und zweitens in die des fixen Chlors (F).

I. Bestimmung des Gesammtchlors: 10 ccm filtrirter Mageninhalt werden abgemessen und in einen Messkolben von 100 ccm Inhalt geschüttet. Aus dem kleinen Messgläschen wird zweimal mit destillirtem Wasser in den Kolben nachgespült. Dann werden 20 ccm Decinormalsilberlösung zugesetzt, umgeschüttelt und 10 Minuten stehen gelassen, wobei ein Theil des Silbers von der Salzsäure des Gemisches gefällt wird. Sollte der Mageninhalt stark gefärbt sein, so kann man durch Zusatz einiger Tropfen Permanganatlösung entfärben. Dann setzt man etwa 1 ccm Liquor ferri sulfurici oxydati zu, schüttelt um, füllt mit destillirtem Wasser auf 100 ccm auf und filtrirt durch ein trocknes Filter in ein trocknes Gefäss. In 50 ccm des Filtrats wird dann mit Zehntelrhodanammoniumlösung (7,6 Rhodanammonium auf 1000 Aq. dest.) die nicht gefällte Silbermenge titrirt. Die Berechnung der Gesammtsalzsäure erfolgt dann auf die Art, dass man die verbrauchten ccm Zehntelrhodanammoniumlösung mit 2 multiplicirt und dann von den zugesetzten 20 ccm Decinormalsilberlösung abzieht. 1 ccm der übrig bleibenden Zehntelsilberlösung entspricht 0,00365 HCl.

II. Bestimmung des fixen Chlors: 10 ccm Magensaft werden auf dem Wasserbad bis zur Trockne eingedampft. (Lüttke empfiehlt die Benutzung einer Asbestplatte, die man durch eine Gasflamme erhitzt.) Nach dem Eindampfen wird der Rückstand über der Flamme verkohlt und zwar nur so lange, bis die Kohle nicht mehr mit leuchtender Flamme brennt. Dann wird der Rückstand angefeuchtet, mit einem Glasstab zerrieben, mit heissem Wasser ausgelaugt, filtrirt und solange mit heissem, destillirtem Wasser nachgewaschen, bis die zuletzt ablaufende Flüssigkeit mit Silberlösung keine Trübung mehr giebt. Das ganze Filtrat wird dann mit 10 ccm Decinormalsilberlösung versetzt und nach Zusatz von etwa 1 ccm Ferrisulfatlösung mit Zehntelrhodanammoniumlösung titrirt. Der Werth für das fixe Chlor ergiebt sich durch Subtraction der gefundenen Menge Rhodanammoniumlösung von der angewandten Silberlösung in der sub I angegebenen

Weise. — Aus beiden Werthen, für Gesammtchlor und fixem Chlor, lässt sich dann durch Subtraction der Werth für die HCl, d. h. für die freie und combinirte, ermitteln.

Zuletzt habe ich bei Magensäften, die mit Phloroglucinvanillin freie HCl nachweisen liessen, als Vergleichsmethode die von Mintz[1]) zur Bestimmung der freien Salzsäure angegebene verwandt. Dieselbe beruht bekanntlich darauf, eine bestimmte Menge Mageninhalt solange mit Decinormalkalilauge zu titriren, bis die Reaction auf das Günzburg'sche Reagens ausbleibt. Die Empfindlichkeit dieses Reagens geht nicht nur bis 0,005 HCl in 100 ccm Magensaft, wie dies Ewald angegeben, sondern sogar nach Angabe von Mintz[1]) bis zu 0,00365 HCl in 100. Weniger wird nicht erkannt. Davon konnte ich mich selbst überzeugen, indem ich 1 ccm Decinormalsalzsäure (= 0,00365 HCl) auf 100 ccm destillirten Wassers verdünnte. Es trat noch die Reaction ein, wenn auch sehr schwach, während bei weiterer Verdünnung dieselbe ausblieb. Der Rest nun von freier HCl, den man mittelst dieser Methode nicht mehr nachweisen kann, entspricht für 100 ccm Magensaft 1 ccm Decinormalkalilauge. Man muss also 1,0 zu dem gefundenen Werth Decinormalkalilauge addiren und dann hat man, wenn man mit 0,00365 multiplicirt, den Werth für die freie HCl in 100 ccm Mageninhalt.

Um nun die Mintz'sche Methode auf ihre Zuverlässigkeit weiter zu prüfen, habe ich zu 10 ccm Decinormalsalzsäure 2 ccm einer 33procentigen Milchsäurelösung zugesetzt und dann titrirt. Bis zum Verschwinden der Reaction waren genau 10 ccm Decinormalkalilauge erforderlich. Es wird also bei diesem Verfahren durch die Kalilauge zuerst die vorhandene HCl neutralisirt. Dies wies ja auch schon Rosenheim[2]) nach, indem er zeigte, dass man bei Zusatz von Alkali zu einer Flüssigkeit, die HCl und

[1]) Wiener klinische Wochenschrift. 1890. No. 20: Eine einfache Methode zur quantitativen Bestimmung der freien Salzsäure im Mageninhalt, sowie Deutsche medicinische Wochenschrift. 1891. No. 52: Ueber die Hayem-Winter'sche Methode und über das Verhältniss der freien zur gebundenen HCl im Mageninhalt, von Dr. S. Mintz.

[2]) Deutsche medicin. Wochenschrift. 1891. No. 49: Beiträge zur Methodik der Salzsäurebestimmung im Mageninhalt, von Dr. Th. Rosenheim.

organische Säuren enthält, zunächst nur die Mineralsäure neutralisirt.

Zur qualitativen Untersuchung auf freie HCl im Magensaft habe ich neben der Probe mit einer Methylviolettlösung immer noch das Günzburg'sche Reagens angewandt, da erstere manchmal täuscht. Denn alle diese Anilinfarbstoffe, wie auch Fuchsin, Smaragdgrün u. s. w., leiden an dem Fehler, dass die Reaction durch gewisse Stoffe, wie z. B. das Eiweiss und seine Derivate, verdeckt werden kann, während sie wieder durch andere Zusätze, wie das Kochsalz z. B., vorgetäuscht wird. Bei meinen Versuchen ist es mir auch manchmal vorgekommen, dass sich durch Methylviolett keine freie HCl nachweisen liess, während der Magensaft mit Phloroglucinvanillin deutliche Reaction gab. Die qualitative Untersuchung auf Milchsäure wurde mit dem stets frisch zu bereitendem Uffelmann'schen Reagens (1 Tropfen Eisenchloridlösung auf mehrere Cubikcentimeter einer 2procentigen Carbollösung, bis die Farbe stahlblau erscheint) angestellt. Bei Gegenwart von Milchsäure wird das Gemische von Magensaft und Reagens entfärbt und gelb oder gelbgrünlich.

In der Wahl zwischen Probefrühstück nach Ewald oder Probemahlzeit nach Riegel behufs Gewinnung des Magensaftes, haben wir ersterem meistentheils den Vorzug gegeben, besonders aus dem Grunde, weil es sich bei unseren Versuchen hauptsächlich nur um die Erlangung von Magensaft handelte, weniger um die Prüfung der Verdauung des betreffenden Patienten.

Ausserdem kam noch in Betracht, dass ein Theil unserer Patienten, mit denen die Versuche angestellt wurden, ambulant behandelt wurde, und sich hierbei die Controle über dieselben nach Einnahme eines Probefrühstücks, das nach einer Stunde ausgehebert wird, viel leichter handhaben liess, als nach einer Probemahlzeit, die doch ein mehrstündiges Nüchternbleiben verlangt. In einzelnen Fällen, besonders, wo wir zugleich die Absicht hatten, die Verdauung genau kennen zu lernen, an welche das Frühstück eines Theils doch zu wenig Anforderungen stellt, anderen Theils aber wieder auf die Secretion des Verdauungssaftes zu wenig anreizend wirkt, wurde jedoch auch nach einer Probemahlzeit (400 g Suppe, 200 g gebratenes Fleisch, ein Weck) ausgehebert; meistens aber wurde das Probefrühstück nach

Ewald, bestehend aus 250 g Thee und einem Weck von etwa 50—60 g, gegeben und dann 50 Minuten bis zu einer Stunde später nach Beginn der Nahrungsaufnahme exprimirt. Bei den kleinen Kindern, deren Magensaft zur Untersuchung verwandt wurde, gaben wir einmal eine Lösung von Kufeke-Mehl (5:100), ein anderes Mal einen Brei aus 30 g Zwiebackmehl zu 200 g Wasser. — Bei allen Versuchen wurde nur der filtrirte Magensaft verwandt, besonders wegen der grösseren Reinlichkeit. Es muss ja zugegeben werden, dass durch das Filtriren ein Theil der freien HCl verloren geht, wie wir das auch in einzelnen Fällen nachweisen konnten, aber einen grossen Unterschied macht es doch nicht aus; und dann wollten wir ja auch nur Vergleichsversuche anstellen.

Im Nachstehenden will ich nun die Versuche mittheilen, die ich über die Hayem-Winter'sche Methode angestellt habe, und zugleich auch die vergleichenden Experimente.

I. Zuerst habe ich da zwei Versuche nach dem Verfahren von Hayem-Winter anzuführen, die mit der qualitativen Untersuchung gar nicht in Einklang zu bringen sind. Bei beiden Magensäften, die von derselben Person herrühren, bei der wir ein Ulcus ventriculi mit Hyperacidität constatiren konnten, ergab die qualitative Untersuchung sehr deutliche freie HCl-Reaction; Milchsäure war vorhanden, wenn auch wenig. A ist sehr gross, H ist bei beiden negativ. Beim zweiten Fall ist sogar F grösser wie T, was zur Unmöglichkeit gehört. Da diese Versuche die ersten waren, so sind wohl Versuchsfehler in Folge der noch fehlenden, nöthigen Uebung vorgekommen, und diese fehlerhaften Resultate führe ich nur an, um zu zeigen, dass ohne einige Uebung und sehr genaue Arbeit mit der Methode nichts anzufangen ist.

II. Versuche nach der Hayem-Winter'schen Methode, die mit der qualitativen Untersuchung wenig oder gar nicht übereinstimmen.

1) Wacker (6 Monate alt), Dilatatio ventriculi, ausgehebert nach Probemahlzeit (Kufeke-Mehl 5 : 100 Wasser). A konnte wegen Mangels an Saft nicht bestimmt werden. Nach Hayem-Winter auf 100 Saft:

H = 0,033696
C = 0,119608
T = 0,265824
F = 0,11232

qualitativ: auf Methylviolett keine, auf Phloroglucinvanillin schwache Reaction; Milchsäure in geringer Menge vorhanden.

2) Dieselbe, ausgehebert 2¼ Stunden nach Milchnahrung.

A konnte nicht bestimmt werden. Nach Hayem-Winter:

H = 0,011232 C = 0,076128 T = 0,173472 F = 0,084864

[1]) für Tiegel a braucht man 13,9, für Tiegel a_1 13,9,
- - b - - 13,1, - - b_1 12,6
Decinormalsilberlösung zur Titrirung der HCl.

qualitativ: keine freie HCl-Reaction, Milchsäure in mässiger Menge vorhanden.

Bei beiden Fällen ist H im Verhältniss zur qualitativen Untersuchung zu gross, denn bei Fall 1 liess sich nur wenig freie HCl nachweisen, während sie bei Fall 2 vollständig fehlte.

III. In dritter Linie kann ich dann einen Fall anführen, bei dem die Resultate nach Hayem-Winter sowohl mit der qualitativen Untersuchung, wie mit der Gesammtacidität stimmen.

Dütscher, chronischer Darmkatarrh, ausgehebert nach Probefrühstück.

Nach H.-W.: A = 0,146 auf 100 Saft

H = 0,050, C = 0,092 } 0,142

T = 0,192942

F = 0,050688

H+C = 142 gegen A = 146

qualitativ: deutliche freie HCl-Reaction; wenig oder gar keine Milchsäure.

IV. Vergleichsversuche zwischen der Hayem-Winter'schen Methode und der von Cahn-v. Mering und Leo, bei denen die Resultate theilweise übereinstimmen, theilweise gar nicht in Einklang zu bringen sind.

1) Huth, Lymphadenitis suppurativa, Amyloid der Nieren und der Leber, Dyspepsie, erbrochene Massen.

Nach H.-W.: A = 0,08019 (= 22,0 Decinormalkalilauge) auf 100 Saft

H = 0,00624, C = 0,04992 } 0,05616

T = 0,113568

F = 0,057408.

[1]) Wenn Magensaft in genügender Menge vorhanden war, so habe ich sehr oft mehrere Tiegel für a, b und c eingedampft und dann nach Hayem-Winter behandelt. Die Resultate damit sind nicht sehr verschieden, ich werde dieselben immer anführen. Bei der Berechnung von H und C habe ich dann die Mittelwerthe genommen. Die Silberlösung, die in den ersten Versuchen angewandt wurde, entspricht ungefähr einer $\frac{1}{10}$ Normalsilberlösung (1 ccm = 0,000624 HCl).

Nach der Methode von Cahn und v. Mering und nach Leo setzt sich die obige Acidität von 2,2 Decinormalkalilauge für 10 ccm (= 22,0 auf 100) Magensaft zusammen aus 0,4 Decinormalkalilauge zur Titrirung der sauren Phosphate

1,0	-	HCl
1,0	-	Milchsäure
= 2,4.		

Nach dieser Methode ist H+C (der Werth für die freie und gebundene HCl) = 0,0365 gegen 0,05616 nach Hayem-Winter
qualitativ: keine freie HCl-Reaction; viel Milchsäure, flüchtige Säuren wurden nicht nachgewiesen.

2) Peters, Parametritis, erbrochene Massen.

Nach H.-W.: A = 0,12775 (= 35,0 Decinormalkalilauge)
H = 0
C = 0,013728 } 0,013728
T = 0,17472
F = 0,16848.

Nach C. und v. M. bezw. Leo setzt sich die obige Acidität von 3,5 zusammen aus 0,9 Decinormalkalilauge zur Titrirung der Phosphate

2,1	-	HCl
1,0	-	Milchsäure
= 4,0.		

Nach dieser Methode ist H+C = 0,07665 gegen 0,013728 nach H.-W. qualitativ: keine freie HCl-Reaction; ziemlich viel Milchsäure, keine flüchtigen Säuren.

3) Dürrwächter, chronischer Alkoholismus, ausgehebert nach Probefrühstück.

Nach H.-W.: A = 0,1022 (= 28,0 Decinormalkalilauge)
H = 0,061152 } 0,097344 für Tiegel a = 17,9, Tiegel a_1 = 17,8 Silberlösung.
C = 0,036192 }
T = 0,222392
F = 0,126048.

Nach C. und v. M. bezw. Leo setzt sich die obige Acidität von 2,8 zusammen aus 0,7 Decinormalkalilauge zur Titrirung der Phosphate

1,4	-	HCl
0,7	-	Milchsäure
= 2,8.		

Nach dieser Methode ist H+C = 0,0511 gegen 0,097344 nach H.-W. qualitativ: im unfiltrirten Magensaft geringe freie HCl-Reaction, im filtrirten keine; mässig viel Milchsäure.

4) Derselbe, ausgehebert nach Probefrühstück.

Nach H.-W.: A = 0,073 (= 20,0 Decinormalkalilauge)
H = 0,0234 } 0,05148
C = 0,02808 }
T = 0,234
F = 0,18252.

Nach C. und v. M. bezw. Leo setzt sich die obige Acidität von 2,0 zusammen aus 0,3 Decinormalkalilauge zur Titrirung der Phosphate

0,9	-	-	-	-	HCl
0,75	-	-	-	-	Milchsäure
= 1,95.					

Nach dieser Methode ist H+C = 0,03285 gegen 0,05148 nach H.-W. qualitativ: keine freie HCl-Reaction; Milchsäure vorhanden, keine flüchtigen Säuren.

5) Huth, dieselbe wie unter IV. 1, erbrochene Massen.

Nach H.-W.: A = 27375 (= 75,0 Decinormalkalilauge)
H = 0
C = 0,119808 } 0,119808
T = 0,179212
F = 0,209664.

Nach C. und v. M. bezw. Leo setzt sich die obige Acidität von 7,5 zusammen aus 1,0 Decinormalkalilauge zur Titrirung der Phosphate

4,4	-	-	-	-	HCl
2,4	-	-	-	-	Milchsäure
= 7,8.					

Nach dieser Methode ist H+C = 0,1606 gegen 0,119808 nach H.-W. qualitativ: keine freie HCl-Reaction; sehr deutliche Milchsäurereaction, keine flüchtigen Säuren.

6) Wacker, dieselbe wie unter II. 1 und 2, ausgehebert 2½ Stunden nach Milchnahrung.

Nach H.-W.: A = 0,1752 (= 48,0 Decinormalkalilauge)
H = 0
C = 0,09984 } 0,09984
T = 0,177216
F = 0,094848.

Nach C. und v. M. bezw. Leo setzt sich die obige Acidität von 4,8 zusammen aus 1,2 Decinormalkalilauge zur Titrirung der Phosphate

2,0	-	-	-	-	HCl
1,2	-	-	-	-	Milchsäure
0,4	-	-	-	-	flüchtigen Säuren
= 4,8.					

Nach dieser Methode ist H+C = 0,073 gegen 0,09984 nach H.-W. qualitativ: keine freie HCl-Reaction; ziemlich viel Milchsäure, flüchtige Säuren vorhanden.

7) A. V., Ulcus ventriculi, Hyperacidität, ausgehebert nach Probefrühstück.

Nach H.-W.: A = 0,25185 (= 69,0 Decinormalkalilauge)
H = 0,008736 } 0,154752
C = 0,146016 }
T = 0,292032 für Tiegel a = 24,2, Tiegel a_1 = 22,5
F = 0,13728 - - b = 23,4, - b_1 = 21,9
Silberlösung.

Nach C. und v. M. bezw. Leo setzt sich die obige Acidität von 6,9 zusammen aus 0,6 Decinormalkalilauge zur Titrirung der Phosphate

4,6	-	-	-	-	HCl
1,5	-	-	-	-	Milchsäure
= 6,7.					

Nach dieser Methode ist H+C = 0,1679 gegen 0,154752 nach H.-W. qualitativ: sehr deutliche HCl-Reaction; ziemlich viel Milchsäure.

8) Dütscher, derselbe wie unter III., ausgehebert nach Probefrühstück.

Nach H.-W.: A = 0,2701 (= 74,0 Decinormalkalilauge)

H = 0,002496 } 0,164736
C = 0,16224 }
T = 0,23088
F = 0,066144.

Nach C. und v. M. bezw. Leo setzt sich die obige Acidität von 7,4 zusammen aus 1,0 Decinormalkalilauge zur Titrirung der Phosphate

5,0	-	-	-	-	HCl
1,4	-	-	-	-	Milchsäure
= 7,4.					

Nach dieser Methode ist H+C = 0,1825 gegen 0,164736 nach H.-W. qualitativ: deutliche HCl-Reaction; Milchsäure vorhanden.

9) Griesbach, acuter Magenkatarrh, ausgehebert nach Probefrühstück.

Nach H.-W.: A = 0,05475 (= 15,0 Decinormalkalilauge)

H = 0 } 0,016224 für Tiegel a = 16,4, Tiegel a_1 = 17,8
C = 0,016224 } - - b = 17,4, - b_1 = 17,4
T = 0,213408 - - c = 16,5, - c_1 = 15,9
F = 202176 Silberlösung.

Nach C. und v. M. bezw. Leo setzt sich die obige Acidität von 1,5 zusammen aus 0,6 Decinormalkalilauge zur Titrirung der Phosphate

0,4	-	-	-	-	HCl
0,4	-	-	-	-	Milchsäure
= 1,6.					

Nach dieser Methode ist H+C = 0,0146 gegen 0,016224 nach H.-W. qualitativ: keine freie HCl-Reaction; Milchsäure wenig vorhanden, keine flüchtigen Säuren.

10) Derselbe, ausgehebert nach Probefrühstück.

Nach H.-W.: A = 0,1168 (= 32,0 Decinormalkalilauge)

H = 0,014976 } 0,0936
C = 0,078624 }
T = 0,248352
F = 0,154752.

Nach C. und v. M. bezw. Leo setzt sich die obige Acidität von 3,2 zusammen aus 0,4 Decinormalkalilauge zur Titrirung der Phosphate

2,2	-	-	-	-	HCl
0,5	-	-	-	-	Milchsäure
= 3,1.					

Nach dieser Methode ist H+C = 0,0803 gegen 0,0936 nach H.-W. qualitativ: deutliche HCl-Reaction; etwas Milchsäure.

11) Allenbach, Ulcus ventriculi, Hypersecretion, ausgehebert 2 Stunden nach eingenommener Mahlzeit.

Nach H.-W.: A = 0,31025 (= 85,0 Decinormalkalilauge)

H = 0,03744 } 0,223392
C = 0,185952 }

T = 0,365664 für Tiegel a = 29,1, Tiegel a_1 = 29,5 Silberlös.

F = 0,142272 - - b = 26,5, - b_1 = 26,2 -

- - c = 11,2, - c_1 = 11,6 -

Nach C. und v. M. bezw. Leo setzt sich die obige Acidität von 8,5 zusammen aus

1,0	Decinormalkalilauge	zur Titrirung der Phosphate
7,0	-	- - - HCl
0,4	-	- - - Milchsäure
0,1	-	- - - flüchtigen Säuren
= 8,5.		

Nach dieser Methode ist H+C = 0,2555 gegen 0,223392 nach H.-W. qualitativ: sehr deutliche freie HCl-Reaction; wenig Milchsäure, etwas flüchtige Säuren.

Wenn man nun diese 11 Vergleichsversuche näher betrachtet, so fällt zunächst auf, dass nach der Hayem-Winter'schen Methode und nach der von Cahn-v. Mering u. Leo H + C, d. h. die Gesammtsalzsäure, abgesehen von Fall 2, wo Hayem-Winter über 0,060 und von Fall 3, wo dagegen Cahn-v. Mering und Leo über 0,046 zu wenig freie und gebundene HCl angiebt, nicht sehr von einander verschieden ist. Dagegen ist nach Hayem-Winter freie HCl vorhanden, obwohl die qualitative Untersuchung ganz wenig oder gar keine freie Salzsäure im Magensaft nachweisen lässt, in Fall 1, 3 und 4. H ist wiederum im Verhältniss zur qualitativen Probe zu klein in Fall 7, 8 und 11. Bei Fall 5 ist F sogar grösser wie T (wohl Versuchsfehler). Die Werthe für den Inhalt der doppelt verarbeiteten Tiegel stimmen, abgesehen von Fall 7, wo die Differenz etwas mehr wie 2,0 beträgt, beinahe überein; ebenso ist die Gesammtacidität fast immer gleich den Summen der Componenten, die man nach der Methode von Cahn-v. Mering und Leo erhält. Versuchsfehler sind also hierbei sehr wenig vorgekommen; und beide Methoden geben leidlich brauchbare Resultate, wenn auch in Bezug auf Uebereinstimmung keine absolut zuverlässigen.

V. Vergleichsversuche zwischen der Hayem-Winter'schen Methode und der von Lüttke:

1) Düringer, leichte Dyspepsie, ausgehebert nach Probefrühstück.

Nach H.-W.:

A = 0,1825
H = 0,009984 } 0,160992 für Tiegel a = 20,8, Tiegel a_1 = 20,7 Silberlösung.
C = 0,151008 }
T = 0,257088
F = 0,096096.

Nach Lüttke:

T = 0,2482
F = 0,04745

H+C = 0,20075 gegen 0,160992 nach H.-W.

qualitativ: deutliche freie HCl-Reaction; wenig Milchsäure.

2) Griesbach, derselbe wie unter IV. 9 und 10, ausgehebert nach Probefrühstück.

Nach H.-W.:

A = 0,12775 für Tieg. a=4,4, Tieg. a_1=4,6, Tieg. a_2=4,6, Tieg. a_3=4,4
H = 0,0215 } 0,1237 - - b=4,3, - b_1=4,3, - — - —
C = 0,1022 } - - c=2,9, - c_1=2,9, - c_2=2,9, - —
T = 0,3358 Silberlösung[1]).
F = 0,2117.

Nach Lüttke:

T = 0,2920
F = 0,1095

H+C = 0,1825 gegen 0,1237 nach H.-W.

qualitativ: deutliche freie HCl-Reaction; wenig Milchsäure.

3) Erbs, 2½ Jahre alt, chronischer Magenkatarrh, ausgehebert nach Frühstück, bestehend aus Brei von 30 g Zwiebackmehl : 200 Wasser.

Nach H.-W.:

A konnte nicht bestimmt werden.
H = 0 } 0,1898
C = 0,1898 }
T = 0,2555
F = 0,073 für Tiegel a = 3,4, Tiegel a_1 = 3,5 Silberlösung.

Nach Lüttke:

T = 0,2555
F = 0,1095

H+C = 0,146 gegen 0,1898 nach H.-W.

qualitativ: keine freie HCl-Reaction; ziemlich viel Milchsäure.

[1]) Bei allen diesen 5 Versuchen mit Ausnahme von Fall 1 und auch bei allen folgenden ist eine neue Decinormalsilberlösung verbraucht worden (1 ccm = 0,00365 HCl), während vorher, wie schon erwähnt, eine solche von 0,000624 HCl-Gehalt pro ccm verwandt wurde.

4) Forstmann, Anacidität, ausgehebert nach Probefrühstück.

Nach H.-W.:

A nicht bestimmt — für Tiegel a = 2,8, Tiegel a_1 = 2,7 Silberlösung.

H = 0,0073, C = 0,0292 } 0,0365 — - - b = 2,7, - b_1 = 2,7 -

T = 0,2044

F = 0,1659.

Nach Lüttke:

T = 0,1971

F = 0,09855

H + C = 0,09855 gegen 0,0365 nach H.-W.

qualitativ: keine freie HCl-Reaction.

5) Birmacher, chronischer Magenkatarrh, ausgehebert nach Probefrühstück.

Nach H.-W.:

A nicht bestimmt

H = 0,0075, C = 0,0219 } 0,0294

T = 0,1387

F = 0,1095.

Nach Lüttke:

T = 0,1314

F = 0,0803

H + C = 0,0511 gegen 0,0294 nach H.-W.

qualitativ: keine freie HCl-Reaction; ziemlich viel Milchsäure.

Wenn man bei diesen 5 Versuchen die verschiedenen Resultate zusammenstellt, so fällt zunächst in die Augen, dass nach Hayem-Winter freie HCl vorhanden war in Fall 4 und 5, während die qualitative Untersuchung negativ ausfiel. Diese Kranken hatten bei oft wiederholten Untersuchungen keine freie und stets so wenig gebundene HCl, auch nach einer später zu erwähnenden von Biedert vorgeschlagenen Methode noch einen so grossen Defect an combinirter Salzsäure, dass diese beiden Nachweise von freier HCl nach Hayem-Winter unter die nach dieser Methode möglichen Fehler (bis zu 7 mg für 100 ccm Magensaft) gerechnet werden müssen.

Abgesehen von Fall 2 und 4, wo die Differenz mehr wie 0,05 beträgt, stimmen die Werthe für die freie und gebundene Salzsäure (H + C) nach beiden Methoden leidlich überein. T ist nach beiden beinahe gleich, F wiederum ist nach Lüttke, mit Ausnahme von Fall 3, viel zu klein, manchmal sogar um die Hälfte, so bei Fall 1 und 2. Dass bei diesen Versuchen

genaue Arbeit vorliegt, und somit Versuchsfehler ausgeschlossen sind, beweist der Umstand, dass die Werthe an Decinormalsilberlösung für die verschiedenen doppelten Tiegel beinahe mit einander stimmen.

VI. Vergleichsversuche zwischen der Hayem-Winter'schen Methode einerseits und der von Lüttke und der von Mintz andererseits.

1) Schlüter, Ulcus ventriculi, Hyperacidität, ausgehebert nach Probemahlzeit nach Riegel.

Nach H.-W.:
A = 0,2555
H = 0,0584 } 0,2555
C = 0,1971 }
T = 0,4745
F = 0,05475.
Nach Lüttke:
T = 0,4015
F konnte nicht bestimmt werden.
Nach Mintz:
H = 0,085775 gegen 0,0584 nach H.-W.
qualitativ: deutliche freie HCl-Reaction; wenig Milchsäure.

2) Griesbach, derselbe wie unter IV. und V., ausgehebert nach Probefrühstück.

Nach H.-W.: für Tiegel a = 3,4, Tiegel a_1 = 3,3 Silberlösung.
A = 0,1095 - - b = 3,2, - b_1 = 3,3 -
H = 0,0073 } 0,073 - - c = 2,3, - c_1 = 2,4 -
C = 0,0657 }
T = 0,2482
F = 0,1752
Nach Lüttke: [1]) für Versuch A (T) verbraucht 7,9, für Versuch A_1 7,6
T = 0,2847 - Tiegel B (F) - 3,6, - Tiegel B_1 3,9
F = 0,1387 Silberlösung.
H + C = 0,146 gegen 0,0073 nach H.-W.
Nach Mintz:
H = 0,02555, Controlprobe ebenso, gegen 0,0073 nach H.-W.
qualitativ: deutliche freie HCl-Reaction.

3) Hummel, Ulcus, Hypersecretion, ausgehebert 2½ Stunden nach dem Mittagessen.

[1]) Für die Lüttke'sche Methode habe ich, wenn möglich, auch doppelte Versuche angestellt, die ich zum Vergleich mittheilen will. Die beiden Versuche bezw. Tiegel je für T und F will ich A und A_1 bezw. B und B_1 nennen.

Nach H.-W.: für Tiegel a = 4,2, Tiegel a_1 = 4,3 Silberlösung.
A = 0,2263
H = 0,0365 } 0,1898
C = 0,1533 }
T = 0,3139
F = 0,1241.
Nach Lüttke:
T = 0,3139
F = 0,0876

H+C = 0,2263 gegen 0,1898 nach H.-W.

Nach Mintz:

H = 0,10585 gegen 0,0365 nach H.-W.

qualitativ: deutliche freie HCl-Reaction; keine Milchsäure.

4) Schlüter, derselbe wie unter VI. 1, ausgehebert nach Probefrühstück.

Nach H.-W.: für Tiegel a = 3,6, Tiegel a_1 = 3,7 Silberlösung.
A = 0,1168 - - b = 3,4, - b_1 = 3,2 -
H = 0,0292 } 0,1241 - - c = 2,0, - c_1 = 2,0 -
C = 0,0949 }
T = 0,2701
F = 0,146.
Nach Lüttke: für Versuch A (T) = 7,2, Versuch A_1 = 7,1 Silberlös.
T = 0,2628 - Tiegel B (F) = 3,0, Tiegel B_1 = 2,9 -
F = 0,1095

H+C = 0,1533 gegen 0,1241 nach H.-W.

Nach Mintz:

H = 0,04015, Controlprobe ebenso, gegen 0,0292 nach H.-W.

qualitativ: deutliche freie H-Cl-Reaction; etwas Milchsäure.

5) Schuster, nervöse Dyspepsie, ausgehebert nach Probefrühstück.

Nach H.-W.: für Tiegel a = 3,9, Tiegel a_1 = 3,7 Silberlösung.
A = 0,2044 - - b = 3,8, - b_1 = 3,6 -
H = 0,0073 } 0,2117 - - c = 0,9, - c_1 = 0,8 -
C = 0,2044 }
T = 0,2774
F = 0,0657.
Nach Lüttke: für Versuch A (T) = 7,4, Versuch A_1 = 7,7 Silberlös.
T = 0,2847 - Tiegel B (F) = 1,0, Tiegel B_1 = 1,1 -
F = 0,04015

H+C = 0,24455 gegen 0,2117 nach H.-W.

Nach Mintz:

H = 0,07665 gegen 0,0073 nach H.-W.

Bei Verdünnung mit destillirtem Wasser bleibt bei Verdünnung 5 ccm Magensaft zu 125 ccm Wasser die Phloroglucinvanillinreaction aus. Um nun auf diese Art den Werth für H zu finden, muss man unter Berücksichtigung, dass 5 auf 125 Wasser die 24fache Verdünnung ist, den mit Phloroglucin-

vanillin noch nachweisbaren geringsten HCl-Gehalt, also 0,00365, mit 24 multipliciren. Demnach ist nach dieser Methode: H = 0,0876 gegen 0,073 nach H.-W. und 0,07665 nach Mintz.

Werden nun diese 5 Versuche mit einander verglichen, so erkennt man, dass nach Hayem-Winter H + C durchgängig kleiner ist, als nach Lüttke, bei Fall 2 sogar um 0,07. Dies kommt wohl daher, dass nach letzterer Methode F durchgängig, mit Ausnahme von Fall 1, wo dasselbe nicht bestimmt werden konnte, viel kleiner ist, als nach Hayem-Winter, T dagegen ist bei beiden ziemlich gleich.

Im Verhältniss zur qualitativen Probe ist H bei Fall 2 und 5 zu klein. Im Vergleich aber zur Mintz'schen Methode giebt Hayem-Winter für die freie Salzsäure viel zu geringe Werthe an, einmal sogar (Fall 5) nur den zehnten Theil, obwohl gerade hierbei der Controlversuch mit Verdünnung mit destillirtem Wasser beinahe den gleichen Werth für H liefert, wie nach Mintz. Die verschiedenen Resultate für die doppelten Tiegel stimmen mit kleinen Ausnahmen ganz gut mit einander, also Fehler bei den Versuchen sind auszuschliessen.

VII. Versuche mit künstlichen Gemischen und Magensäften.

1. Um nun zu sehen, ob von einer bestimmten Menge Salzsäure zusammen mit einer bekannten Menge Kochsalzlösung bei Behandlung nach der Hayem-Winter'schen Methode etwas von dem Chlor, das hiernach am Schlusse des Versuchs vorhanden sein muss, verloren geht, werden von einer Mischung von 4 ccm Kochsalzlösung (10,0 : 1000,0) und 36 ccm Decinormalsalzsäure dreimal je 5 ccm abgemessen und in drei Tiegel gefüllt. Diese werden dann nach Hayem-Winter behandelt, und zwar zwei davon, a und a_1, wie der erste Tiegel (a), also unter Zusatz von Natroncarbonatlösung eingedampft. Der dritte Tiegel (c) wird ohne jeglichen Zusatz eingetrocknet. Für 5 ccm von obigem Gemisch waren zur Titrirung 27 ccm Silberlösung nothwendig, von der jeder Cubikcentimeter entspricht 1 ccm obiger Kochsalzlösung mit einem HCl-Gehalt von 0,000624. Nach der Veraschung braucht man zur Titrirung des Inhalts von Tiegel a 27,1 ccm Silberlösung, von Tiegel a_1 27,0 ccm derselben Lösung. Beide Resultate sind gleich zu nennen und stimmen mit der

Zahl der Cubikcentimeter Silberlösung, die vor der Veraschung zur Titrirung nothwendig waren, genügend überein. In den Tiegeln a und a_1 fand sich demnach alles Chlor des NaCl und der HCl wieder, das vor dem Eindampfen vorhanden war. Für Tiegel c, der ohne Zusatz eingedampft und dann verascht wurde, sind 4,9 ccm Silberlösung zur Titrirung erforderlich. Er enthält demnach nur das Chlor der Kochsalzlösung mit 0,005 NaCl. Denn 4,9 stimmt genügend mit 5,0, d. h. der Anzahl der zur Titrirung von 0,005 NaCl erforderlichen Cubikcentimeter Silberlösung, überein. Es geht somit bei Behandlung nach Hayem-Winter in künstlichen Gemischen von Kochsalz und Salzsäure kein Chlor verloren.

2. Ferner werden 2 ccm Fleischsaft (Meatjuice von Valentine), welcher wegen seiner Haltbarkeit und gleichmässigen Zusammensetzung (er reagirt sauer, enthält keine Peptone und Propeptone) gewählt wurde, auf 20 ccm mit Decinormalsalzsäure aufgefüllt und davon je 5 ccm nach Hayem-Winter behandelt. Für Tiegel a und b braucht man zur Titrirung beinahe den gleichen Werth an Decinormalsilberlösung (29,5 : 29,9 ccm), für Tiegel c jedoch 32,3 ccm. Es ist somit alles zugesetzte Chlor zur Sättigung der im Fleischsaft vorhandenen Alkalien verwandt worden.

3.[1]) Dann wird eine Mischung von 2,5 ccm desselben Fleischsaftes mit 27,5 ccm destillirten Wassers solange mit Decinormalsalzsäure versetzt, bis die erste schwache Reaction auf das Günzburg'sche Reagens eintritt. Dies geschieht bei Zusatz von etwa 51 ccm Salzsäure. Sodann werden noch 19,0 ccm Decinormalsalzsäure zugesetzt, so dass die Flüssigkeit mit dem durch Phloroglucinvanillin in 100 nicht mehr nachweisbaren Gehalt an freier HCl (= 1 ccm), 20,0 ccm freie Salzsäure enthält mit einem wirklichen HCl-Gehalt von 0,073. Dieses Gemisch wird nun nach Hayem-Winter, Lüttke und Mintz behandelt, und zwar werden doppelte Versuchsproben angestellt, die zweiten 24 Stunden später.

[1]) Für Fall 1 und 2 wurde die schwache Silberlösung mit 0,000624 HCl pro ccm verwandt, für die anderen Versuche jedoch die richtige Decinormalsilberlösung, von der 1 ccm 0,00365 HCl entspricht.

Nach Hayem-Winter:

A = 0,3285 (der 2. Versuch ebenso)
H = 0,0511 } 0,1898
C = 0,1387 }
T = 0,2993
F = 0,1095

[1]) für Tiegel a = 4,0, Tiegel a_1 = 4,1
- - b = 3,3, - b_1 = 3,5
- - c = 1,4, - c_1 = 1,5
Silberlösung.

Nach Lüttke:

T = 0,29565
F = 0,0657

für Versuch A (T) = 8,0, für Versuch A_1 = 8,2
- Tiegel B (F) = 1,8, - Tiegel B_1 = 1,8
Silberlösung.

H+C = 0,22995 gegen 0,1898 nach H.-W.

Nach Mintz:

H = 0,0876 gegen 0,0511 nach H.-W. und 0,073 der zugesetzten Salzsäure. Die Controlproben ergaben beinahe dasselbe Resultat.

4. 2,5 ccm des Fleischsaftes werden mit destillirtem Wasser auf 30 ccm verdünnt, dann 51 ccm Decinormalsalzsäure zugesetzt, bis die erste schwache Reaction auf Phloroglucinvanillin eintritt. Bei Zusatz eines weiteren Cubikcentimeters der Salzsäure tritt deutliche Reaction ein. Dann werden noch 19,0 ccm Decinormalsalzsäure zugesetzt, so dass die Flüssigkeit 21 ccm Decinormalsalzsäure als freie HCl enthält mit einem HCl-Gehalt von 0,07665.

Nach Hayem-Winter:

A = 0,3212
H = 0,073 } 0,2482
C = 0,1752 }
T = 0,3277
F = 0,1095.

Nach Lüttke:

T = 0,31025
F = 0,0657

H+C = 0,24455 gegen 0,2482 nach H.-W.

Nach Mintz:

H = 0,08395 gegen 0,073 nach H.-W. und 0,07665 der zugesetzten Salzsäure.

5. Ferner wird Magensaft, der freie HCl nachweisen lässt, mit Kalilauge so lange titrirt, bis die Phloroglucinvanillinreaction ausbleibt. Dann werden zu 80 ccm dieser Mischung 20 ccm Decinormalsalzsäure als freie HCl zugesetzt, so dass nun der Magensaft 21 ccm Decinormalsalzsäure in 100 enthält mit einem Gehalt an freier Salzsäure von 0,07665.

[1]) Für die Berechnung sind dann die Mittelwerthe für die einzelnen Tiegel genommen.

Nach H.-W.:

A = 0,1606		für Tiegel a = 4,2,		Tiegel a_1 = 4,0		Silberlösung.	
H = 0,0073	0,1533	- -	b = 4,1,	-	b_1 = 3,9	-	
C = 0,146		- -	c = 2,0,	-	c_1 = 2,0	-	
T = 0,2993							
F = 0,146.							

Nach Lüttke:

T = 0,3066

F = 0,1095

H+C = 0,1971 gegen 0,1533 nach H.-W.

Nach Mintz:

H = 0,07665 gegen 0,0073 nach H.-W. und gegen 0,07665 der zugesetzten Decinormalsalzsäure.

6. Dann wird einem Magensaft, der keine freie HCl nachweisen lässt, so lange Decinormalsalzsäure zugesetzt, bis die erste schwache Phloroglucinvanillinreaction eintritt. Dann werden 20 ccm Decinormalsalzsäure zugeschüttet, so dass der Magensaft demnach in 100 ccm 21 ccm Decinormalsalzsäure als freie HCl enthält mit einem Gehalt von 0,07665 HCl.

Nach H.-W.:

A = 0,1387		für Tiegel a = 3,4,		Tiegel a_1 = 3,5		Silberlösung.	
H = 0,0438	0,1387	- -	b = 2,9,	-	b_1 = 2,9	-	
C = 0,0949		- -	c = 1,6,	-	c_1 = 1,5	-	
T = 0,2555							
F = 0,11685.							

Nach Lüttke:

T = 0,2555

F = 0,073

H+C = 0,1825 gegen 0,1387 nach Hayem-Winter.

Nach Mintz:

H = 0,08395 gegen 0,0438 nach H.-W. und 0,07665 der zugesetzten Decinormalsalzsäure; 6 Stunden später ergiebt die Mintz'sche Methode H = 0,07665 und 36 Stunden später = 0,073.

Zieht man aus diesen letzten vier Versuchen, die theils wirkliche künstliche Gemische aus Fleischsaft, theils unverdünnten Magensaft betreffen, der durch Zusatz von Salzsäure eine bestimmte Menge freier HCl enthält, einen Vergleich, so springt sofort in die Augen, dass wiederum H + C nach Hayem-Winter viel kleiner ist, als bei Lüttke, ausgenommen Fall 4, wo beide gleich sind. F ist wiederum nach letzterer Methode auch viel geringwerthiger. T stimmt bei beiden ziemlich überein. Jedoch im Verhältniss zur Mintz'schen Methode giebt Hayem-

Winter für die freie Salzsäure viel zu geringe Werthe an, einmal sogar (Fall 5) wiederum nur den zehnten Theil. Dagegen ist H nach ersterem Verfahren im Vergleich zur zugesetzten HCl-Menge vielleicht etwas zu gross, wenn auch der Unterschied, abgesehen von Fall 5, wo beide Werthe gleich sind, ungefähr nur 0,01 beträgt. Für die doppelten Experimente stimmen die einzelnen Resultate ganz gut mit einander, was nur die Exactheit der Arbeit bestätigt. Dass bei solchen künstlichen Gemischen und Magensäften bei längerem Stehen keine von der zugesetzten HCl verloren geht, erhellt schon aus dem Umstand, dass nach den 3 Methoden die Werthe für die einzelnen in sehr verschiedenen Zeiten angestellten Vergleichsversuche genügend übereinstimmen, so bei Fall 3 und auch bei 6, wo sogar 36 Stunden später H nach Mintz von der zugesetzten freien HCl-Menge nicht wesentlich abweicht. — Diesen Versuchen, die zur Feststellung der Resultate vollständig genügen, kann man ähnliche Untersuchungen von Wagner[1]) anreihen, bei denen derselbe einen Vergleich zwischen der Hayem-Winter'schen Methode mit der von Mintz und Sjöqvist zieht. Zuerst stellte derselbe Versuche mit Mischungen von NaCl- und HCl-Lösungen an. Dabei fand er, wie auch wir, dass von dem zugesetzten Chlor nach dem Verfahren von Hayem-Winter fast gar nichts verloren ging, während Sjöqvist und auffallender Weise auch Mintz viel zu kleine Werthe geben, was bei uns nach letzterem keineswegs der Fall ist. In zweiter Linie stellte Wagner Versuche mit Hühnereiweiss- und Peptonlösungen an, denen er dann eine bestimmte Menge HCl zusetzte. Dabei war H nach Hayem-Winter immer kleiner als nach Mintz, während die freie und combinirte HCl nach Hayem-Winter mit der Sjöqvist'schen Methode annähernd stimmte. In unseren beinahe gleichlautenden Versuchen ist das H nach Hayem-Winter ebenfalls kleiner als in dem von Mintz vorgeschlagenen Verfahren zur Bestimmung der freien HCl. Man muss aber annehmen, dass letzterer Werth der richtige ist. Damit findet auch der auffallende Umstand seine Erklärung, dass die nach Hayem-Winter gewonne-

[1]) Archives de Physiologie. 1891. No. 3: „La méthode de Winter pour l'analyse du suc gastrique, comparée à celle de Sjöqvist et de Mintz" par Dr. W. E. Wagner.

nen Werthe für Salzsäure bei den Mischungen von NaCl und HCl, die Wagner anwandte, relativ grosse sind gegen die nach Mintz sich ergebenden Resultate, während umgekehrt bei Gemischen von HCl und organischen Substanzen, die doch dem Magensaft am meisten gleichkommen, die letzteren gerade grösser sind. Es schien also, dass die Mischung organischer Substanzen mit freier HCl irgend welche Folgen hat, die den vollen Nachweis der freien HCl nach Hayem-Winter hindern. Auch Mintz[1]) kommt in seiner Besprechung der Wagner'schen Versuche deductiv zu diesem Ergebniss, das nun durch unsere Versuche thatsächlich erwiesen erscheint. Auffallend ist nur, dass die Werthe für Gesammtchlor (T) nach Hayem-Winter, sowie nach Lüttke im wesentlichen übereinstimmen.

VIII. Versuche mit künstlichen Gemischen und Magensäften, um zu ergründen, ob die Gesammtchlormenge nach Hayem-Winter und Lüttke mit der wirklich vorhandenen übereinstimmt.

1. 5 ccm von obigem Fleischsaft werden auf 30 ccm mit destillirtem Wasser verdünnt. Zu 20 ccm von diesem Gemische werden dann 8 ccm Normalsalzsäure (1 ccm = 0,0365 HCl) zugesetzt, bis die erste deutliche freie HCl-Reaction eintritt, und nachher noch 2 ccm Normalsalzsäure zufliessen lassen, so dass somit 20 ccm der Fleischsaftlösung mit 10 ccm Normalsalzsäure auf 30 ccm aufgefüllt wurden. 100 ccm enthalten demnach 1,216545 HCl als zugesetzte Salzsäure.

Von dieser Mischung werden je 5 ccm nach Hayem-Winter als Tiegel a bezw. a_1 und je 10 nach Lüttke als Versuch A und A_1 behandelt. Man erhält dann so die Werthe für die Gesammtsalzsäure (T). — Um nun weiter zu finden, wieviel Salzsäure überhaupt, entweder als combinirte und fixe (C + F) oder als fixe allein, das obige Gemisch von Fleischsaft und Wasser vor dem Salzsäurezusatz in 100 ccm enthält, werden von obiger Lösung (5 ccm Fleischsaft auf 30 ccm dest. Wasser), 10 ccm auf 15 ccm mit destillirtem Wasser aufgefüllt und davon je 5 ccm nach Hayem-Winter als Tiegel b bezw. b_1 behandelt.

[1]) Deutsche medicin. Wochenschrift. 1891. No. 52: „Ueber die Hayem-Winter'sche Methode und über das Verhältniss der freien zur gebundenen HCl im Mageninhalt" von Dr. S. Mintz.

Nach H.-W.: für Tiegel a = 19,0, für Tiegel a_1 = 18,7 Silberlösung.
T = 1,3761 - - b = 2,0, - - b_1 = 2,0 -
C+F = 0,1460
Nach Lüttke: für Versuch A = 37,6, Versuch A_1 = 37,5 Silberlösung.
T = 1,3706.

Demnach enthalten 100 ccm der Fleischsaftlösung (Fleischsaft mit destillirtem Wasser) 0,1460 HCl von Anfang an, zugesetzt wurden in 100 ccm 1,216545 HCl, macht zusammen 1,3625 HCl. Gefunden wurden nach Hayem-Winter 1,3761 und nach Lüttke 1,3706 HCl, was genügend übereinstimmt.

2. Birmacher, Anacidität, ausgehebert nach Probefrühstück, qualitativ: keine freie HCl-Reaction. Zu 37 ccm Magensaft werden 0,8 Normalsalzsäure zugesetzt, bis die erste schwache Phloroglucinvanillinreaction eintritt, und dann noch 2,2 Normalsalzsäure zufliessen lassen, so dass dieses Gemisch 3 ccm Normalsalzsäure als zugesetzte HCl enthält. 100 ccm davon enthalten demnach 7,5 ccm zugesetzte Normalsalzsäure mit einem HCl-Gehalt von 0,27375. Der Magensaft ist zu gleicher Zeit durch den Salzsäurezusatz auch verdünnt worden, was bei der Berechnung zu berücksichtigen ist, so dass man für Tiegel a und a_1 statt 5 ccm nunmehr 5,375 und für Versuch A und A_1 statt 10 ccm 10,75 ccm als Inhalt nehmen muss.

Nach H.-W.: für Tiegel a = 7,0, für Tiegel a_1 = 7,1 Silberlösung.
T = 0,51465 - - b = 2,9, - - b_1 = 3,1 -
C+F = 0,2190.
Nach Lüttke: für Versuch A = 12,8, Versuch A_1 = 13,0 Silberlösung.
T = 0,46785.

Es enthalten demnach 100 ccm des Magensafts 0,2190 HCl von Anfang an, zugesetzt wurden in 100 ccm 0,27375, giebt zusammen 0,49275 HCl. Gefunden wurden nach Hayem-Winter 0,51465 und nach Lüttke 0,46785 HCl, was annähernd stimmt.

3. Zu 18 ccm Magensaft von Herrn X, ausgehebert nach Probefrühstück, keine freie HCl-Reaction, wird 1 ccm Normalsalzsäure zugesetzt, so dass deutliche Reaction auf Phloroglucinvanillin eintritt. 100 ccm dieses Magensaftes enthalten demnach 0,1921 zugesetzte HCl. Der Magensaft ist zu gleicher Zeit wieder durch den Zusatz der Normalsalzsäure verdünnt worden, was in der vorher angegebenen Weise berücksichtigt wurde.

Nach H.-W.: [1]) für Tiegel b = 3,0, für Tiegel b_1 = 3,0 Silberlösung.
T = 0,4088
C+F = 0,2190.
Nach Lüttke:
T = 0,4015.

Demnach enthalten 100 ccm des Magensafts 0,2190 HCl von Anfang an, zugesetzt wurden in 100 ccm 0,1921 HCl, so dass das Gemisch zusammen 0,4111 HCl enthielt. Gefunden wurden nach Hayem-Winter 0,4088 und nach Lüttke 0,4015 HCl, was fast völlig übereinstimmt.

4. Cordé, 3 Jahre alt, Rhachitis, ausgehebert nach Mahlzeit von Kufeke-Mehl 20,0 : 200 Wasser, qualitativ: keine freie HCl-Reaction.

Zu 40 ccm Magensaft werden 1,6 ccm Normalsalzsäure zugesetzt, wonach deutliche freie HCl-Reaction eintrat. 100 ccm dieses Magensafts enthalten demnach 0,1460 zugesetzte HCl. Der Umstand, dass durch den Salzsäurezusatz der Magensaft in seiner Concentration sich verändert hat, ist natürlich wieder berücksichtigt worden.

Nach H.-W.: für Tiegel a = 4,1, für Tiegel a_1 = 4,1 Silberlösung.
T = 0,2993 - - b = 1,8, - - b_1 = 1,9 -
C+F = 0,1351.
Nach Lüttke: für Versuch A = 7,2, für Versuch A_1 = 7,2 Silberlösung.
T = 0,2628.

Es enthalten also 100 ccm Magensaft anfänglich 0,1351 HCl, zugesetzt wurden in 100 ccm 0,1460 HCl, so dass das Gemisch zusammen 0,2811 HCl enthält. Gefunden wurden nach Hayem-Winter 0,2993 und nach Lüttke 0,2628 HCl, was beinahe übereinstimmt.

Beim Vergleich dieser 4 Versuche springt sofort in die Augen, dass die Werthe für T nach Hayem-Winter und Lüttke beinahe mit der Zahl der in 100 ccm Mischung vorhandenen HCl-Menge übereinstimmen, wenn auch durchweg Lüttke etwas geringere Resultate angiebt. Die Resultate für die doppelten Versuchsproben sind ebenfalls beinahe gleich, so

[1]) Wegen Mangels an Saft mussten die Doppelproben für Tiegel a und Versuch A unterbleiben. Aber dieser Versuch ist doch genügend beweisend, wenn man berücksichtigt, dass T nach H.-W. und Lüttke beinahe gleich ist.

dass also hiermit erwiesen ist, dass die Gesammtsalzsäuremengen nach Hayem-Winter und Lüttke dem wahren Werthe sehr nahe kommen.

Wenn man aus allen diesen Versuchsreihen das Endresultat zieht, so ist zuerst zu bemerken, dass, abgesehen von den Experimenten sub I, die nicht maassgebend sein können, die Hayem-Winter'sche Methode an und für sich ganz brauchbare Resultate ergiebt. Denn die Werthe für die einzelnen Tiegel bei den vielfach wiederholten Vergleichsproben sind genügend übereinstimmend. Man erhält somit, wie dies ja Winter[1]) ausdrücklich noch einmal mittheilt, unter den nämlichen chemischen Umständen mit seiner Methode immer constante Resultate. Da auch früher durch Cahn und v. Mering und auch in letzter Zeit durch Scipione Riva-Rocci[2]) nachgewiesen ist, dass freie Salzsäure aus Flüssigkeiten durch längeres Abdampfen völlig ausgetrieben werden kann, während an Eiweisskörper gebundene nach dem Eindampfen in stets gleichmässigem Betrage noch vorhanden ist, auch wenn das Abdampfen mehrere Stunden dauern sollte, so beruht also die auf diesem Verhalten aufgebaute Methode Winter's auf fest wissenschaftlichen Grundsätzen.

Anders jedoch verhält es sich, wenn man die Werthe nach Hayem-Winter mit den nach anderen Methoden gefundenen vergleicht.

In den Versuchen sub II ist beides Mal die freie Salzsäure (H) im Verhältniss zur qualitativen Probe zu gross. Doch fällt das eine Hayem-Winter'sche Experiment noch in die erste Zeit, wo ohne Controltiegel vielleicht noch kleine Versuchsfehler untergelaufen sind, beim zweiten ist die Differenz nicht gross und der legitimen Fehlerquelle Winter's (0,007) nahestehend.

In dem Versuch sub III stimmen die Resultate sowohl mit der Gesammtacidität wie mit der qualitativen Untersuchung überein.

Dagegen sind die Werthe für die freie und gebundene Salzsäure nach Hayem-Winter in den Versuchsreihen sub IV im

[1]) Deutsche medicinische Wochenschrift. 1892. No. 6: „Bemerkungen zur Magensaftanalyse" von J. Winter.

[2]) Ebenda: „Ueber die Winter-Hayem'sche Methode" von Dr. Scipione Riva-Rocci.

Verhältniss zu der Methode von Cahn-v. Mering und Leo, welche die Salzsäure des Magensaftes auf einmal bestimmt, nicht genügend übereinstimmend. In Versuch 1, 3, 4, 6, 9 und 10 giebt Hayem-Winter grössere Zahlen, im Mittel 0,069 gegen 0,048 bei Cahn-v. Mering und Leo, in maximo 0,097 gegen 0,050, in minimo 0,016 gegen 0,015, während wiederum in Versuch 2, 5, 7, 8 und 11 Cahn-v. Mering und Leo grössere Resultate geben, im Mittel 0,167 gegen 0,139 bei Hayem-Winter, in maximo 0,07 gegen 0,013, in minimo 0,168 gegen 0,155. Dabei betrifft die eine Maximaldifferenz Versuche mit Controltiegeln. Wenn man nun berücksichtigt, dass in Versuch 1, 3, 4 die qualitative Untersuchung im Gegensatz zu Hayem-Winter sehr wenig oder gar keine freie HCl nachweisen liess, und dass in Versuch 7, 8, 11 die Werthe für die freie HCl nach letzterer Methode im Verhältniss zur qualitativen Untersuchung viel zu geringe sind, so spricht die Wahrscheinlichkeit dafür, dass die Resultate für die freie und gebundene Salzsäure nach Cahn-v. Mering und Leo eher die richtigen sind. Doch bestehe ich nicht darauf, zumal in den früheren Versuchen nach H.-W. in dieser Reihe noch hie und da kleine Fehler untergelaufen sein können.

In den Versuchsreihen sub V ist vor allem der Werth für die fixen Chlore (F) nach Lüttke fast durchgängig, Versuch 3 nur ausgenommen, im Verhältniss zu Hayem-Winter zu klein; daher sind auch die Zahlen für die freie und combinirte Salzsäure nach ersterer Methode viel grösser, als nach letzterer, da die Werthe für Gesammtchlor (T) bei beiden genügend übereinstimmen. Wenn auch bei Versuch 4 und 5 sich nach Hayem-Winter freie HCl nachweisen liess, während die qualitative Untersuchung negativ ausfiel, so sind diese Unterschiede unter die von Hayem-Winter selbst angegebenen Versuchsfehler zu rechnen, sonst stimmt der Werth für freie HCl mit der qualitativen Probe genügend überein. Dagegen fällt die gute Uebereinstimmung des durch beide Methoden gefundenen Gesammtchlors einigermaassen in's Gewicht für eine gewisse Zuverlässigkeit des Nachweises der Salzsäure überhaupt nach diesen Verfahren. Was nun das fixe Chlor (F) nach beiden Methoden betrifft, so liegt offenbar der Ueberschuss nach Hayem-Winter

an dem besseren Auslaugen des Verkohlungsrückstandes mit Salpetersäure, und ist somit dies das richtigere Verfahren.

In den Versuchsreihen sub VI (Vergleichsversuche zwischen Hayem-Winter, Lüttke, Mintz mit natürlichen Magensäften) sind gerade wie sub V die Zahlen für das fixe Chlor nach der Lüttke'schen Methode im Verhältniss zu Hayem-Winter zu klein; daher ist auch der Werth für die freie und combinirte Salzsäure nach ersterem Verfahren zu gross. Im Vergleich zu Mintz aber giebt Hayem-Winter für die freie HCl zu geringe Werthe an, im Mittel 0,054 gegen 0,083 bei Mintz, in minimo 0,029 gegen 0,040 in maximo 0,007 gegen 0,077. Gerade bei dieser starken Differenz (Fall 5) fiel der Controlversuch mit der Verdünnung sehr zu Gunsten des Mintz'schen Verfahrens aus, während andererseits bei Hayem-Winter in diesem, wie in den 3 anderen Versuchen mit Controltiegeln mit Erzielung sehr guter Werthe gearbeitet wurde. Dies spricht doch sehr dafür, dass durch Hayem-Winter öfter zu wenig freie Salzsäure nachgewiesen wird, obwohl auch hier die Uebereinstimmung des Gesammtchlors nach Hayem-Winter und Lüttke eine günstige Meinung für die Zuverlässigkeit beider Methoden erweckt.

Wenn man nun zu guterletzt die Versuchsreihen sub VII (Vergleichsversuche nach Hayem-Winter, Lüttke, Mintz mit künstlichen Gemischen und Magensäften) näher betrachtet, so findet sich dasselbe wie sub VI und theilweise auch sub V Gesagte. Die Werthe für Gesammtchlor stimmen nach Hayem-Winter und Lüttke mit einander, fixes Chlor ist nach letzterer Methode zu wenig da, daher ist die Zahl für freie und gebundene HCl hiernach zu gross im Verhältniss zu ersterer Methode. Das Resultat für freie Salzsäure ist nach Mintz, mit Ausnahme von Versuch 4, wo beide beinahe übereinstimmen, erheblich grösser, als das nach Hayem-Winter erbrachte, im Mittel 0,027 bei Hayem-Winter gegen 0,067 bei Mintz, in minimo 0,073 gegen 0,084, in maximo 0,007 gegen 0,076, obwohl gerade bei dieser starken Differenz (Versuch 5) die Controlproben nach Hayem-Winter beinahe gleiche Werthe für die einzelnen Tiegel ergeben; wie auch in Versuch 3 und 6, wo Hayem-Winter beinahe nur die Hälfte der freien Salzsäure nach Mintz angiebt.

Diese Versuche nun sind behufs Herbeiführung einer Entscheidung, wie oben bemerkt, derart angestellt worden, dass man die Menge der zugesetzten freien Salzsäure vom Augenblick des Auftretens der ersten freien Salzsäurereaction genau kennt. Sie scheinen nun nachdrücklich für die Richtigkeit des Nachweises freier Salzsäure nach Mintz einzutreten, da hiernach stets die zugesetzte Menge fast genau wieder herauskam, hier und da wohl ein wenig zu hoch, während die nach Hayem-Winter erhaltene hiervon doch erheblich abwich, und zwar nach unten, in maximo bis zum 10. Theil sogar. Auffallend ist nur, dass auch hier, wie in den Versuchsreihen sub V und VI die Werthe für das Gesammtchlor nach Lüttke und Hayem-Winter gleich sind. Der Fehler liegt also vielleicht bei Hayem-Winter weniger an dem Werthe für das Gesammtchlor (Tiegel a), als vielmehr an dem für das combinirte und fixe Chlor, der dann zu gross sein müsste (Tiegel b bez. auch c). Dadurch würde die Differenz zwischen den beiden ersten Tiegeln (a—b), die uns den Werth für die freie Salzsäure angiebt, zu klein ausfallen.

Dass nun wirklich die Werthe für die Gesammtsalzsäure nach Hayem-Winter und Lüttke mit dem wahren HCl-Gehalt beinahe identisch sind, ist durch die Versuche sub VIII, wo jene die gesammte, die vorher vorhandene, sowie die von uns selbst zugesetzte Salzsäuremenge wieder zum Vorschein brachten, genügend erwiesen. Da sonach bei der Hayem-Winter'schen Methode keine Salzsäure wirklich verloren geht, so muss für den Umstand, dass dabei im Verhältniss zu Mintz und zur qualitativen Probe meist zu wenig freie HCl sich nachweisen lässt, der Fehler daran liegen, dass der Werth für das combinirte und fixe Chlor zu gross ist. Dies kann daher kommen, dass im Laufe des Eindampfens freie Salzsäure in combinirte übergeführt wird, oder dass bei Tiegel b durch das Eindampfen und nachheriges, einstündiges Weiterdampfen doch nicht alle freie HCl verjagt und somit noch ein Theil derselben bei der Titrirung mitbestimmt wird. Zu der letzten Ansicht kam ganz neuerdings auf anderem Wege auch Rosenheim[1]), als er sogar

[1]) Deutsche medicinische Wochenschrift. 1892. No. 14: „Ueber die praktische Bedeutung der quantitativen Bestimmung der freien Salzsäure im Mageninhalt" von Dr. Th. Rosenheim.

nach mehrstündigem Eintrocknen von Magensäften, die qualitativ deutliche freie HCl-Reaction gaben, in dem Rückstand noch freie Salzsäure nachweisen konnte.

Ebenso fielen auch seine Versuche mit künstlichen Gemischen aus, denen eine bestimmte Menge Salzsäure als freie HCl zugesetzt war; es liessen sich in minimo sogar 10 pCt. der zugesetzten freien HCl in dem Trockenrückstand noch auffinden. Im Gegensatz hierzu allerdings fanden, wie oben erwähnt, Cahn und v. Mering und nach ihnen Scipione Riva-Rocci, dass aus wässrigen und Eiweisslösungen die als freie HCl anzunehmende Salzsäure durch Eindampfen völlig verjagt werden kann. Man könnte somit fast annehmen, dass ausser der gewöhnlichen combinirten Salzsäure, die weder abdampfbar noch durch Reagentien nachweisbar ist, eine weitere Form im Magensaft sich bilden kann, die nur so viel gebunden ist, dass sie der Abdampfung mehr als in wässriger Lösung widersteht, aber doch noch qualitativ auf Reagentien einwirkt.

Betrachtet man nun alle diese Methoden zum Schlusse auf ihre Verwerthbarkeit für die Praxis, so sind für die quantitative Salzsäurebestimmung die Methoden von Leo, Sjöqvist und Lüttke insofern als minderwerthig anzusehen, als sie die freie und gebundene Salzsäure nicht einzeln für sich bestimmen lassen, auch sämmtlich, wie sich für die erste bei uns sub IV, für die letzte sub V, VI und VII, sowie für die von Sjöqvist bei anderen, die damit arbeiteten, gezeigt hat, manchmal recht umständlich sind und die Hülfsmittel eines Laboratoriums erheischen. Als einzige für die Praxis empfehlenswerthe Methode kann bei Magensäften, die qualitativ freie Salzsäure nachweisen lassen, nur das Mintz'schen Verfahren in Betracht kommen, das auch, wie unsere Versuche lehren, ganz genügende Resultate ergiebt; zum quantitativen Nachweis der anderen im Magensaft vorkommenden Säuren empfiehlt sich die Cahn-v. Mering'sche Methode, die auch nach unserer Versuchsreihe sub IV ganz gute Ergebnisse liefert. Bei Magensäften jedoch, die qualitativ keine freie Salzsäure nachweisen lassen, und wo man die gebundene Salzsäure kennen lernen will, oder auch für grössere wissenschaftliche Studien über Magensaft, wird es doch jetzt am meisten rathsam sein, auf die Hayem-Winter'-

sche Methode zurückzugreifen, die schliesslich auch nicht mehr Hülfsmittel, Zeit und Uebung verlangt, als die anderen vorher genannten, und doch zu gleicher Zeit einen Einblick in die Details der Magensaftabsonderung gestattet. Man wird allerdings sauber und mit einigen Cautelen arbeiten müssen, die ich noch kurz hier erwähnen will: Zuerst sind die einzelnen Proben von Magensaft in einem mit destillirtem Wasser ausgespülten und mit einigen Cubikcentimetern von selbigem Magensaft nachgespülten Maassgläschen abzumessen, und zwar immer vom Boden herauf bis zum betreffenden Theilstrich; man erhält dann so ganz gleichmässige Quanta. Die zu benutzenden Tiegel müssen vorher geglüht und dann mit destillirtem Wasser nochmals gereinigt sein. Die Glasstäbe, sowie alle Gefässe und Trichter müssen vor dem Gebrauch ebenfalls mit destillirtem Wasser ausgespült sein. Die zum Filtriren des Rückstandes nothwendigen Filter müssen chlorfrei sein. Dann empfiehlt es sich noch alle zum Titriren zu benutzenden Büretten mit der Titrirungsflüssigkeit nochmals vorher auszuschütteln, damit ja keine anderen Lösungen hinzukommen. Wenn man so arbeitet, erhält man immer identische Werthe für die einzelnen Versuchsproben. — Kaum würde es sich als Vortheil herausstellen, anstatt mit Tiegel a nach Hayem-Winter das Gesammtchlor nach Lüttke zu bestimmen, da doch letztere Methode etwas zu niedere Resultate zu ergeben scheint, wenn sie auch vielleicht etwas bequemer ist. Die anderen Componenten müssten jedenfalls nach Hayem-Winter bestimmt werden.

Für die Praxis hat eine inzwischen von Herrn Dr. Biedert einige Male versuchte Methode Aussicht, in ähnlicher Weise, wie die Mintz'sche über die freie, so auch über die combinirte Salzsäure ein hinreichendes Urtheil zu geben, worüber ich hier noch die Angabe des Herrn Dr. Biedert hersetze:

„Da wo freie Salzsäure vorhanden ist, kann man ja auch durch Bestimmung der gebundenen und freien nach Leo oder Sjöqvist, gleichzeitige Bestimmung der freien nach Mintz und Abzug der letzteren sich Aufklärung über die Grösse der gebundenen verschaffen. Allerdings auf einem umständlichen Umwege, dem wohl auch in diesem Falle die Hayem-Winter'sche Methode vorzuziehen wäre. Da aber, wo freie Salzsäure

fehlt, versagt jenes indirecte Verfahren, und deshalb hätte die Methode von Hayem-Winter, die allein auch hier ausreicht, den Vorzug vor allen.

„Vielleicht aber genügt es für die laufende Praxis sich auf eine einfache Weise, die ich bis jetzt einige Male erprobt habe, eine Aufklärung, wenn nicht über die Menge der vorhandenen gebundenen Salzsäure, so doch über die Menge der einem Magensaft noch fehlenden Salzsäure, bis eben Sättigung mit gebundener eintreten würde, zu verschaffen.

„Man titrirt zu einer gegebenen Menge Magensaft $\frac{1}{10}$ Normalsalzsäure, bis eben die Phloroglucinvanillinreaction eintritt, und hat dann nach Abzug von 1 ccm Decinormalsalzsäure für 100 ccm Magensaft die Menge der dem Saft fehlenden combinirten Salzsäure.

„Da man ausserdem behufs Erforschung der Salzsäureverhältnisse vorher stets eine möglichst einfache Mahlzeit, am besten das Ewald'sche Probefrühstück, oder doch immer eine gleichmässige Mahlzeit, wie das Riegel'sche Mittagbrod, reicht, so dürfte zu hoffen sein, dass sich aus dem Salzsäuredeficit auch leidlich bindende Schlüsse auf den wirklich vorhandenen Betrag der combinirten Salzsäure machen lassen. Es sind dazu nur eine grosse Reihe von Vergleichsversuchen nothwendig, in denen die Menge der combinirten Salzsäure direct nach Hayem-Winter bestimmt und zugleich das Salzsäuredeficit in der vorhin bezeichneten Weise titrirt wird. Man könnte hierzu auch noch die (nach Hayem-Winter bestimmten) Normalwerthe überhaupt für gebundene Salzsäure zu bestimmtem Zeitpunkt nach der Probemahlzeit bei Gesunden zur Beurtheilung heranziehen. Etwas erschwert wird die ganze Untersuchung und auch dieser letzte Vergleich durch die mit Anacidität bezw. Hyperacidität des Magensafts sehr häufig verbundene rasche Entleerung des Magens, wonach man dann 1 Stunde nach der Ewald'schen und $2\frac{1}{2}$ Stunden nach der Riegel'schen Mahlzeit keinen Mageninhalt mehr gewinnt.

„Ich will einige nach der angegebenen Weise gemachten Untersuchungen hersetzen:

„No. 1. Birmacher, 50 Minuten nach Probefrühstück ausgeheberter und filtrirter Saft, qualitativ ohne freie HCl, sauer.

a) Zuerst Vorprobe mit kleinerer Menge Saft:

2 ccm Magensaft mit 0,5 ccm $\frac{1}{10}$ Normalsalzsäure: Andeutung einer Röthe mit Phloroglucinvanillin.

2 - - - weiter 0,1 ccm $\frac{1}{10}$ Normalsalzsäure: deutliche Reaction.

b) Wiederholung mit grösserer Saftmenge:

10,0 Magensaft mit 2,2 $\frac{1}{10}$ Normalsalzs.: keine Reaction mit Phloroglucinvan.

- - m. noch 0,2 - - - - - -

- - - - 0,2 - keine deutliche Reaction.

- - - - 0,1 - eben angedeutete Reaction.

- - - - 0,1 - deutliche Reaction.

- - - - 0,2 - starke Reaction.

Also Andeutung bei Zusatz von zusammen 2,7, deutliche Reaction bei 2,8 ccm Salzsäurezusatz. Es wird nochmals c) eine Wiederholung gemacht: direct auf 10,0 Magensaft mit 2,7 ccm $\frac{1}{10}$ Normals., eben deutliche Reaction. Somit hätte der Zusatz von 2,7 ccm Decinormalsalzsäure auf 10 ccm = 27 ccm auf 100 ccm Magensaft darin eine eben nachweisbare Menge freier Salzsäure erzeugt. Also auf 27 — 1 ccm, d. i. auf 0,094 pCt., beläuft sich das Deficit an gebundener Salzsäure in diesem Magensaft.

„Nach Hayem-Winter sollen im normalen Magensaft 30 Minuten nach dem Ewald'schen Probefrühstück 0,073, nach 60 Minuten 0,168 pCt. gebundener Salzsäure vorhanden sein, das würde nach 50 Minuten etwa 0,135 pCt. ergeben. Zieht man von letzterer Zahl unser Deficit von 0,094 pCt. ab, so würden in unserem Magensaft 0,041 pCt. gebundene Salzsäure vorauszusetzen sein. Die directe Bestimmung nach Hayem-Winter ergab für das Mittel von 2 Tiegeln b = 2,45 ccm, für Tiegel c = 1,9 ccm, also für gebundene Salzsäure 0,55 ccm Silberlösung, d. i. 0,00198 oder auf 100 = 0,0396 HCl, was ganz auffällig stimmt.

„No. 2. Forstmann, 1 Stunde nach Ewald'schem Probefrühstück ausgehebert, Saft filtrirt, sauer reagirend, keine freie HCl.

a) Vorversuch mit 1 ccm ergiebt Reaction auf Zusatz von 0,2 — 0,3 Decinormalsalzsäure.

b) Bei 2 Versuchen mit 5 ccm mit je 1,6 Salzsäure Andeutung, mit 1,7 ccm deutliche Reaction. Das ergiebt auf 100 Magensaft 34—1 = 33 ccm Decinormalsalzsäure = einem Deficit von 0,1204 HCl.

„Da normal nach 60 Minuten die gebundene HCl 0,168 betragen soll, so müsste unter Abzug jenes Deficits 0,047 gebundene Salzsäure in dem Magensaft vorausgesetzt werden. Nach Hayem-Winter hat sich aber in diesem Falle nur 0,011 gebundene Salzsäure ergeben, was nicht ganz so gut, wie in vorigem Fall, aber auch nicht allzu schlecht stimmt.

„No. 3. Birmacher, 60 Minuten nach einer Probemahlzeit, Saft enthält keine freie HCl.

Phloroglucinvanillinprobe nach Salzsäurezusatz:

a)	2 ccm	Saft	gaben	mit	0,5	Decinormalsalzsäure	keine Reaction.
	-	-	-	-	1,0	-	starke -
b)	3 -	-	-	-	0,9	-	schwache Reaction.
	-	-	-	-	1,0	-	deutliche -
c)	10 -	-	-	-	2,8	-	undeutliche -
	-	-	-	-	2,9	-	deutliche -

„Also beträgt hier das Salzsäuredeficit 29 — 1 auf 100 = 0,102 HCl. Die normale Menge gebundener Salzsäure wäre, wie in Versuch No. 1 angegeben, 0,135 pCt. HCl. Davon das Deficit abgezogen = 0,135 — 0,102 = 0,033 HCl (gebundene). Bei der Untersuchung nach Hayem-Winter ergab in diesem Falle Tiegel c = 1,9, Tiegel b 2mal gleichlautend 2,5 Decinormalsilberlösung, C = 0,6 Silberlösung in 5 ccm, was auf 100 berechnet 0,044 gebundene HCl ergiebt, die mit den oben gefundenen 0,033 nicht schlecht übereinstimmen.

„Die von mir im Vorstehenden auf die combinirte HCl angewandte Titrirungsmethode giebt nach den seitherigen Feststellungen sogar Aussicht indirect den Gehalt eines Magensafts an combinirter Salzsäure selbst zu bestimmen, und zwar auf zwei Methoden. Entweder es existiren für bestimmte Zeitpunkte nach bestimmter Normalmahlzeit für normale Verdauung bestimmte Normalsätze an combinirter Salzsäure, und dann würde der Abzug des in obiger Weise gefundenen Deficits von diesen Normalsätzen die Menge an combinirter Salzsäure für den betreffenden Versuch ergeben, wie das in vorstehenden 3 Versuchen nicht ganz übel geschehen ist. Oder wenn sich herausstellen sollte, dass genügend constante Sätze für combinirte Salzsäure in bestimmten Verdauungsperioden nicht existiren, so wäre doch möglich, dass in jedem einzelnen Versuchsfall eine bestimmte Relation zwischen dem nachgewiesenen Salzsäuredeficit und der wirklich vorhandenen combinirten Salzsäure bestände, und dass auf diese Weise dann die letztere bestimmt werden könnte.

„Um sich darüber zu vergewissern, ist aber noch eine grosse Reihe von Parallelversuchen nöthig, die am Schluss dieser Arbeit nicht mehr ausführbar waren. Als ganz sicher aber kann

neben dieser in Aussicht stehenden doch die Leistung der hier in Frage kommenden Methode bezeichnet werden, die Grösse des Salzsäuredeficits kennen zu lehren und damit einen wichtigen Einblick in die Qualität aller Magensäfte ohne freie HCl zu gewähren. Denn das macht doch auch einen gewaltigen Unterschied in der Leistung eines Magens aus, ob er einen Saft absondert, der nur $\frac{1}{10}$, oder einen, der $\frac{2}{10}$ der Eiweisskörper mit Salzsäure nicht mehr zu sättigen vermag."

Nach diesen Auseinandersetzungen des Herrn Dr. Biedert könnte ich also kurz für die Praxis resumiren, dass die am leichtesten ausführbare und für jeden Arzt zugängliche Art, die Salzsäuremenge bei Vorhandensein freier Salzsäure kennen zu lernen, die Titrirung nach Mintz ist, für solche Fälle jedoch, wo freie HCl fehlt, die Bestimmung des Salzsäuredeficits in der oben von Herrn Dr. Biedert aus einander gesetzten Weise. Für genauere Studien und eingehendere Beschäftigung mit wichtigen Fällen verdient daneben sicher die Methode von Hayem-Winter im Auge behalten und auch in Bezug auf ihre wissenschaftliche Tragweite an der Hand des Buches von Hayem-Winter weiter studirt und eingeübt zu werden. — Ueber die übrigen noch in Frage kommenden Methoden ist im Eingang dieser Schlussbemerkung das Nähere gesagt.

Zuletzt kann ich nicht umhin, meinem verehrten Chef, Herrn Sanitätsrath Dr. med. Biedert, für die freundliche Anregung zu dieser Arbeit, sowie für die während derselben so liebenswürdige Unterstützung meinen tief gefühlten Dank auszusprechen, wie ich auch die in dem gut eingerichteten Laboratorium des Bürgerspitals gefundene Förderung meiner Arbeiten gerne anerkenne.

XXII.

Ueber die Rückbildung und Entwickelung der quergestreiften Muskelfasern.

Von Dr. Rudolf Krösing,
Volontair-Assistenten am pathologischen Institut zu Greifswald.

(Hierzu Taf. XIII.)

Die vorliegenden Untersuchungen sind im Herbst und Winter 1891 im pathologischen Institut angestellt worden, und bilden ein Glied in der Reihe anderer Arbeiten, welche die nahen Beziehungen darzulegen suchen, welche zwischen der Entwickelung der Gewebe während ihrer frühesten Bildungsperiode und den später am fertigen Gewebe eintretenden Rückbildungserscheinungen vorhanden sind. Es hat sich gezeigt, dass das Bindegewebe aus Spindelzellen derart hervorgeht, dass ein Theil zu Fasern, ein anderer zu Saftkanälchen umgebildet wird, während nur ein dritter kleinster Theil auch im fertigen Gewebe seine zellige Beschaffenheit bewahrt.

P. Grawitz[1]) hat gezeigt, dass die fasrige Grundsubstanz wiederum in denjenigen zelligen Zustand, welcher bei der Entwickelung den Anfang gemacht hat, zurückkehren kann, dass diese Rückbildung aber unter so verschiedenen Bedingungen eintreten kann, dass die bisher gültige Eintheilung der Kapitel als nicht mehr ausreichend erscheint, da die gleiche gewebliche Veränderung bei den Vorgängen der Heilung, der Entzündung, der Geschwulstbildung vorkommt, und da sie auch bei normalen Verhältnissen und als Anfangsstadium regressiver Ernährungsstörungen angetroffen wird. Die Arbeit von Hermann Schmidt[2]) hat dargethan, dass das Fettgewebe sich in sofern von dem Bindegewebe unterscheidet, als hier in den grossen Fetttropfen ein Ernährungsmaterial aufgespeichert ist, welches nicht einer Zelle angehört, sondern einem Zellenverbande, welcher

[1]) Dieses Archiv Bd. 127.
[2]) Dieses Archiv Bd. 128. S. 58.

rings um die Fettkugel wie eine geschlossene Membran ausgespannt ist, und im fertigen Zustande nichts mehr von der zelligen Zusammensetzung erkennen lässt. Unter pathologischen Verhältnissen sah nun Schmidt in dieser scheinbar strukturlosen Membran zuerst Kerne, alsdann Zellen auftreten, wobei der Aufbau dieser zelligen Elemente auf Kosten des aufgespeicherten Fetttropfens geschah, was leicht an dem Kleinerwerden desselben zu erkennen war. Es konnte festgestellt werden, dass die Entwickelung des Fettgewebes beim Embryo, die Bildung von Fettgewebe beim Erwachsenen, die Bildung desselben Gewebes unter pathologischen Verhältnissen sich vollständig gleichartig vollzieht, und dass bei der physiologischen Abmagerung, bei der Entzündung, bei krankhaftem Schwund von Fettgewebe in der Nähe von Geschwülsten sich regelmässig derselbe Rückbildungsprozess zeigte, der schliesslich mit dem Zelligwerden der Gewebe und Uebergang in Fasern oder Schleimgewebe endete. Diese Beobachtungen legten den Gedanken nahe, dass auch beim Muskelgewebe eine bestimmte Beziehung zwischen Entwickelung beim Embryo und Entwickelung unter pathologischen Verhältnissen, zwischen Rückbildung im Alter, Rückbildung bei Entzündung und anderen krankhaften Ernährungsstörungen bestehen möchte. Während man also bisher bei der Erörterung der Muskelpathologie streng die althergebrachten Kapitel innegehalten hat, und über Muskelentzündung, Muskelheilung und Neubildung, über Muskelgeschwülste und Atrophie gearbeitet hat, ohne diese Kapitel unter gemeinschaftlichen Gesichtspunkten zu betrachten, so soll für uns im Folgenden nicht nur diese allgemeine Zusammenstellung maassgebend sein, sondern es soll auch versucht werden, die Befunde, welche bisher über den embryonalen Aufbau der Muskeln aus der Entwickelungsgeschichte und vergleichenden Anatomie gewonnen worden sind, in den Kreis der Betrachtung zu ziehen, um so zu ermitteln, welche von den bisher noch sehr widersprechenden Darstellungen über die embryonale Muskelbildung[1]) am besten mit den krankhaften Veränderungen der Muskelfasern in Einklang zu bringen ist.

[1]) Der wesentliche Streitpunkt unter den Forschern ist der, ob die Muskelfaser aus einer embryonalen Bildungszelle oder aus einer Mehrzahl solcher entsteht.

Entsprechend dem Gange unserer Untersuchungen werden wir also mit solchen Ernährungsstörungen beginnen, bei welchen die hoch entwickelte quergestreifte Muskelfaser gewissermaassen Stein für Stein abgetragen, und in ihre ursprünglichen Elemente aufgelöst wird; wir werden alsdann sehen, wie dieser Umbildungsvorgang, der beim Bindegewebe noch ganz einfach, bei dem Fettgewebe wegen des vorhandenen aufgespeicherten Luxusstoffes schon complicirter war, bei den Muskelfasern eine so grosse Mannichfaltigkeit besitzt, dass es zweifelhaft bleiben muss, ob wir in dem Folgenden schon alle Möglichkeiten der rückläufigen Umbildung erschöpft haben. Es handelt sich für uns aber nicht darum, die letzten Einzelheiten heute schon definitiv festzustellen, sondern nur darum, den principiellen Weg der Forschung anzuzeigen, und die gar zu enge Umgrenzung der Kapitel so zu erweitern, dass die künstlichen Schranken, welche bisher immer zwischen der Lehre von der Muskelentwickelung, von ihrem normalen Bau, ihrer Physiologie und Pathologie aufgerichtet worden sind, zu Falle zu bringen, und eine gemeinsame biologische Uebersicht über das Leben der Muskelfasern zu ermöglichen.

1. Absteigende Reihe. (Ablösung von Zellen aus den fertigen Muskelfasern.)

Bei der Atrophie der Körpermuskeln, wie wir sie im Gefolge von Erkrankungen des Gehirns und Rückenmarkes eintreten sehen, geht der Muskelschwund derart vor sich, dass gleichzeitig das Fettgewebe und das Bindegewebe in den Muskelinterstitien eine Vermehrung erfährt. Es ist lange Zeit hindurch darüber gestritten worden, ob hierbei der Untergang der Muskelfasern das Primäre sei, oder ob der Schwund vielleicht secundär durch die Wucherung des Fettgewebes bedingt würde, jedenfalls ist bis zum heutigen Tage kein Zweifel laut geworden an der Auffassung, dass das kernhaltige Bindegewebe zwischen den Muskelfasern auf einer activen Wucherung des intermusculären Bindegewebes beruhe, während die quergestreiften Fasern zerfallen und absterben[1]). Uns liegt ein Präparat solcher Atrophie

[1]) Vgl. Friedreich, Ueber progressive Muskelatrophie, über wahre und falsche Muskelhypertrophie, Berlin 1873, welcher sich dahin ausspricht, dass eine starke intermusculäre Bindegewebs- und Fettwucherung sich mit hochgradigster Atrophie der Muskelfasern combinirt.

des Deltamuskels vor, bei welcher ein Theil der Muskelfasern deutlich erhalten ist, während sehr vielfach auf Längsschnitten doppelte und mehrfache Reihen von Fettkörpern die Muskelfasern auseinanderdrängen. Hierbei sieht man, wie der Schwund der Muskelfasern selbst in langsamer Weise vor sich geht, indem innerhalb des Sarcolemmschlauches, im Längsverlauf der Faser Kerne auftreten, manchmal zuerst in der Mantelschicht, indem dann um die Kerne die vorher quergestreifte Muskelsubstanz homogen wird, indem endlich um die Kerne herum eine schlanke Spindelzelle entsteht, welche nunmehr gewissermaassen das Sarcolemm bildet, während das ursprüngliche Sarcolemm jetzt als eine Reihe anastomosirender Spindelzellen zwischen den Fasern erscheint. Auf Fig. 1a sieht man eine Faser, welche links noch die normale Dicke besitzt, nach rechts aber durch Ablösung immer neuer Zellen vom Rande der Faser her stark verschmälert ist, während zwischen ihr und Faser b das intermusculäre Fasergewebe zugenommen hat. In Faser b sieht man ebenfalls eine Ablösung von Spindelzellen mehr in der Mitte, nach rechts hat die Faser eine Zerklüftung erfahren, so dass nahe dem Rande zwei Kerne in einem klaffenden Spalt gelegen sind; bei d ist eine Umbildung und Zerklüftung gleicher Art schon fortgeschrittener. Hier sieht man etwas faseriges Gewebe einen breiteren, von quergestreifter Substanz freien Spalt innerhalb der Faser ausfüllen. Die Faser e ist beinahe ganz und gar in Auffaserung begriffen, so dass sie nach rechts zu einem aufgedrehten Strick gleicht, bei welchem schliesslich nur noch ganz schmale quergestreifte Bänder übrig bleiben. An anderen Stellen, als den in Fig. 1 dargestellten, sieht man nun, wie die Spindelzellen Fett aufnehmen, und in der von Hermann Schmidt geschilderten Weise Fettkörper mit allmählich kernlos werdenden Membranen bilden. Von eigentlichen Wucherungsvorgängen, d. h. von Theilungen der Kerne und Zellen ist nichts zu sehen, höchstens gewahrt man hier und da einmal die in der Literatur als Muskelzellenschläuche benannten Bilder, auf welche wir später noch näher eingehen werden. Unsere Auffassung unterscheidet sich also ganz wesentlich von allen bisher gegebenen Deutungen darin, dass wir neue schlanke Muskelkerne aus der veränderten contractilen Substanz ohne Theilung der permanenten Kerne er-

wachen, und die Muskelfasern selbst durch Metaplasie in Fasergewebe und in Fettgewebe übergehen lassen; wir bezeichnen daher diese Produkte als myogenes Bindegewebe und Muskelfettgewebe oder als Status fibrosus und Status adiposus des Muskelgewebes. Einen überaus deutlichen Beweis für die directe Metaplasie quergestreifter Fasern in Fettgewebe finden wir in einem Falle von Inactivitätsatrophie der Wadenmuskeln bei Ulcus cruris, da hier die Muskeln vor ihrem Uebergange in Zellen sehr viel Pigment aufweisen, und man nicht nur diese pigmentirten Zellen in die Fettzellenverbände übergehen sieht, sondern ganze Faserstücke mit deutlicher Querstreifung als Membranen der Fettkörper antrifft!

In einem andern Fall sehen wir im Glutaeus maximus die frei gewordenen Muskelzellen in Fettgewebe, und an andern Stellen in Tuberkelknoten übergehen, so dass auch myogene Tuberkel oder myogenes käsiges Gewebe entstehen kann. Ein Präparat von einem parostealen Callus, welcher 8 Tage nach einer Fractur bei einem Kaninchen entstanden ist, giebt uns die Gelegenheit, denselben Vorgang der directen Umbildung von Muskelfasern auf Querschnitten zu verfolgen. Fig. 2 zeigt uns zwei dicke quergetroffene Muskelbündel bei stärkster Vergrösserung, welche in einer homogenen leicht faserigen Grundsubstanz gelegen sind, die nebenbei gesagt an andern Stellen des Präparates directe Uebergänge in hyalinen Knorpel erkennen lässt[1]). Die Körnung innerhalb der Querschnitte bedeutet die einzelnen Primitivbündel a, bei b sieht man die normalen Kerne, bei c haben sich an den Randtheilen beider quergetroffener Fasern helle Abschnitte gebildet, welche homogen sind, Kerne enthalten, und bei dem linken Querschnitt in die Grundsubstanz in Gestalt von abgelösten Spindelzellen eintreten. Bei d ist ein Theil einer Faser zu sehen, welche sehr wenig quergetroffene Primitivfibrillen mehr enthält, und zum grösseren Theil schon in zellige Umbildung übergegangen ist. Dass nicht etwa jedes Primitivbündel in eine Spindelzelle übergeht, sondern dass ein ganzer Complex von Längsfibrillen verbraucht wird, um eine Spindel-

[1]) Genauere Angaben hierüber finden sich bei H. Tenderich: Untersuchungen über die Struktur des normalen und des pathologisch veränderten Knorpels. Diss. Greifswald, April 1892.

zelle zu bilden, das ist aus diesen Figuren bei c ohne weiteres ersichtlich, da der Raum einer quergetroffenen Zelle demjenigen einer grossen Zahl von Fibrillenquerschnitten entspricht. Da, wie erwähnt, aus den Zellen sehr bald Knorpel gebildet wird, so wird unsere Deutung hier wiederum vollkommen abweichend von der bis jetzt gültigen Anschauung, nach welcher bei intermusculärem Callus das Bindegewebe activ wuchern, und das Callusgewebe bilden soll, während das Muskelgewebe selbst degeneriren und untergehen soll. Nach unserer Anschauung wird das Muskelgewebe in Spindelzellen umgewandelt, und diese können direct, oder nach voraufgegangener Theilung in Fasergewebe oder Knorpel umgewandelt werden (Status fibrosus und cartilagineus der Muskeln).

Bei der als Myositis ossificans beschriebenen Krankheit findet sogar eine Metaplasie von Muskelgewebe in Tela ossea statt, wie wir an Präparaten des Greifswalder Instituts klar übersehen konnten, welche auf Längs- und Querschnitten eine genau der Fig. 2 gleiche corticale Umbildung zeigten, während das myogene Bindegewebe an dicht benachbarten Stellen schöne Knochenbälkchen formirte. Auch hier handelt es sich also nicht um interstitielle Entzündung des Bindegewebes mit wachsartiger oder fettiger Degeneration der quergestreiften Substanz, sondern um ächte Umbildung, um myogene Tela ossea oder Status osseus der Muskelfasern.

Unter Druckatrophie versteht man gewöhnlich einen Untergang von Gewebe, bei welchem die grobe mechanische Ursache in irgend einer Druckwirkung durch einen Verband, eine Geschwulst oder Aehnliches zu suchen ist. Niemand hat eindringlicher und beharrlicher davor gewarnt, die Vorgänge hier etwa als ein mechanisches Wegdrücken zu deuten als Virchow, welcher immer darauf hingewiesen hat, dass sich zwischen Druck als Ursache, und Schwund als Wirkung, noch weitere complicirtere Veränderungen der Gewebe als Mittelglieder einschieben.

Figur 9 stellt einige Muskelfasern dar, welche aus der Umgebung eines schnell wachsenden Aortenaneurysmas stammen; auch hier zeigen sich die erwähnten Abspaltungen von Spindelzellen an der Peripherie der Fasern und eine Abspaltung gleicher Art innerhalb der ersten Faser, wobei nach links ein keil-

förmiger Spalt entstanden ist. Nun tauchen in der oberen wie in der unteren Faser im Längsverlauf der Fibrillen Kerne auf, welche zum Theil ganz schmal und schlank, allmählich grösser und bläschenförmig werden, welche also dieselbe Umwandlung erfahren, wie die Bindegewebs- oder Sehnenkerne beim Erwachen aus ihrem Schlummerzustande. Bald bildet sich um die Kerne aus der Längsstreifung eine homogene Substanz, an andern Stellen ein eigenthümlich grobkörniger Zerfall, wobei man auch hier hellere Lücken mit Kernen unterscheiden kann. Dass diese Kerne inmitten der Fasern nicht etwa durch eine amitotische Theilung der normalen Muskelkerne entstanden sind, geht aus ihrer getrennten Lage und vornehmlich daraus hervor, dass sie um so schmaler und schlanker sind, je mehr noch die Längsstreifung erkennbar ist, und um so bessere Entwickelung zeigen, je mehr das quergestreifte Myosin bereits degenerirt ist. Auch hier bilden sich später Zellen, letztere gehen in Fasern über, wobei die grösste Mannichfaltigkeit in Dicke, Anordnung und Inhalt der Fasern herrschen kann. Bei einer „Druckatrophie", welche durch eine Exostose des unter dem Muskel liegenden Knochens verursacht worden ist, stimmen die Befunde völlig mit den Bildern Fig. 1 und 2 überein. So erweist sich also die Druckatrophie als eine Metaplasie von Muskelfasern in einen Faserzustand.

In einem Falle von intermusculärem Gummiknoten, welchen Herr Prof. Helferich exstirpirt hatte, zeigen die Muskeln eine so eigenthümliche homogene Beschaffenheit der Fasern, dass eine Querstreifung überhaupt nicht erkennbar ist, während innerhalb der Fasern in einzelnen Reihen oder in 2, 3 parallelen Reihen neben einander Kerne und Spindelzellen in denselben hervortreten. Ob diese eigenthümliche, an Sehnenübergänge erinnernde Umwandelung der Muskelbündel gleichfalls auf Druckwirkung zu beziehen sei, ist uns nicht ganz sicher, da wir gleichen Befunden sonst nirgends wieder begegnet sind.

Herzschwiele.

Auch beim Herzmuskel giebt es verschiedenartige Prozesse, welche zum Untergang der Muskelfasern und zu einem Ersatz durch Bindegewebe führen; in früherer Zeit sind diese sämmt-

lich als interstitielle Entzündungen aufgefasst worden, welche secundär den Schwund der Muskelfasern bedingen sollten, während in neuerer Zeit diejenigen Schwielen, welche sich bei Erkrankung der Kranzarterien einstellen, als primäre Zerstörungen der Muskelfasern erkannt sind, bei welchen das Narbengewebe erst an Stelle der geschwundenen Muskelfasern gebildet wird[1]). Aber auch diese Auffassung setzt als selbstverständlich voraus, dass das Narbengewebe einem activen Wucherungsprozess seine Entstehung verdankt. Mikroskopische Bilder zeigen uns nun, dass der Zerfall der Muskelfasern durch Fettmetamorphose oder Zerklüftung, oder Abspaltung erfolgt, indem hier das Myosin zum Aufbau von Spindelzellen verwandt wird, welche nun ihrerseits in die Bildung von faserigem Bindegewebe übergehen. Es giebt bekanntlich Fälle von Verschluss der Kranzarterie, bei welchen grosse Abschnitte der Muskelfasern auf einmal von aller Circulation abgeschnitten werden, und direct der Nekrose anheimfallen. Hier kann sich in späterer Zeit natürlich keine Umbildung des todten Myosins mehr vollziehen, aber in den meisten Fällen, in welchen die Verengerung langsam fortschreitet, da sehen wir auch die Atrophie der Muskeln in regelrechter Weise verlaufen, so dass zuerst ein Stadium indifferenter Spindelzellen, alsdann ein Stadium faserigen Bindegewebes direct aus den Muskelfasern hervorgeht. Auch die Herzschwiele ist demnach weder als primäre Bindegewebswucherung noch als secundäre Wucherung, sondern als eine einfache Metaplasie der Herzmuskelfasern in Spindelzellen und Bindegewebsfasern, d. h. als myogenes Bindegewebe aufzufassen.

Ganz ähnliche Vorgänge von fibröser Entartung spielen

[1]) J. Orth, Lehrb. der speciellen patholog. Anatomie 1887, führt ausser ächt entzündlicher Schwielenbildung auch Fälle von einfacher nicht entzündlicher Hypertrophie des Bindegewebes an. Für durch Coronararterien-Erkrankung veranlasste Schwielen ist eine proliferirende Myocarditis verantwortlich zu machen, die ein Granulationsgewebe producirt. Dieses wächst in die zerfallenen Massen hinein, deren Stelle einnehmend. — Diese Ansicht kann als die allgemein gültige angesehen werden. Die Degeneration von Muskelfasern erregt interstitielle Entzündung, das vermehrte Bindegewebe comprimirt die benachbarten, nur wenig oder gar nicht in der Ernährung herabgesetzten Muskelfasern und bringt sie zur Atrophie.

sich bekanntlich häufig an den Spitzen der Papillarmuskeln[1]) bei älteren Leuten ab. Die Bilder, welche man hier erhält, bieten grosse Aehnlichkeit mit denen in Fig. 1 dar, nur endigen die Muskelfasern meistens mit einer kegelförmigen Zuspitzung, so dass sich die Axe des letzten Muskelbündels direct in anastomosirende Spindelzellen fortsetzt. Von allen Stellen, an denen wir bisher diese Metaplasien nachweisen konnten, haben diese fibrösen Entartungen der Papillarmuskeln die Eigenschaft, dass sie am deutlichsten das myogene Bindegewebe als etwas Besonderes erscheinen lassen, da dasselbe den Atlasglanz einer Sehne und auch die parallele Fasernanordnung derselben zeigt. Wenn man die Bilder solcher Fälle vergleicht mit den Uebergängen, welche die gewöhnlichen Muskeln in ihrem Sehnenansatz darbieten, so ist die Aehnlichkeit beider ganz evident, und man könnte gewissermaassen sagen, dass die Sehne das normale und typische myogene Bindegewebe darstellt.

Fettmetamorphose.

Bei dem Zerfall der Muskelfasern durch Fettmetamorphose geht eine weitgehendere Veränderung des Myosins vor sich als wir bisher besprochen haben, insofern als die Eiweisssubstanz zu Fett umgesetzt, und damit der albuminöse Charakter aufgegeben wird. Wenn diese chemische Veränderung auch eine schwerere Erkrankung der Musculatur darstellen mag, als die körnige Trübung, und der schollige Zerfall, so beweist sie dennoch keinen völligen Untergang derselben, sie ist nicht der vollen Nekrose zuzurechnen, sondern wird von Virchow zu den nekrobiotischen Prozessen gezählt.

Die Herzmuskelfasern, welche am frischen, in Wasser untersuchten Präparat dunkel, von kleinsten Fetttröpfchen erfüllt, aussehen, zeigen, wenn man den Schnitt in Alkohol behandelt, und

[1]) Auch die Myocarditis fibrosa papillaris wird bisher aufgefasst als eine manchmal an eine chronische Entzündung des Endocards sich anschliessende interstitielle Bindegewebsproliferation. Ein zellenreiches Gewebe, so heisst es, dringt zwischen die Muskelbündel ein, drängt die einzelnen Muskelfasern aus einander. Dadurch werden die Muskeln in ihrer Ernährung gestört und vollends wenn aus dem weichen zelligen Gewebe ein schrumpfendes, schwieliges geworden ist, mehr und mehr erdrückt und zur Atrophie gebracht.

das Fett extrahirt hat, mit Saffraninfärbung eine Menge schlanker oder breiterer Kerne, welche vorher durch die stark lichtbrechenden Fetttröpfchen verdeckt waren. Der Vorgang der Kernbildung ist hier also derselbe, wie bei dem atrophischen Schwunde, aber das Myosin wird von den hervorgetretenen Kernen nicht zu einem Zellenleib umgeformt, es bleibt gewissermaassen die Attractionswirkung der Kernsubstanz aus, und nun geht die Kittsubstanz und das Myosin in Fett über, welches in verschiedener Weise verbraucht oder resorbirt werden kann. Nach der Ansicht von P. Grawitz kann die chemische Umsetzung von Gewebsalbuminaten zu Fett auch an abgestorbenen Zellen und Fasern eintreten[1]), so dass in der Resorptionszone nekrotischer Heerde, wie solche bei Kranzarterienerkrankung oft neben allgemeiner Fettmetamorphose im Myocard vorkommen, zwei Arten der verfetteten Fasern zu unterscheiden sind: 1) die nekrobiotischen, welche neben den Fetttröpfchen Kernvermehrung zeigen, 2) die vorher nekrotischen, welche höchstens zerfallene Kerne meistens aber keine Spur mehr davon enthalten.

Wundheilung.

Bei der Durchschneidung quergestreifter Muskelfasern hat man gewöhnlich das Stadium der Degeneration als einen besonderen Abschnitt von demjenigen der Regeneration getrennt. Thatsächlich ist diese Trennung eine künstliche oder nur dann gerechtfertigte, wenn bei der Durchschneidung gröbere Quetschungen stattfinden, oder durch Bakterieninvasion weit über den Schnittbezirk hinaus Zerfall der Fasern eingeleitet wird. In Fig. 4—8 sehen wir die verschiedenen typischen Bilder, welche am vierten Tage nach einer Muskeldurchschneidung beim Kaninchen aufgetreten sind. Fig. 4 zeigt einen deutlichen Zerfall der Faser in Discs. Ueberall, wo zwischen den Scheiben helle Stellen auftreten, sieht man Kerne[2]) auftauchen, welche ganz schma-

[1]) Vgl. hierüber die Mittheilungen über die Fettmetamorphose in dem Resorptionsgebiete heilender embolischer Milz und Nierenheerde. Diss. Herm. Zühlke. Greifswald 1887. Siehe auch P. Grawitz „Ueber die hämorrhagischen Infarcte der Lungen". Festschrift der Assistenten zur Feier des 70. Geburtstages von Rud. Virchow. (Berlin bei Georg Reimer.) S. 55.

[2]) Ganz ähnliche Bilder beschreibt E. Klebs in der Festschrift zu Virchow's 70. Geburtstag „Ueber thrombische Prozesse", wobei er die

len normalen Muskelkernen entsprechen, zum Theil die Gestalt mehrkerniger Leukocyten besitzen, während an den Rändern eine Auffaserung zu Spindelzellen, wie in Figur 1 und 2 vor sich geht. Bei Fig. 7 ist die Auffaserung erheblich im Gange, man sieht einen leukocytenähnlichen Kern in einer der abgespaltenen Spindelzellen, die Muskelfaser selbst zeigt rechts Fetttröpfchen und Querstreifung ohne Kernvermehrung; anscheinend ist dieser Theil in Nekrose und beginnender Fettmetamorphose begriffen. Der früher quergestreifte Inhalt ist links in eigenthümliche, rundliche Schollen zerfallen, aber diese Schollenbildung bedeutet kein Absterben der Faser, sondern ebenso wie in Fig. 8 sieht man in den Schollen Kerne und sieht, wie sich allmählich dieselbe etwas dunkle, bei Saffraninfärbung graublaue Muskelmasse als Zellsubstanz um die Kerne gruppirt; diese Zellen sind meist gross und annähernd rundlich, zum Theil gleichen sie den Leukocyten was den Kern anbetrifft, während ihre Zellsubstanz dieselbe graublaue körnige Masse enthält wie bei den grösseren Kernen. Wir lernen also hier neben der vorher beschriebenen

Kerne für Parasiten hält, welche er als Gregarina hyalogenes benennt. Experimentelle Untersuchungen über Regeneration quergestreifter Muskelfasern sind in neuerer Zeit von Th. Zaborowski (Arch. f. experimentelle Pathologie. Bd. XXV. 1889), F. Robert (Ziegler's Beiträge. X. Bd. II. Hft.), C. Nauwerck (Ueber Muskelregeneration nach Verletzungen. Jena 1890) angestellt worden. Alle 3 Forscher beobachteten die Vermehrung der Kerne und leiten sie von den permanenten Muskelkernen ab. Zaborowsky unterscheidet directe und indirecte Segmentirung, und indirecte Fragmentirung. Die Kerne führen zur Bildung von jungen spindelförmigen Muskelzellen, von denen nur wenige zu jungen Muskelfasern werden, während die übrigen atrophiren. Nauwerck hält die Karyomitose in den alten Muskelfasern für höchst selten, die indirecte Fragmentirung producirt die überwiegende Mehrzahl der Kerne, während in feinen abgespaltenen Gebilden neben dieser auch Karyomitosen zu beobachten seien. Robert lässt amitotische und mitotische Kerntheilung zu, letztere allein findet sich in solchen Kernen, aus denen neue Muskelfasern entstehen. Alexander Lewin beschreibt in seiner Abhandlung „Zur Diagnostik und pathol. Anatomie der Trichinose", Deutsch. Arch. f. klin. Med. Bd. 49 in solchen Muskelfasern, welche keine Trichinen enthielten, colossale Kernvermehrung. Obgleich er die Kerne nicht in unserem Sinne aus der contractilen Substanz erwachen lässt, so hebt er doch ihre längliche schmale Form hervor, und lässt die Faser in Zellenterritorien zerfallen.

Abspaltung von der Peripherie der Fasern, neben dem in Fig. 9 abgebildeten Auftreten von Kernen zwischen den Längsfibrillen eine Zerklüftung, im Querverlauf der Fasern, (in discs) und einen scholligen Zerfall kennen, bei welchem wiederum die scheinbare Degeneration das Bildungsmaterial für neues Gewebe, nehmlich die innerhalb der Fasern entstandenen grossen Myoblasten liefert. Die Berechtigung dieser Bezeichnung geht aus dem folgenden Abschnitt hervor, wobei allerdings bemerkt werden muss, dass wir auf etwa vorkommende Neuroblasten aus den Nervenendigungen noch nicht genügend geachtet haben. Die Umbildungsvorgänge am Nervensystem sind gleichfalls im hiesigen Institut bearbeitet worden, und sollen demnächst in diesem Archiv veröffentlicht werden.

Zur selben Zeit, wo die in Fig. 4, 7 und 8 beschriebenen Umbildungen der quergestreiften Substanz in Zellen stattfinden, sieht man in anderen Fasern die in Fig. 5 und 6 abgebildeten schönen grossen Zellen, welche nunmehr in üppige mitotische Kerntheilung übergehen. Auch die abgeblätterten Spindelzellen, wie bei Fig. 8 ersichtlich, enthalten Mitosen und nebenbei sei bemerkt, dass auch die Gefässwandungen und das Bindegewebe an der Wucherung theilnehmen.

Somit entsteht ein myogenes Granulationsgewebe, welches in der Regel der Fälle zuerst eine Metaplasie zu myogenem Bindegewebe durchmacht, so dass die junge Narbe im Muskel anfänglich keine musculöse, sondern eine bindegewebige Verbindung der Wundränder herstellt. Ob überhaupt später die Narbe musculös wird oder nicht, das hängt von mancherlei Nebenumständen ab, namentlich von der Dicke der Narbe, von complicirenden Entzündungen und andern Factoren, welche auf weite Strecken die bindegewebige Metaplasie der Muskeln herbeigeführt haben. Eine directe Verfolgung der späteren Heilungsvorgänge liegt nicht im Plan dieser Arbeit, wie dieselbe zu denken ist, lehrt der nächste Fall.

Bei einem Falle von längere Zeit hindurch bestehendem Empyem, war schliesslich der Tod eingetreten, nachdem sich eine dicke Schwiele an der Basis der rechten Lunge zwischen ihr und dem Diaphragma gebildet hatte. Diese Schwiele wurde aufgeschnitten, im Längsverlauf der Diaphragmabündel unter-

sucht, und ergab das in Fig. 3 dargestellte Bild. In der Schwiele selbst sieht man ein sehr zartes Bindegewebe mit parallelen Fasern von einer so gleichmässigen Beschaffenheit, dass es einigermaassen an die Bildung von Sehnen erinnert. In diesem Gewebe treten an Saftspalten Kerne hervor, ferner auch Zellen, es bilden sich Fasern in Zellen um, und anscheinend hat eine Proliferation hier stattgefunden, da man heerdweise Gruppen junger Bindegewebszellen sieht, welche allem Anschein nach aus der Theilung von erwachten oder permanenten Zellen hervorgegangen sind. Nahe bei diesen Heerden sieht man nun die Vorgänge des Erwachens von Myoblasten aus dem myogenen Bindegewebe, es bilden sich Spindelzellen in den Saftspalten und aus Fasern, dieselben treten mit einander in Anastomose, sie ordnen sich zu gleichmässig schlanken Bändern, welche nicht mehr mit Bestimmtheit die Grenze der einzelnen Zellen erkennen lassen, neue Zellen legen sich hart an diese Bänder an, verschmelzen mit ihnen, und tragen so zu ihrer Verdickung bei[1]). Sobald die Bänder

[1]) Ich stimme mit der Ansicht von der Neubildung quergestreifter Muskelfasern von C. E. E. Hofmann, Dieses Archiv Bd. 40, vielfach überein, wenn er schreibt: Die in's intermusculäre Bindegewebe gelangten jungen Muskelzellen (der Waldeyer'schen Zellenschläuche) nehmen bedeutend an Grösse zu, vorzüglich in der Längsrichtung, erscheinen anfangs mehr homogen, später allmählich leicht körnig und dann mehr granulirt. Nach Theilung des Kerns zeigen die Körner innerhalb der Zellen eine regelmässigere Anordnung, man sieht anfangs undeutlich, später deutlicher dieselben in Querreihen geordnet und zugleich findet sich eine Verwachsung einzelner Zellen unter einander. Dieselbe beginnt vorzugsweise an den Ausläufern der Zellen und zwar sowohl in der Längsrichtung, wodurch langgestreckte Gebilde entstehen, als auch in der Querrichtung. Durch Zunahme dieser Verwachsungen entstehen dann Formen, die ununterbrochen in fertige Muskelfasern übergehen. Wie Weber und Waldeyer lässt auch Hoffmann die Entwickelung von Muskelfasern aus Bindegewebszellen zu. Die Monographie von Nauwerck „Ueber Muskelregeneration nach Verletzungen" enthält Literaturangaben, aus welchen ersichtlich ist, dass noch manche Beobachter, z. B. Lewen, unserer Darstellung betreffs einer Verschmelzung der Spindelzellen ziemlich nahe gekommen sind. Nauwerck selbst äussert sich über den Vorgang der Abspaltung auf S. 31 wie folgt: „Der beschriebene mit zur Regeneration gehörige Prozess der Abspaltung darf nicht mit der Muskelzellen-Proliferation in eine Linie gestellt werden. Es sind nicht „embryonale Muskelzellen", um

eine gewisse Dicke erreicht haben, so lassen sie ein eigenthümlich glänzendes Aussehen erkennen, welches lebhaft an das Lichtbrechungsvermögen der Muskelfasern erinnert. Hin und wieder ist etwas Längsstreifung erkennbar, aber nur ausnahmsweise findet man eine Andeutung von Querstreifen. Eine Strecke weit entfernt, im angrenzenden Diaphragma bieten dieselben Präparate Gelegenheit, die Auflösung fertiger Muskelfasern in Bindegewebe, ähnlich wie in Fig. 1 dargestellt, zu sehen, wobei die schmalen Muskelfasern reichliches Pigment enthalten. Der Gegensatz der hier geschilderten aus dem Bindegewebe aufgetauchten jungen Muskelfasern zu den dort in fibröser Umbildung begriffenen ist so deutlich, dass eine Verwechselung beider ganz ausser Frage steht. Wir sehen also hier gewissermaassen an einem Objecte neben einander die Bildung myogenen Bindegewebes in Folge einer chronischen Entzündung in der Nachbarschaft, und die Rückbildung von Muskelfasern aus diesem Bindegewebe, nachdem eine Zeit lang dieser Theil der Schwiele von frischeren entzündlichen Veränderungen verschont geblieben war.

Die Neubildung quergestreifter Muskelfasern in Geschwülsten ist so oft beschrieben worden, dass an der Richtigkeit dieser Beobachtungen kein Zweifel sein kann. Unlängst ist eine Geschwulst dieser Art im Greifswalder pathologischen Institut von Dr. Ludwig Pernice untersucht und in diesem Archiv Bd. 113 S. 46 mitgetheilt worden, welche vom Uterus ausgegangen war[1]). Es fanden sich darin, wie ich aus Schnittpräparaten, welche mir Herr Professor Grawitz zur Verfügung gestellt hat, entnahm, Spindelzellen, welche sich zu längeren Bändern vereinigen, durch

im Sinne der Autoren zu sprechen, die gleichsam eine frei werdende Brut der alten Muskelfaser darstellen; sondern das alte Primitivbündel zerfällt in eine grosse Anzahl allerdings modificirter junger Muskelfasern, die ihrerseits ohne den Entwickelungsgang der embryonalen Muskelbildungszellen zu durchlaufen, durch einfaches, unter Kernwucherung und Zunahme des Protoplasmas einhergehendes Längenwachsthum zur neuen Muskelfaser sich auszubilden im Stande sind."

[1]) Die Literatur über diese traubigen Uterusgeschwülste mit und ohne quergestreifte Muskelfasern, findet sich in der Abhandlung von Pfannenstiel (dieses Archiv Bd. 127 S. 305). Besonders die Arbeit von O. Weber (dieses Archiv Bd. 39) verdient für die vorliegenden Fragen die höchste Beachtung.

Aneinanderlagerung neuer Spindelzellen eine Verdickung erfahren, und allmählich ihr Lichtbrechungsvermögen derart ändern, dass eine zwar äusserst zarte, aber vollkommen deutliche Querstreifung daran zu erkennen ist.

Diese Objecte sind seinerzeit, als sie noch frisch waren, von Ludwig Pernice im polarisirten Lichte untersucht worden; es hat sich dabei gezeigt, dass sie keine doppeltlichtbrechende Substanz besitzen. Pernice hatte deswegen in den Lehrbüchern der Entwickelungsgeschichte Rath gesucht, ob etwa junge embryonale Muskelfasern noch ohne die charakteristische Lichtbrechung seien, hatte aber keine Angaben darüber gefunden. Auf eigene Untersuchungen angewiesen, musste er auf die allerfrühesten Entwickelungsperioden zurückgehen, bis es ihm gelang, bei einem etwa fünfwöchentlichen menschlichen Embryo genau gleichartige Bilder zu finden, von denen S. 60 beschrieben ist, dass die embryonalen Fasern aus Spindel- und Rundzellen zusammengesetzt, einem Sarcomgewebe gleichen, und dieselbe äusserst feine Streifung der Ränder und dickere Spindeln zeigten, wie sie von dem Tumor auf Taf. 3 abgebildet sind. Auch diese feinsten Spindeln besitzen keine Disdiaklasten. Hiermit ist also die Uebereinstimmung zwischen der aufsteigenden pathologischen Entwickelungsreihe und der aufsteigenden embryonalen Entwickelungsreihe in evidenter Weise gegeben, insofern, als die bei der Empyemschwiele beschriebenen und die in dem Uterustumor beobachteten Spindelzellen in jeder Beziehung, auch in der der Lichtbrechung, mit den allerersten Perioden der normalen embryonalen Entwickelung übereinstimmen. Auf einige Unterschiede muss indessen aufmerksam gemacht werden. Bei den quergestreiften Zellen und Fasern des Uterus zeigte sich nicht nur die normale Verschmelzung zu längeren Bändern und die seitliche Aneinanderlagerung durch neue Spindelzellen, welche mit der Faser verschmelzen, sondern es finden sich ausgezeichnete Querstreifungen schon in einzelnen Spindelzellen, die noch keine Fasern bilden, ein Vorgang, welcher uns beim embryonalen Gewebe noch nicht begegnet ist. Höchst bemerkenswerth ist aber das Verhalten der Blutgefässe. In den Wandungen der Blutcapillaren, welche wir in gewöhnlichem Bindegewebe antrafen, zeigten sich Endothelkerne, wie sie im Bindegewebe auch

sonst vorkommen. Im Muskelgewebe dagegen und ebenso im Nervengewebe gleichen die Blutgefässe, welche z. B. in dem jungen Narbengewebe nach der Durchschneidung eines Muskels oder Nerven angetroffen werden, durchaus den Kernen der Muskel- bezw. Nervenzellen, so dass in diesem indifferenten Stadium, wo die Zellen noch nicht ihre höchste Ausbildung erreicht haben, auch in den höheren Geweben die Blutgefässe aus demselben Bildungsmaterial hervorgehen. In dem Tumor lässt sich nun mit auffallender Deutlichkeit erkennen, dass an zahlreichen Stellen in den Gefässwandungen statt gewöhnlicher spindelförmiger Endothelzellen Gebilde vorkommen, welche entweder deutlich ausgesprochene Querstreifung besitzen, oder doch durch ihr Lichtbrechungsvermögen und ihre zarte Längsstreifung ihre Zugehörigkeit zu den jungen Muskelfasern erkennen lassen. Diese Beobachtung dürfte insofern von principieller Wichtigkeit sein, als sie zeigt, dass junges embryonales Muskelgewebe seine Gefässversorgung aus eigenen Mitteln bestreitet, dass also nicht von ausserhalb her genetisch verschiedene Gefässsprossen in diese Anlage hinein zu wachsen brauchen.

Die embryonale Muskelbildung.

Wie soeben mitgetheilt worden, muss man auf sehr frühe Entwickelungsstadien des menschlichen Embryo zurückgehen, um die Muskelfasern in einem gewissermaassen indifferenten Stadium anzutreffen, in welchem sie nur aus runden und Spindelzellen bestehen. Sehr bald treten die ersten Zellverbände auf, junge schmale Fasern[1]), zwischen welchen Reihen von vermehrungsfähigen Zellen gelegen sind. Die weitere Entwickelung geschieht nun, wie es beim Bindegewebe und der Hornhaut (siehe die Arbeit von Alfred Kruse) zu beobachten ist, in der Weise, dass immer junge Fasern mit indifferentem Bildungsmaterial ge-

[1]) Felix (Anatomischer Anzeiger. III. 1888. S. 419 und Zeitschrift für wissenschaftl. Zoologie. Bd. 48. 2.) hat quergestreifte Musculatur von der Mitte des 3. Monats bis zum Ende des Fötallebens an menschlichen Embryonen untersucht. Zu dieser Zeit ist der Zusammenschluss einzelner Bildungszellen und deren Verschmelzung nicht mehr zu beobachten. Wenn Verf. von einem Spaltungsprozess spricht, durch den neue Fasern sich bilden, so glauben wir eher, die mit ein und zwei Kernreihen versehenen Fasern sind im Begriff sich zu vereinigen.

mischt vorkommen, dass aber noch eine längere Zeit vergeht, bevor die Fasern ihre endgültige Beschaffenheit in Bezug auf Festigkeit, Lichtbrechungsvermögen und chemische Umbildung erlangt haben. So sieht man denn im jungen Muskelgewebe eines fünfmonatlichen Embryo die Fasern schon mit einer schwachen Querstreifung versehen, vielfach jedoch noch homogen feinkörnig oder in einer Weise längsgestreift, dass die Bänder vollkommen lockigen Bindegewebsbündeln ähnlich sind; an diesen Fasern sieht man Spindelzellen und Kerne angelagert, letztere von so verschiedener Grösse, dass diejenigen, welche am meisten schlank und schmal sind, nur die eine Deutung zulassen, dass sie nehmlich in den Schlummerzustand übergehen, wie sich auch daraus ergiebt, dass an solchen Stellen in der Fasersubstanz schmale und immer schmaler werdende Spalten vorhanden sind, nach deren völligem Schluss das Zusammenfliessen benachbarter Fasern vollendet ist. Daraus geht nun hervor, dass das Dickenwachsthum des Muskels interstitiell erfolgt, dass immer neue Zellen zwischen den jungen Fasern gebildet werden, welche sich an die bereits fertigen Fasern anlegen, und mit ihnen zusammenfliessen. Es ist dies derselbe Modus, welchen Mingazzini[1]) bei der Entwickelung von Muskelfasern in Torpedolarven beschrieben hat, nur äussert sich Mingazzini ebenso wenig wie andere Embryologen darüber, wo eigentlich die vielen Kerne bleiben, welche bei der Entwickelung zwischen den Fasern vorhanden sind, im fertigen Muskel aber fehlen. Betreffs des Längenwachsthums nimmt Mingazzini an, dass am Sehnenansatz reichlichere Kerne innerhalb der Fasern vorhanden waren, welche er als flache, cubische über einander geordnete Figuren abgebildet hat, und von denen aus nach seiner Darstellung die Faser wachsen soll, etwa wie die Diaphyse eines Knochens vom Intermediärknorpel aus wächst. Wir haben an der Grenze vom Muskel zum Sehnenansatz allerdings zahlreiche junge Zellen nebst Kernen aufgefunden und können daher bestätigen, dass hier eine besonders lebhafte Neubildung vor sich geht, wir haben aber auch an zahlreichen Stellen im Verlauf der jungen noch feinkörnigen oder schwachgestreiften Fasern solche Kerne

[1]) P. Mingazzini, Contributo alla conoscenza della fibra muscolare striata. Anatomischer Anzeiger. IV. Jahrg. No. 24.

gesehen, welche hier allmählich abblassen und in der Grundsubstanz verschwinden, während andere durch starken Chromatingehalt und dichte Aneinanderlagerung zeigen, dass sie erst eben innerhalb der Faser aus einer Theilung hervorgegangen sind[1]). Wir müssen also daraus schliessen, dass das Längenwachsthum überall im Verlauf der Fasern vor sich geht, indem dort eine Vermehrung der Kerne stattfindet, von denen der grösste Theil später in den Schlummerzustand übergeht. Auf diese Weise findet auch die Frage eine Beantwortung, woher die fertigen Muskelfasern innerhalb des Sarcolems so wenig Kerne enthalten gegenüber dem Kernreichthum innerhalb der unentwickelten Faser.

Es ist zur Zeit noch nicht möglich, eine Erklärung über den inneren Vorgang zu geben, welchen die Kerne bei dem Uebergang in den Schlummerzustand durchmachen, so dass dieser Ausdruck nur als ein vorläufiger betrachtet werden soll; so viel darf man aber wohl behaupten, dass bei den Theilungen der Kerne innerhalb der jungen Fasern nicht das Protoplasma der Faser, wie es bei der Zelle geschieht, Abschnürungen erfährt, sondern dass die Kerne selbst Centra bilden, gewissermaassen Krystallisationspunkte, an welche von dem ernährenden Lymphstrom neues Bildungsmaterial anschiesst. Mit der Verschmelzung der Spindelzellen zum Zellenverbande, d. h. zur Faser, geht also der frühere Theilungsmodus eine Aenderung ein. Sobald der Kern verschwindet, gehen moleculare Umlagerungen vor sich, welche uns die Muskelsubstanz als längs- oder quergestreift erscheinen lassen, ohne dass irgendwie in den neuen Abtheilungen die ursprünglichen Zellgrenzen oder Kerne als solche sichtbar bleiben. Wir müssen uns den Vorgang ähnlich manchen chemischen Verbindungen denken, bei welchen aus einer Gruppe von Molecülen durch Hinzutreten einiger neuer Verbindungen hergestellt werden, welche den ursprünglichen sehr

[1]) Sehr schöne Mitosen in jungen Muskelfasern hat Robert in seiner unter W. Flemming angefertigten Arbeit über Regeneration von Muskelfasern abgebildet. Ziegler's Beiträge. Bd. X. Taf. X. — Gegenbaur, Lehrb. d. Anatomie. 1890, sagt S. 120: „Eine Muskelfaser entspricht stets einer Summe von Zellen, die durch fortgesetzte, aber unvollständige Theilung einer einzigen Zelle entstammt und sammt dem Differenzirungsprodukte des Protoplasmas (der contractilen Substanz) von dem Sarcolemma umschlossen wird.

unähnlich sind, aber durch Abgabe der hinzugetretenen Molecüle leicht wieder in den ursprünglichen Zustand zurückkehren können. Wenn man z. B. kohlensauren Kalk glüht, so dass die Kohlensäure entweicht, so hat das Calciumoxyd ganz andere Eigenschaften, als das $CaCO_3$, ohne dass die Menge der Kalkmolecüle eine andere geworden wäre, und wenn beim Liegen an der Luft allmählich wieder kohlensaurer Kalk daraus wird, so ändern sich die chemischen Affinitäten und alle dem kohlensauren Kalk eigenthümlichen Eigenschaften kommen wieder zum Vorschein. Auf die Muskeln übertragen, würde es also ganz irrig sein, wenn man in der hoch differenzirten Faser mit ihren Kittleisten und würfelförmigen, doppeltlichtbrechenden Körpern nach der Struktur der Bildungszellen suchen wollte, oder wenn man jede Primitivfibrille darauf prüfen würde, welche Lage sie innerhalb der früheren Spindelzellen eingenommen habe. Das Beständige, wie das Kalkmolecül beim obigen Vergleich, sind die Molecüle des Kernes[1]), welche zeitweise eine andere Lagerung annehmen, aber doch immer so erhalten bleiben, dass bei einer Umlagerung ihre Fähigkeit, andere Molecüle anzuziehen, erhalten bleibt. Ob diese Anziehung eine vollständige wird, d. h. ob eine junge Zelle wieder gebildet wird, wie das bei der Wundheilung beschrieben war, oder ob der Kern die Anziehungskraft eingebüsst hat und die Albuminate in Fett übergehen, wie das bei der Fettmetamorphose beschrieben ist, oder ob endlich der Kern sich theilt und der Inhalt des Schlauches unter fortschreitender Kerntheilung aufgebraucht wird, so dass mit Kernen erfüllte Schläuche entstehen, das hängt wesentlich davon ab, wie viel Ernährungsmaterial von der Lymphe her den Kernen zuströmt, so dass wir beim Heilungsvorgange und bei langsam verlaufenden Entzündungen unter starkem Saftstrom Vorgänge eintreten sehen, welche der embryonalen Bildung gleichen, während bei schlechter Nahrungszufuhr, z. B. im hohen Alter, das Auftreten des Kernes als der Beginn des Unterganges zu deuten ist. Die völlig ausgebildeten Muskelfasern bedürfen zu ihrer Erhaltung Arbeit und Nährflüssigkeit; fehlt es daran,

[1]) Es ist mir völlig klar, dass der Vergleich in sofern nicht passt, als das Calcium ein Element ist, während der Zellenkern eine hoch organisirte Verbindung ist, welche in ihre Elemente zerlegt werden kann.

so kommt ein langsames Abblättern der Fasern zu Stande; Spindelzellen entstehen, und diese können in das anspruchslosere Bindegewebe oder Schleimgewebe übergehen, das nennen wir Metaplasie; oder es kann der Kern entstehen, die Zellsubstanz aber nicht an ihn als Krystallisationspunkt herantreten, alsdann wird das Eiweiss in Fett umgesetzt, wir nennen diesen Prozess Muskeldegeneration oder Fettmetamorphose. Endlich kann die Ernährung auf einmal stocken, alsdann tritt weder der Kern hervor, noch lagert sich das Myosin in bestimmter Anordnung an, es bleibt vielmehr einstweilen die Struktur erhalten, das nennen wir Nekrose der Muskelfasern. Aus Allem aber geht hervor, dass die scharfe Trennung zwischen physiologischer Ernährung und krankhafter Ernährungsstörung keine scharf gezogene ist, dass in der Natur ein Vorgang in den anderen übergeht, und dass nur ein Ueberblick über die gesammten Lebenserscheinungen des Gewebes eine richtige Deutung der einzelnen krankhaften Veränderungen mit ihren wechselvollen Bildern ermöglicht.

Aus den verschiedenen Gebieten der auf- und der absteigenden Umbildungsvorgänge lasse ich nunmehr als Beweismaterial für die oben gegebene kurze Darstellung eine Anzahl von eingehenden Beschreibungen mikroskopischer Objecte folgen, an welche ich jedesmal eine kleine epikritische Besprechung anschliessen werde.

Pseudohypertrophie des M. deltoides (Fig. 1).

An dem mit Saffranin gefärbten Präparat sieht man mit schwacher Vergrösserung längsgetroffene Muskelfasern mit deutlicher Querstreifung. Solche Fasern sind gleichmässig gefärbt, doch manchmal verschmälert. An anderen ebenfalls verschmälerten ist die Querstreifung verwaschen, oder auch gänzlich aufgehoben, die Färbung schwach. Hier sieht man auch regelmässig stärkere Kernanhäufung. Fasern von etwa 3—4facher Dicke können dasselbe Aussehen bieten. Im Allgemeinen ist das intermusculäre Gewebe dort am breitesten, wo die Fasern am schmälsten. Dazu ausserordentlich kernreich. An einzelnen Stellen sind die Muskelbündel durch breite Strassen von Fettgewebe getrennt.

Mit Oelimmersion sieht man, dass das mit der schwachen Vergrösserung als verbreitertes Zwischengewebe erschienene Gewebe nicht nur aus bindegewebigen Elementen besteht, sondern dass feinste Muskelfibrillen zwischen

dem hellen glänzenden Bindegewebe eingestreut sind, die wegen ihrer fehlenden Querstreifung und ganz minimalen Rosa-Färbung sich von den Bindegewebsfasern nicht unterscheiden liessen. Diese feinsten Fibrillen lassen sich manchmal bis zur nächsten Muskelfaser verfolgen, und bilden meist die Fortsetzung derselben in der Längsrichtung, die einzelnen divergiren unter einander. Andere Fibrillen oder Fasern, die noch feiner sind als diese, stehen mit der Muskelfaser nicht in Zusammenhang, sind also frei im Bindegewebe gelegen (e).

Einem Theil der Fibrillen, sowie diesen noch feineren und auch kürzeren Fasern liegen ein oder mehrere Kerne, die überhaupt in diesem Gebiet sehr massenhaft sind, seitlich dicht an oder auch deutlich in denselben (e). Andere Fasern sind kernlos, endlich auch manche Kerne frei. Die Kerne bieten grosse Verschiedenheiten dar an Gestalt und Farbe. Leicht erkennt man schmale, schlanke, die nicht zu unterscheiden sind von Bindegewebskernen; die Mehrzahl jedoch ist oval, dickleibig, von verschiedenem Chromatingehalt, so dass man ganz blasse Gebilde neben intensiv roth gefärbten sieht, und mit einem Kernkörperchen versehen. Solche sieht man auch zahlreich innerhalb der Muskelfasern in Reihen und Haufen liegen, namentlich an solchen Stellen, die keine oder geringere Färbung annahmen und undeutlich quergestreift waren. Man kann sie ebenso leicht unterscheiden von den normalen Muskelzellkernen, wie auch von Leukocyten und den spindeligen Kernen des Sarcolemma.

Nicht alle schmalen Fasern sind Produkte der Auffaserung, etliche sind wohl auch einfach atrophisch. Man sieht bei ihnen keinen Uebergang in eine Mutterfaser.

Jedenfalls ist die Längsauffaserung nicht sogleich immer eine fibrilläre, sondern zunächst kann eine Aufspaltung in mehrere Fibrillenbündel, etwa 2 oder 3, stattfinden, und diese fasern sich dann erst nach weiterem Verlauf fibrillär auf. Die Fibrillenbündel sind manchmal noch erkennbar quergestreift.

Epikrise. Die Pseudohypertrophie der Muskeln wird allgemein als eine Affection aufgefasst, bei welcher dem intermusculären Bindegewebe eine active Rolle zufiele. Die oft auffallende Schmalheit der Fasern wird erklärt durch den Druck von seiten des gewucherten Bindegewebes. Aus dem Protocoll erhellt, dass das vermehrte Bindegewebe nicht durch Wucherung entstanden ist, sondern dass die Muskelfasern durch Längsauffaserung (d) und seitliche Abspaltung (a und e) sowie durch weiteren Zerfall der so entstandenen Gebilde in einzelne Spindelzellen (e) selbst zu myogenem Bindegewebe werden, welches dem Unkundigen, der keine Uebergangsbilder sieht, natürlich als zellreiches junges Bindegewebe erscheint. Vielleicht gelingt es später einmal, diesen Faserzustand der Muskeln vom permanenten

Bindegewebe zu scheiden. Zumal wenn der Zerfallsprozess schon seit längerer Zeit beendet ist und das daraus hervorgegangene Bindegewebe zur Ruhe gekommen ist, hat man zur Zeit keine Mittel der Unterscheidung.

Fettmetamorphose des Herzmuskels.

Der Herzmuskel eines 4jährigen an Diphtherie verstorbenen Knaben zeigt auf dem Durchschnitte opake, schwach gelbe Flecken, unregelmässig zerstreut. Im frischen Präparat sieht man mit schwacher Vergrösserung heerdweise Trübungen der Muskelfasern, die auf Zusatz von Natronlauge bestehen bleiben, mit starker Vergrösserung erweisen sich diese als Fetttröpfchen. Es werden Stücke von diesem Herzen in Flemming'sche Lösung 24 Stunden eingelegt und in Alkohol nachgehärtet. Die Färbung der Schnitte geschieht mit Saffranin. Mit schwacher Vergrösserung sieht man Muskelfasern im Längsschnitt von braunrother Farbe, in ihrem Inneren, sowie in dem sie trennenden Bindegewebe zahlreiche Kerne. An einzelnen Stellen sieht man kleine schwarze runde Körner, die durch Osmiumsäure geschwärzten Fetttropfen. Dieselben liegen meist in kleineren Gruppen beisammen. Mit starker Vergrösserung betrachtet ergiebt sich, dass sie innerhalb der Fasern gelegen sind. Deren Myosin zeigt keine Querstreifung, hellere Flecke finden sich in Masse innerhalb der Braunfärbung. Die Begrenzung der betreffenden Muskelfasern gegen benachbarte ist keine scharfe, sie sind breiter als normale. Dazu sieht man bedeutend vermehrte Kerne von meist länglicher Gestalt. Mit der Oelimmersion betrachtet, ist an diesen Fasern von Quer- und Längsstreifung nichts vorhanden. Man sieht zahlreiche helle Flecke innerhalb des Myosins, die mit braun gefärbten Klumpen abwechseln, dadurch entsteht ein Bild scholliger Zerfallsmassen. In diesen sind die schwarz erscheinenden Fetttröpfchen eingestreut. Ein Theil des scholligen Materials erscheint als tief roth gefärbte unregelmässige Klumpen von sehr verschiedener Grösse. Auch feinste Fasern von tief rother Farbe, der Längsrichtung der Faser parallel laufend, durchziehen das zerfallene Material. Die normalen Muskelkerne fehlen, statt dessen findet sich eine vermehrte Anzahl ganz schmaler bläschenförmiger Kerne von länglicher stäbchenförmiger Gestalt; einzelne besitzen wenige Chromatinkörner. Ein Kernkörperchen existirt nicht. Solche Kerne sind regellos in dem scholligen Material zerstreut, sie werden am deutlichsten in den hellen Flecken, doch liegen sie auch auf den braun gefärbten Klumpen. In solchen Fasern, die keine Fetttröpfchen enthalten, sind sie nicht zu finden, doch ist auch in diesen die Muskelsubstanz ohne Quer- und Längsstreifung von helleren Flecken durchsetzt. Ein Zellleib ist um die Kerne nicht ausgebildet.

Epikrise. Die Fettmetamorphose ist hier nicht ein Zeichen des gänzlichen Untergangs der Muskelfaser. Das Fett entsteht durch eine Umwandlung des Myosins. Das Erwachen schmaler

Kerne beweist, dass die von Fetttröpfchen erfüllten Fasern im Stande sind, neue Elemente aus sich zu entwickeln. Abspaltungs- oder Auffassungsvorgänge fehlen in diesem Falle und was aus den zahlreich erscheinenden Kernen wird, lässt sich nicht ersehen. An Präparaten anderer Fälle sind sie vorhanden, es entsteht aus einigen Fasern Bindegewebe, andere erwachte Kerne zerbröckeln und gehen zu Grunde. Wo bei alten Leuten Reihen von Pigmentkörnchen neben permanenten Kernen vorhanden sind, sieht man die jungen Kerne im Verlaufe des Pigments erwachen.

Muskelfasern im Callusgewebe (Fig. 2).

Das Präparat stammt von einem intermusculären Callus, 8 Tage nach Fractura femoris beim Kaninchen.

Mit mittelstarker Vergrösserung sieht man ein sehr zellreiches Gewebe, dessen Grundsubstanz einen feinfasrigen Charakter hat. Zahlreiche Blutgefässe durchziehen dasselbe. Die Kerne der Zellen sind auf dem Querschnitt rund, in der Längsansicht oval. In einem begrenzten Bezirk sieht man Querschnitte von Muskelfasern, jeder vom benachbarten durch das erwähnte Gewebe getrennt. Sie sind sehr ungleich stark, die dicksten um das Vierfache stärker als die dünnsten. Breitere und engere Spalten werden im Myosin sichtbar. Bei den einen ist dasselbe viel heller als bei anderen. Man sieht wie das Myosin theilweise nicht bis an das Sarcolemma heranreicht, so dass dann ein concentrischer Hohlraum zwischen beiden bleibt. In einigen Querschnitten sieht man 6—8 runde Kerndurchschnitte.

Die Betrachtung der quergetroffenen Muskelfasern mit Oelimmersion ergiebt Folgendes: Das Sarcolemma ist überall erhalten. Das Myosin ist in einzelnen Fasern regelmässig durch dunkle Fibrillendurchschnitte gekörnt, die immer gleichen Abstand von einander haben. Bei anderen sind die Körner sehr viel heller, aber noch regelmässig angeordnet, manchmal wechseln helle und dunkle ab. Dann sieht man Querschnitte, deren Fibrillen allgemein aus einander gerückt sind, so dass der ganze Querschnitt vergrössert ist, bei wieder anderen beschränkt sich die Lockerung der Fibrillenabstände nur auf Theile des Querschnitts, so dass runde Lücken und längliche Spalten entstehen. Letztere durchsetzen oft den ganzen Querschnitt. Die Kerne, die meist am Rande liegen, sehen auf dem Querschnitt rund, gross, bläschenförmig aus und zeigen ein Kernkörperchen, bei anderer Schnittrichtung verzieht sich der runde Contour verschiedentlich in die Länge: das ganz helle Protoplasma entspricht der Form der Kerne; am breitesten ist es um die quergetroffenen. Nicht selten sind Degenerationsformen, die die Form unregelmässiger Klumpen und Körner darbieten, und im Gegensatz zu den normalen Kernen tiefblau gefärbt sind und einzelne Chromatinkörner nicht unterscheiden lassen, sowie das Kernkörperchen. Solche haben manchmal einen besonders grossen Zellleib. An einzelnen

Kernen erkennt man überhaupt keinen Zellleib. Es existiren auch ganz blasse Kerne und solche von minimalem Chromatingehalt. Mitosen sind nicht sichtbar. Die wenigsten Muskelfasern enthalten keinen Kern. Man zählt in einem Querschnitt in der Regel 3—6 Kerne. Die Kerne des Sarcolemma sind schlank, spindelig; eine Auflösung desselben in mehrere Blätter kann man nirgends beobachten.

Auf Fig. 2 sieht man bei a die quergetroffenen Fibrillen, bei b die dazwischen liegenden Kerne, bei c sind halbmondförmige Abschnitte des Faserquerschnitts, in welchen je 3 Kerne liegen, in deren Umgebung das Protoplasma der einen Faser ganz hell, das der anderen feinkörnig erscheint, während die Fibrillenquerschnitte erst in einiger Entfernung von den Kernen wieder beginnen. Die bei d schon sehr verkleinerte Muskelfaser zeigt isolirte Kerne und Zellen, welche hier in mehr schleimige oder fasrige Grundsubstanz übergehen. An anderen Präparaten desselben Falles grenzen solche Muskelquerschnitte an hyalines Knorpelgewebe, man kann dabei verfolgen, wie die aus dem Verband der Muskelfaser losgelösten Zellen, direct in hyaline Grundsubstanz übergehen, während andere als Knorpelzellen oder Blutgefässzellen erhalten bleiben. Die Umbildungsvorgänge dieser Art sind in der Dissertation von Tenderich (Greifswald, März 1892) ausführlicher behandelt worden.

Epikrise. Das was man bisher als parostealen Callus benannt und gedeutet hat als eine active Wucherung im intermusculären Bindegewebe, zeigt sich somit als ein Umbildungsprodukt der quergestreiften Musculatur selbst, welches durch Auflösung des Zellenverbandes in seine Bildungselemente zu Stande kommt. Diese Zellen können sich durch indirecte Theilung vermehren und in Binde-, Schleimgewebe oder Knorpel übergehen.

Druckatrophie eines quergestreiften Muskels (Fig. 9).

Das Präparat stammt aus der Nähe eines grösseren Aneurysmas, welches den Muskel zum Schwunde gebracht hat. Färbung mit Saffranin.

Man sieht mit der mittelstarken Vergrösserung meist gut tingirte, längsgetroffene Muskelfasern mit und ohne Querstreifung. In einzelnen treten in wechselnden Abständen hellere Flecken auf. Häufig beobachtet man transversale Zerklüftung und scholligen Zerfall. Wenn schon in den gefärbten Fasern vermehrte Kerne vorhanden sind, so sind dieselben ganz massenhaft in dem schollig zerfallenen Gebiet. Die Kerne, welche in den helleren Lücken des körnigen oder scholligen Myosins auftauchen, sind vorwiegend rundlich, sowohl kleine dunkelrothe, den Leukocyten ähnliche, als auch mehr ovale grössere mit unterscheidbaren Kernkörperchen und Chromatinkörnern. Auffallend ist auch die starke Kernvermehrung im intermusculären Bindegewebe, die oft in Haufen vereint liegen und der Mehrzahl nach denen in den Fasern gleichen.

Mit Oelimmersion sieht man Folgendes: Ein Theil der Muskelfasern hat sich fibrillär aufgefasert der Art, dass entweder die Fibrillen, mit weiterem Abstand von einander, parallel verlaufen innerhalb des Sarcolemms, oder stark divergirend in das intermusculäre Bindegewebe übergehen. Ein zweiter Modus ist die seitliche Abspaltung mehrerer Fibrillen von der Seite der Faser, die sich nachträglich noch weiter in einzelne Fibrillen auflösen können. Auch eine einzelne Fibrille mit mehreren Kernen oder ein kürzeres mit einem Kern versehenes feinstes Fäserchen spaltet sich hie und da vom Seitenrande ab. Haben sich Fibrillenbündel von einander getrennt, so finden sie sich nach kürzerem oder längerem Verlauf wieder zusammen, wodurch ein Längsspalt in der Muskelsubstanz entsteht. In diesem sieht man gelegentlich eine oder mehrere spindelige Elemente mit Kern und feinsten Ausläufern, die sich in die Muskelfaser einsenken. In dem schollig veränderten Gebiete vermisst man Bilder von Abspaltungen oder Auffaserungen. Die Kerne, die in den Fasern wie auch in den abgespaltenen Fasertheilen so zahlreich liegen, sind ziemlich plump, rund oder oval, oder auch mehr spindelig, namentlich in und an den seitlich abgespaltenen feinsten Fäserchen. Einigen fehlt färbbare Chromatinsubstanz gänzlich, andere haben Spuren davon. Ein Kernkörperchen ist entwickelt. Von den normalen Muskelkernen unterscheiden sie sich meist durch den geringeren Bestand an Chromatingehalt. Von Leukocyten lassen sich jedoch einige der in der Faser liegenden Kerne kaum unterscheiden. Das ist also ein Beweis, dass solche Formen nicht jedesmal und unbedingt aus dem Blute stammen müssen. Die feinsten Fasern, die schliesslich durch wiederholte Abspaltung und Auffaserung entstehen, verhalten sich nun zu den Kernen so, dass der Kern, meist länglich und ziemlich schmal, manchmal unzweifelhaft innerhalb der Faser liegt, manchmal kann man jedoch nur ein dichtes Anliegen an der Faser constatiren. Eine nicht unbeträchtliche Anzahl der Kerne tritt mit den Fasern überhaupt nicht in Verbindung, so dass isolirte Kerne und isolirte Fasern, die sich zu einem fibrillären Gewebe durchflechten, bestehen bleiben. Dieses Gewebe ist an den Kernen nicht deutlich vom angrenzenden intermusculären Bindegewebe zu unterscheiden, denn die Kerne werden später mehr und mehr länglich. Nur die ganz blassrosa gefärbten Fasern unterscheiden sich von den gewöhnlichen Bindegewebsfasern, doch wie es scheint, verschwindet allmählich dieser Unterschied und dann hat man ganz den Eindruck von jugendlichem, zellreichen Bindegewebe. Dieses Gewebe fiel mit der mittelstarken Vergrösserung als sehr zellreiches intermusculäres Bindegewebe auf.

Epikrise. Der dauernd gegen Muskel von seiten des Aneurysma ausgeübte Druck bringt die Muskelfasern zum Schwunde. Man erklärte dies bisher durch den Druck des vermehrten intermusculären Bindegewebes, welches zur Wucherung geneigt, die Fasern zur Atrophie bringen sollte. Nach anderen ist der Unter-

gang der Musculatur das Primäre, an den sich zur Deckung des entstandenen Defects eine Bindegewebswucherung anschliessen sollte. Nach dem Protocoll sind beide Anschauungen unrichtig. Das intermusculäre Bindegewebe tritt nicht in Thätigkeit, sondern die untergehenden Muskelfasern bilden aus sich heraus ein myogenes Bindegewebe, welches sich von jugendlichem, zellreichen Bindegewebe nur unterscheiden lässt, wenn und so lange man die Entstehung aus Muskelfasern verfolgen kann.

Die Spindelzelle ist ein Endprodukt des auf verschiedene Art möglichen Zerfalles der Muskelfaser. Daneben werden zahlreiche freie Kerne, sowie kernlose Fasern gebildet.

Herzschwiele bei Coronararterienerkrankung.

Es handelt sich um einen Mann in den fünfziger Jahren, bei dem eine schwere Erkrankung der Art. coronaria mit Verengerung vorhanden ist.

Der linke Ventrikel, namentlich an der Herzspitze, zeigt makroskopisch auf dem Durchschnitt trübe graugelbe hellere Flecke von Nekrose neben rother Musculatur. Aus der Grenze dieser beiden Gewebe wird ein würfelförmiges Stück entnommen, in Alkohol von steigernder Concentration gehärtet. Paraffineinbettung, Färbung mit Saffranin.

Mit schwacher Vergrösserung hat man meist längsgetroffene Muskelfasern. Es fällt auf, dass die Saffraninfärbung bei den einen vollkommen gesättigt ist, während ein anderer Theil dieselbe nicht angenommen hat. Mit der starken Vergrösserung kann man sehen, dass die Querstreifung bei beiden fehlt oder nur angedeutet ist. Dazu sind keine normalen Kerne in den roth gefärbten Fasern wie auch meist nicht in den blassen vorhanden. Was man von den Kernen noch sieht, sind tiefrothe Klumpen und zu Klumpen vereinigte Körner. Daneben findet sich braunes Pigment in grosser Masse in den Muskelfasern in Form von Körnchen, die manchmal in langer Reihe durch die ganze Länge der Faser hinziehen. In den hellen entfärbten Fasern sind auch die Kerne entfärbt. Nur da wo Binde- und Fettgewebe in grösserer Masse zwischen den Muskelfasern erscheint, werden in diesen normale Kerne sichtbar, die blassen Fasern zeigen aber auch hier keine deutliche Querstreifung.

Diese Fasern sind als die noch nicht ganz zu Grunde gegangenen zu betrachten. Mit der Oelimmersion bieten sie folgendes Bild: Querstreifung ist nur bei wenigen angedeutet. Meist hat man schmale Bänder statt normaler Fasern. An diesen Bändern ist häufig zu verfolgen, dass sie mit anderen unter spitzem Winkel convergiren und sich schliesslich mit einander zu einer breiteren Faser vereinigen. Diese sich abspaltenden secundären Fasern sind verschieden breit. Man sieht solche, die wohl nur der Breite einer Muskelfibrille entsprechen. Die Kerne innerhalb der Muskelfasern sind zahlreicher als normal. Dieselben sind meist oval, von mässigem

Chromatingehalt und mit einem Kernkörperchen versehen. Andere sind schmäler und länger. Solche Kerne liegen auch in den abgespaltenen breiteren und schmäleren Fasertheilen. (Neben diesen Kernen sieht man zerfallene in Form tiefroth gefärbter Körner) und ordnen sich nicht selten hinter einander. Bei ganz schmalen Abspaltungen von der Dicke einer Fibrille sieht man, wie diese Kerne eng der Fibrille anliegen, so dass diese durch den Kern eine Auftreibung erfährt; ein schmaler Fortsatz leitet zum nächsten Kern hinüber. Manchmal bleibt in dieser Brücke eine Lücke, so dass ein Fibrillenstück mit Kern frei wird. An den Polen der Kerne von diesen spindelförmigen Abspaltungsprodukten, findet sich öfters braunes Pigment in Form von Körnchen. Man sieht im angrenzenden Bindegewebe zahlreiche Kerne, die den beschriebenen gleichen; ein zugehöriger Zellenleib fehlt oft, andere stehen jedoch mit einer feinen blassen Faser in Zusammenhang, die sich über die Pole des Kerns hinaus erstreckt.

Epikrise. Die Abspaltungsvorgänge an den Muskelfasern finden nur statt, so lange die Fasern noch leben und ernährt werden. Darum vermissen wir sie an den meisten dieses Präparates, die durch die degenerirten Kerne, die ganz blass oder zu intensiv rothen Klumpen geworden sind, sich als abgestorben documentiren. Nur wo das intermusculäre Binde- und Fettgewebe die nächstliegenden Fasern noch einigermaassen ernährt, gehen dieselben eine Umbildung ein, meist auf dem Wege seitlicher Abspaltung. Die im nächsten Bindegewebe sich findenden Kerne mit oder ohne Faser, sind mit Wahrscheinlichkeit wegen der Aehnlichkeit mit den noch innerhalb der Muskelfasern gelegenen Kernen musculären Ursprungs und haben den Zusammenhang mit den abgespaltenen Elementen verloren.

Musculus papillaris in fibröser Entartung.

Der Muskel entstammt dem Herzen eines 47jährigen Mannes, der an Lungenphthise gestorben ist. Makroskopisch sieht man eine grauweisse Verfärbung des Muskels an der Spitze, die sich streifig nach abwärts fortsetzt. Auf dem Durchschnitt in der Längsrichtung sieht man hellere Streifen, die von der Spitze kommen, die braunrothe Musculatur durchziehen. Am frischen Präparat erkennt man braune Atrophie der Muskelfasern, gegen die Spitze des Muskels zu sieht man nur noch Reste schmaler Fasern in einem grösstentheils blassen, kernarmen Bindegewebe. Dort, wo makroskopisch der braunrothe Muskel hellere Streifen zeigt, wird ein Stück entnommen und 24 Stunden in Flemming'sche Chromosmiumsäurelösung eingelegt. Danach Nachhärtung in Alkohol von steigender Concentration, Paraffineinbettung. Die Färbung der Schnitte geschieht mit Saffranin.

Mit schwacher Vergrösserung sieht man Muskelfasern in der Längs-

ansicht. Man kann 3 Abschnitte nach der Färbung unterscheiden. Der Spitze des Papillarmuskels am nächsten ein blasses Gewebe mit wenig Kernen, in welches blassrosa gefärbte schmale Muskelfasern hineinragen oder in kurzen Abschnitten zerstreut liegen. Die meisten der blassen Fasern, die wenig längliche Kerne besitzen, verlängern sich nach abwärts, werden breiter und nehmen eine diffuse rothe Färbung an.

In diesem Gebiet sind die Kerne zahlreicher. Hinter diesen und sich ihnen anschliessend sieht man mattbraun gefärbte Fasern von normaler Breite, die vielfach nur kurze Cylinder darstellen, die durch hellere Querlinien getrennt hinter einander liegen.

Mit starker Vergrösserung erkennt man an den letztgenannten Fasern nur angedeutete Querstreifung, viel körniges braunes Pigment an den Polen des voluminösen bläschenförmigen Muskelkerns, die vollendet roth gefärbt sind und meist im Centrum eines kurzen Muskelcylinders liegen. Das Pigment durchzieht wie ein Streifen häufig die ganze Länge der Fasern. Die Muskelsäulchen sind verschieden lang und werden durch einen breiteren oder schmäleren Querspalt getrennt, der manchmal im Zickzack verläuft, so dass die Fasern hier treppenförmig enden. Manche Fasern sind nicht länger wie ein Kern. Auch Risse und Sprünge vom Rande her finden sich zahlreich, so dass unter Umständen das Myosin in einzelne Partikel zertheilt ist. An solchen Stellen finden sich die zahlreichsten Kerne. Dieselben sind sämmtlich deutlich gefärbt. Zellleib ist nicht nachweisbar, oft ist an den Polen der schmalen jungen Kerne Pigment gelegen. Abgesehen von den bläschenförmigen Muskelkernen sind die übrigen Kerne sämmtlich viel schmaler auch meist kürzer und intensiver roth gefärbt. Nicht wenige liegen zwischen den Fasern und namentlich in der stark zerfallenen Muskelsubstanz. Die diffus roth gefärbten Fasern sind nicht unterbrochen und machen einen normalen Eindruck. Die Kerne sind nicht vermehrt und liegen in meist regelmässigen Abständen im Centrum der Fasern. Spindelige Kerne sind im intermusculären Gewebe zu finden.

Ganz allmählich wird die intensive Färbung nach der Spitze des Muskels zu schwächer, die Fasern werden schmäler und zwischen ihnen sieht man ein ganz blasses kernloses Gewebe, das durchaus aus parallel verlaufenden dünnen Fäden von der Dicke einer Primitivfibrille besteht. Verfolgt man diese gegen die diffus rothen Fasern hin, so kann man ihren Ursprung aus diesen selbst constatiren. Dieselben fasern sich also unter sehr merklicher Abblassung in einzelne Fibrillen auf und die schmäleren rosarothen Fasern, die zwischen den Fibrillen liegen, sind der nicht aufgefaserte Theil derselben, also gleichen Ursprungs mit den Fibrillen.

Epikrise. Die fibröse Entartung der Papillarmuskeln ist wahrscheinlich in den meisten Fällen als eine Altersdegeneration aufzufassen, welche nicht durch entzündliche Reize bedingt zu sein braucht. Es handelt sich in einer Reihe von uns unter-

suchter Fälle übereinstimmend um hohe Grade der braunen Atrophie, Verschmälerung der Muskelfasern durch langsame Auflösung der Zellenverbände in Spindelzellen, und Abblätterung dieser von dem Reste des Verbandes. Hierdurch kommt das Bild der interstitiellen Wucherung und Neubildung von sehnigem Bindegewebe zu Stande.

Nicht reactionslose Heilung einer Muskelwunde nach Resection des N. ischiadicus links beim Kaninchen. 4 Tage nach der Operation. (Fig. 4—8.)

Makroskopisch erscheint die die Wunde begrenzende Musculatur getrübt, ihre Consistenz ist ziemlich weich. Am frischen Schnitt bemerkt man an den Muskelfasern Verlust der Querstreifung, theilweise Verschmälerung, überall Kernvermehrung. Das intermusculäre Bindegewebe ist stark entwickelt und sehr zellenreich.

Die Behandlung des frisch excidirten Muskelstücks ist dieselbe wie sie in den vorigen Protocollen angegeben ist.

Mit schwacher Vergrösserung sieht man Muskelfasern im Längsschnitt, einestheils mit satter Saffraninfärbung, andere in verschiedenem Grade blasser. Dieselben sind durch breite Strassen eines kernreichen, sonst hellen Zwischengewebes getrennt, das an manchen Stellen scholligen Charakter trägt, und dann diffus rosaroth gefärbt ist.

Es giebt kaum eine Faser die normales Aussehen hat, die meisten, namentlich auch die hochroth gefärbten sind zerklüftet, zeigen Lücken in querer und Längsrichtung, oder auch nur Sprünge und Risse (Fig. 4). An den matter gefärbten erkennt man schon mit dieser Vergrösserung eine Lockerung der Fibrillen, die als gesonderte rothe Fäden neben einander verlaufen. Querstreifung ist nirgends deutlich erkennbar. Oft bricht ein Bündel ganz plötzlich ab und die Fortsetzung bildet eine diffus rosa gefärbte schollige Masse. Vielfach sind ferner innerhalb des Myosins rundliche Vacuolen zu sehen (Fig. 6), die bald in der Quere, bald in der Länge gelegen, oft zu mehreren dicht neben einander, angetroffen werden. Die sie trennenden Reste des Myosins bilden ein feines Gitterwerk. Mit starker Vergrösserung überzeugt man sich, dass doch noch hie und da Querstreifung erhalten ist. Selbstverständlich fehlt sie im Gebiet des scholligen Zerfalls (7 und 8), ist jedoch oft noch an Faserabschnitten zu sehen, die transversale Zerklüftung und Risse und Sprünge zeigen. In jenen Fasern, die am weitesten von der Wunde entfernt sind, ist sie recht deutlich. Die Veränderungen der Muskelfasern stellen sich mit dieser Vergrösserung noch weit mannichfaltiger dar, man muss nachtragen ausgedehnte Längsauffaserung, seitliche Abspaltungen (Fig. 4, 7, 8), transversale Zerklüftung, discoiden Zerfall, Wellenbildung des Myosins mit Retraction vom Sarcolemma, Einschnürungen von der Seite, die das Sarcolemm mitbetreffen, Verlust des Sarcolemmas. Dies letztere findet man namentlich an denjenigen Abschnit-

ten einer Faser, die schollig in eine nicht mehr differenzirbare Masse zerfallen sind, und mit schwacher Vergrösserung diffus rosa gefärbt waren. Sind die benachbarten Fasern ebenfalls schollig zerfallen, so confluiren diese Heerde und reichen an das intermusculäre Bindegewebe. Mit schwacher Vergrösserung erschienen diese Heerde dem intermusculären Bindegewebe angehörig, dessen Zellen man vermehrt glaubte.

Die peripherischsten Fasern, welche der Operationsschnitt traf, zeigen ein homogenes, diffus gefärbtes Myosin ohne Kerne.

Die Kerne der verschieden veränderten Fasern sind, abgesehen von den direct nekrotisch gewordenen, die wir eben erwähnten, durchgehends sehr zahlreich. Sie sind meist gross, rundlich, oval oder ausgesprochener länglich, verschieden stark gefärbt.

Mit der Oelimmersion stellt man nächst der Wunde Fettmetamorphose des Myosins und wachsartigen Zerfall fest (Fig. 7). Auch die nächstbenachbarten Fasern sind noch diffus roth gefärbt, manchmal quergestreift. Erst auf diese folgen die in zelliger Umbildung begriffenen Muskelbündel.

Die Veränderungen sind namentlich ausgesprochene, sehr ausgedehnte Längsauffaserung in Fibrillen. Dieselben laufen als lange Fäden entweder parallel neben einander her, oder sie divergiren auf eine kurze Strecke, um dann wieder sich zu nähern, wodurch Spalträume entstehen. In diesen sieht man selten einen winzigen, vielfach eingekerbten oder verkrümmten, anscheinend untergegangenen Kern von hochrother Farbe, auch wohl rothe Blutkörperchen, wenn eine Hämorrhagie in der Nähe ist. Die Fibrillen divergiren in anderen sehr zahlreichen Fällen dauernd, wie Pinselhaare. Dieser Längsauffaserung in der Wirkung gleichstehend, ist die nicht so zahlreiche seitliche Abspaltung (Fig. 7 und 8) von mehreren Fibrillen zusammen, oder einzelnen Fibrillen, ja manchmal erreicht ein einzelnes feines Fäserchen nicht einmal die Dicke einer einzigen Fibrille. Auch eine sehr häufige Erscheinung ist der Zerfall in zusammenhängende Complexe von Querscheiben oder in einzelne solcher (transversale Zerklüftung). Vereinigt sich der Zerfall in Längs- und Querrichtung, so hat man das Bild des discoiden Zerfalls, der ununterbrochen zum völligen moleculären Zerfall hinüberleitet. Bei allen diesen destructiven Veränderungen am Myosin ist eine sehr starke Kernvermehrung constante Erscheinung. Am wenigsten zahlreich sind sie bei Längsauffaserung. Sie sind meist oval oder länglich von verschiedenem Volumen und Chromatingehalt, einzelne ganz blass, nur durch den dunkeln Randcontour kenntlich. Einzelne zeigen mitotische Figuren, so z. B. beim moleculären Zerfall (Fig. 5) und in abgespaltenen Fasern (Fig. 8). Die Verbindung der Kerne mit den Fibrillen und Fibrillentheilen besteht sowohl in einer dichten Anlagerung, als auch in einer Einverleibung des Kerns in das Myosin der Fibrille (Fig. 4, 7, 8). Der weitere Uebergang in Spindelzellen ist analog dem in anderen Protocollen ausgeführten (Fig. 4).

Wie sich das Myosin um die Kerne gruppirt, sieht man sehr deutlich beim moleculären Zerfall desselben, indem dann häufig ein Hof von Myosin

den einzelnen Kern umgiebt (Fig. 5 und 6). In der Fig. 5 ist diese Verbindung von Protoplasma und Kern abgebildet. Diese zahlreichen Zellen bilden den Waldeyer'schen Muskelzellenschlauch in erhaltenem Sarcolemma. Geht letzterer jedoch verloren, so werden diese Zellen frei, mischen sich dem benachbarten Bindegewebe bei, und man kann häufig verfolgen, dass ihre in der Fig. 5 runde Gestalt mehr und mehr sich der der Spindelzelle nähert, wodurch sie ächten Bindegewebszellen fortschreitend ähnlicher werden. Nicht häufig sieht man Fasern mit quergestreiftem Centrum, aber bereits körnig getrübter Mantelzone; in letzterer sind die Kerne vermehrt, manche schon in Mitose begriffen, ehe noch das umgebende körnige Myosin einen eigentlichen Zellleib um sie herum formirt hat. Dann lösen sich die körnig gewordenen Fibrillencomplexe von dem Faserrest ab, die Kerne erhalten theilweise von der körnigen Substanz ihr Zellprotoplasma und nehmen dann immer mehr die Gestalt von Spindelzellen an. Auch in diesen wieder sind Mitosen zu beobachten.

Wo die Kerne dicht an einander liegen, ohne dass Myosin vorhanden wäre, und den Sarcolemmaschlauch völlig erfüllen, scheinen, da man keine mitotischen Figuren sieht, dieselben sich amitotisch zu vermehren.

Epikrise. Das Präparat illustrirt wie kaum ein zweites, die verschiedenen Degenerationsformen der Muskelfasern, combinirt mit dem Auftauchen von Kernen und der Bildung ganzer Zellen. Längsauffaserung, seitliche Abspaltung, Zerfall in Querscheiben, molecularer Zerfall, alle führen im Verein mit der Kernvermehrung zur schliesslichen Umwandlung der Muskelfasern in ein myogenes Granulationsgewebe, das aus Spindelzellen und neugebildeten Gefässen zusammengesetzt ist. Die mitotischen Kerntheilungsfiguren beweisen, dass die Degeneration mit einer activen Thätigkeit der durch degenerative Vorgänge entstandenen Spindelzellen verbunden ist. Von einer interstitiellen Entzündung im bisher gebräuchlichen Sinne kann nach dem Vorstehenden keine Rede sein, denn die zahlreichen Zellen im intermusculären Bindegewebe stammen nicht aus dem Blute, sondern von den aufgelösten Muskelfasern her. Aus dem zellenreichen Granulationsgewebe wird im vorliegenden Falle zunächst junges Narbengewebe, wie man bereits am Uebergange mancher Spindelzellen in Fasern sehen kann. Wenn die zellige Umbildung zur völligen Schmelzung der Muskelfasern führt, so entsteht Eiter.

M. psoas major, einem perinephritischen Abscess anliegend.

Das Individuum hatte an eitriger Pyelonephritis gelitten, zu der sich ein Abscess in der Nachbarschaft entwickelt hatte. Von dem dem Abscess

dicht anliegenden Muskel wird ein Stückchen entnommen und in Flemming'sche Lösung 24 Stunden eingelegt. Nach Auswässerung geschieht die Nachhärtung in Alkohol. Paraffineinbettung, Färbung mit Saffranin. Am frischen Muskel sieht man makroskopisch keine Veränderung, am frischen Schnitt zeigt sich mikroskopisch ein Heerd nekrotischen Gewebes, welcher schwarze gefärbte Fetttröpfchen enthält. In dessen unmittelbarer Nachbarschaft sind die Muskelfasern ganz homogen, transparent, und man vermisst ihre Kerne, weiter entfernt finden sich längsverlaufende Muskelfasern mit hie und da verwaschener oder aufgehobener Querstreifung, aber zahlreichen Kernen.

Am gehärteten Präparat zeigt sich mit mittlerer Vergrösserung der kleine Zerfallsheerd aus körnigem Detritus, Fetttröpfchen und freien Kernen bestehend. Die unmittelbar neben ihm verlaufenden Fasern sind diffus roth gefärbt, kernlos und erscheinen gänzlich homogen. Je weiter man sich von dem Heerde entfernt, um so deutlicher wird die Querstreifung, während bei allen eine Kernvermehrung auffällt. Die Querstreifung ist jedoch meist nicht durch den ganzen Verlauf der Faser zu beobachten, denn in ungleichen Abständen sieht man hellere Flecke mit verwaschener Streifung oder ohne solche. Manchmal nimmt hier das Myosin einen scholligen Charakter an. In solchen Fasern finden sich ferner Risse und Sprünge in querer Richtung, die in treppenförmigem Verlauf bald die ganze Breite der Faser durchsetzen, bald nur einen Theil. (Theilweise und vollständige transversale Zerklüftung.)

Vielfach hat sich das Myosin vom Sarcolemma retrahirt, so dass ein Spalt zwischen beiden besteht. Auch Windungen und Schlängelungen des Myosin innerhalb des Sarcolemma kann man beobachten, ebenso Einkerbungen, in die sich das Sarcolemma hineingelegt hat. Die Kernvermehrung erreicht die höchsten Grade in denjenigen Fasern, deren Querstreifung undeutlich ist. Zwischen solchen Fasern erscheint das intermusculäre Bindegewebe verbreitert und manchmal das Sarcolemma keine scharfe Trennung zwischen diesem und den Muskelfasern aufrecht zu erhalten. Die Gestalt der Kerne ist rund bis oval, einzelne langstäbig oder gar spindelig.

Mit der Oelimmersion erkennt man Folgendes: Die Kerne in den mannichfaltig, wie oben beschrieben, veränderten Muskelfasern sind in der Mehrzahl rundlich oder kurz länglich, nur wenige sind in die Länge gedehnt und dann Bindegewebskernen ähnlich. Die rundlichen bilden häufig Kernreihen von 20—40 Exemplaren, diese verlaufen meist nahe dem Sarcolamma, in der Mantelzone des Myosins. Fast alle sind chromatinreich, das in Körnern sichtbar ist. Im Centrum sieht man keine Kernreihen, sondern in grösseren oder kleineren Abständen neben und hinter einander liegen dieselben runden oder ovalen Kerne, die aber oft sehr wenig oder selbst gar kein Chromatin besitzen, so dass sie total blass erscheinen. Zellleib fehlt bei allen, mitotische Kerntheilungsfiguren ebenfalls. Mehr längliche und schmälere, die sich von den normalen Muskelkernen durch geringeren Chromatingehalt unterscheiden, sind hie und da zerstreut; man kann leicht

Uebergangsformen finden zwischen diesen und den ovalen. In den einzelnen Fasern, ja in verschiedenen Abschnitten derselben Faser schwankt die Kernmenge erheblich. Im Allgemeinen sind sie da am stärksten angehäuft, wo das Myosin merklich abgeblasst, Querstreifung verwischt oder verschwunden ist, so im Gebiet des scholligen Zerfalls. In den so veränderten Fasern findet nun recht häufig eine Abspaltung von Fasertheilen von der Seite her statt. Die Fasertheile können von der Dicke eines Fibrillenbündels oder einer einzigen Fibrille sein, manchmal scheint auch diese noch zu dick, denn man sieht eine feinste Faser, die die Länge einer ausgewachsenen Bindegewebsspindelzelle hat und durch einen Kern in ihrer Mitte bauchig verdickt erscheint oder eine Reihe solcher Gebilde, die dann unter einander durch feinste Ausläufer verbunden sind, nicht selten von einer Mutterfaser abgehen, um in's intermusculäre Bindegewebe sich einzusenken. Oefter entstehen im Myosin längliche Hohlräume dadurch, dass sich ein Fasertheil nur unvollkommen von dem übrigen getrennt hat. In solchen sahen wir einige Male von der Wand abgehend oder frei im Innern liegend ein kernhaltiges feinstes Fäserchen. Das Protoplasma der abgespaltenen Fasertheile ist meist blass wie das der Mutterfaser. Neben seitlicher Abspaltung (ähnlich Fig. 1) beobachtet man auch totale Längsauffaserung am Ende der Muskelfasern (Fig. 9). Die vorher beschriebenen Kerne liegen nun massenhaft im Gebiet der abgespaltenen oder durch Auffaserung entstandenen Elemente, die am Ende immer ganz feine Fäserchen bilden. Entweder liegt der ovale oder hier auch häufiger länglich-schmale Kerne so einem Fäserchen dicht an, oder wird von ihm umflossen, so dass er ohne Frage als in ihm liegend zu betrachten ist, endlich tritt eine grosse Anzahl von Kernen und feinen Fäserchen gar nicht mit einander in Verbindung. Durch eine allseitige Vermischung dieser Elemente unter einander entsteht ein Gewebe, das dem intermusculären Bindegewebe sich beimischt, die grösste Aehnlichkeit mit jenem hat, daher erscheint dem Unkundigen das intermusculäre Bindegewebe vermehrt.

Epikrise. Die dem Abscess nächsten Fasern sind ganz zerfallen und bilden Detritus, die dem Zerfallsheerd anliegenden so schwer verändert, dass das Myosin direct nekrotisch geworden ist und eine homogene Substanz bildet. Die dann folgenden zeigen Kernvermehrung und lösen sich durch seitliche Abspaltung und Längsauffaserung zu Spindelzellen, kernlosen feinsten Fasern und freien Kernen auf, was man bisher für interstitielle Entzündung angesehen hat. In einem Falle von Phlegmone im M. deltoides 4 Tage nach Verletzung durch einen Schrotschuss finden sich die Muskelfasern grossentheils vollständig in Zellen umgebildet und zu Eiter geschmolzen.

Regeneration von Muskelfasern aus myogenem Bindegewebe.
(Figur 3.)

46jährige Frau, die an chronischem Empyem rechts verstarb. Die Pleura diaphragmatica fand sich durch eine dicke Schwiele mit der P. pulmonal. verbunden. Ein senkrechter Durchschnitt durch das Zwerchfell zeigte nächst der Pleura ein grauweissliches, ziemlich derbes Gewebe, dann folgte eine Lage anscheinend gesunder rother Musculatur. Auf der linken Seite war das grauweissliche Gewebe nicht vorhanden und die Musculatur um so viel dicker. Mikroskopisch stellte sich am frischen Präparat heraus, dass das Pleuragewebe durch massenhafte Zellen substituirt war mit runden Kernen. Die grauweisslich erschienene darunter liegende Gewebsschicht bestand aus parallelen Fasern, die so gleichmässig beschaffen waren, dass man an Sehnengewebe glauben konnte. Die Fasern sind sehr breit und lang, der Kern in ihnen war nicht schmalspindlig, sondern plumper.

Mit der mittelstarken Vergrösserung kann man sich durch die 3 genannten Schichten leicht orientiren: Die Pleura wird durch eine kleinzellig infiltrirte Zone dargestellt. Die zahllosen, runden, intensiv gefärbten Kerne sind so stark angehäuft, dass man weder ihr Protoplasma noch ein Zwischengewebe bemerkt.

Unter dieser und ziemlich scharf getrennt von ihr, folgt die am frischen Schnitt bindegewebsähnliche Zone von ziemlicher Breite. Deren Färbung ist diffus; sehr intensiv roth sind die länglichen Kerne gefärbt, etwas weniger das zugehörige Protoplasma und die Fasern. Die Kerne sind sehr zahlreich, weit zahlreicher als im normalen Bindegewebe. Leicht kann man runde, stark gefärbte Kerne, die ganz denen in der Pleuraschicht gleichen, von langstäbchen- oder spindelförmigen, übrigens dicken trennen, deren Färbung nicht weniger intensiv ist. Letztere liegen in mässigen breiten Spindelzellen, man könnte eher sagen spindeligen Fasern, die ganz diffus den Farbstoff angenommen haben, doch so, dass der am stärksten gefärbte Kern deutlich erkennbar bleibt. Dieses Verhalten macht es unwahrscheinlich, dass man es mit gewöhnlichen Bindegewebszellen zu thun hat. Auffallend ist die Grössenabnahme der Kerne und Fasern je weiter man sich von der Pleura entfernt; dieselben werden schlanker und das Zwischengewebe tritt stärker hervor. Auf diese folgt eine Lage quergetroffener Muskelfasern, an denen man nichts Pathologisches erkennen kann.

Betrachtet man die mittlere Zone, die bei flüchtiger Betrachtung fasrigem Bindegewebe durchaus ähnlich schien, mit Oelimmersion, so erkennt man, wie in den Saftspalten Kerne hervortreten (Fig. 3 a). Um diese Kerne gruppirt sich alsbald eine spindelige Zellsubstanz (Fig. 3 b), der Spalt erweitert sich, mehrere Spindelzellen fliessen zu einem länglichen Gebilde zusammen (Fig. 3 c), diese Spindelzellen bilden parallele Bänder (Fig. 3 d). An die Bänder lagern sich neue aus der Grundsubstanz aufgetauchte Kerne an (Fig. 3 e). Hierdurch werden die Fasern allmählich verbreitert. Eine solche Verbreiterung kann dadurch stattfinden, dass längere aus 3 und mehr Spindelzellen bestehende Verbände mit einer anderen Faser verschmelzen (Fig. 3 f).

Sobald die Fasern eine gewisse Breite erreicht haben, ändert sich ihr Lichtbrechungsvermögen derart, dass sie einen eigenthümlichen Glanz annehmen, zuweilen mit Hervortreten einer Längsstreifung oder mit Andeutung einer zarten Querstreifung. In diesen breiteren Fasern wie in Fig. 3 h kann man die Zusammensetzung aus schmäleren einmal daran sehen, dass von der breiteren Faser aus die noch nicht confluirten Theile in vier verschiedenen Richtungen divergirend verlaufen, und zweitens daran, dass in dem nach links gelegenen, bereits verschmolzenen Abschnitt Muskelkerne theils ganz verschwunden sind, theils im Verschwinden begriffen sind. Auf Querschnitten durch die Fasern lässt sich eine Körnung erkennen, welche als der Anfang der Primitivfibrillen anzusehen ist.

Epikrise. Die eben beschriebene Zone war vor der Pleuritis Musculatur und ist erst in Folge der fortschreitenden Entzündung in myogenes Bindegewebe aufgelöst. Solches sieht man noch im tiefsten Abschnitt, nahe den normalen Muskelfasern, während im Oberen eine Neubildung von Muskelfasern anhebt. Spindelzellen wandeln sich in musculöse Spindeln um, und diese bilden Zellverbände durch Aneinanderlagerung; schliesslich verschmelzen die einzelnen Zellen des Verbandes und es entsteht eine schmale Muskelfaser mit einem Protoplasma, das sich im Beginne der Differenzirung befindet zu längs- und quergestreifter Muskelsubstanz. Dass diese Gebilde nicht als in regressiver Veränderung befindliche Muskelfasern zu deuten sind, folgt aus dem Fehlen jeglicher begleitender Erscheinungen, die man beim Untergang zu finden pflegt. Nirgends sieht man noch mehr oder weniger normale Fasern mit den typischen Kernanhäufungen, nirgends Pigment oder Auffaserung oder Abspaltung. Man hat also an diesem Object die sehr günstige Gelegenheit, Degeneration und Regeneration der Muskelfasern neben einander zu sehen.

Schon vor langen Jahren ist darüber gestritten worden, ob diese Abfaserungen von zusammenhängenden Spindelzellen als Re- oder als Degenerationserscheinungen zu deuten seien; O. Weber bildet sie (dieses Archiv Bd. 39) ab, und erklärt sie für junge Fasern; dieser Auffassung hat sich kürzlich auch Nauwerck angeschlossen, welcher vortreffliche Abbildungen davon gegeben hat. Ich stimme dagegen Waldeyer bei, welcher schon vor O. Weber sich für die Auffassung der Bilder als degenerativer Vorgänge ausgesprochen hat, ohne damit durchzudringen. Für

die Entscheidung sind Objecte maassgebend, wie der beschriebene Fall, welche 1) reine degenerative Metaplasie und 2) reine regenerative Metaplasie enthalten, und also einen unmittelbaren Vergleich beider ermöglichen.

Pathologische Muskelbildung in einem Sarcoma striocellulare.

Der Darstellung von L. Pernice, welcher im hiesigen pathologischen Institut die sorgfältige Untersuchung eines von Herrn Geheimrath H. Pernice exstirpirten Uterussarcoms mit quergestreiften Muskelfasern vorgenommen hat, habe ich nur Weniges nach den von Herrn Prof. Grawitz mir zur Verfügung gestellten Präparaten hinzuzusetzen, nur ist die Deutung seitdem eine andere geworden. Der Stiel der traubigen Geschwulst ist von einer einfachen Lage cubischer Epithelien überzogen. Darunter folgt eine sehr zellenreiche anscheinend ganz junge Wucherungsschicht, deren Zellen rundlich, von der Grösse junger Bindegewebszellen, nur durch einen rel. sehr grossen intensiv gefärbten Kern von solchen unterschieden sind. Je weiter nach dem Innern des Stiels, um so mehr vergrössern sich die Kerne, sie bekommen länglich-ovale Gestalt und auffallend schöne grosse Kernkörperchen, während die Zellsubstanz bei den meisten in ein feinstes Fibrillenwerk von lockiger Anordnung übergegangen ist. Das Gewebe gleicht so einem ganz feinfasrigen Bindegewebe, welches reichliche Blutgefässe mit eben solchen grosskernigen Zellen enthält. Nun sieht man, wie bei Pikrocarminfärbung ein Theil der feinen Fibrillen gelb und stärker lichtbrechend aussieht, wie sechs oder mehr Fibrillen dicht an einander liegend eine gestreckte schmale Faser bilden, welcher der ovale Kern seitlich anliegt. Man sieht etwas breitere und längere Fasern mit deutlicher Querstreifung, an welchen an mehreren Stellen seitlich Kerne anliegen; es kommen einfache längere Spindelzellen mit Querstreifung vor, und solche, welche zu Gruppen neben einander geordnet sind. Auf Querschnitten erkennt man an dickeren Fasern zahlreiche Fibrillenquerschnitte. Manchmal haben bereits runde Zellen einen intensiv gelben Farbenton und den Glanz der jungen Muskelfibrillen angenommen, merkwürdigerweise finden sich in den zarten Faserlagen der Blutgefässe ebenfalls glänzende, ausnahmsweise mit zarter Querstreifung versehene Fasern, so dass sich mit Bestimmtheit erkennen lässt, dass von denselben anfänglich runden Bildungszellen sowohl quergestreifte Spindelzellen und Zellenverbände als auch gewöhnliche bindegewebsartige Fasern und Gefässwände hervorgehen.

Epikrise. Die hier beschriebenen allerfrühesten Entwickelungsstadien geben uns ein Bild von der Muskelbildung, wie es beim Embryo in den ersten Lebenswochen zur Beobachtung kommt. Schon im indifferenten Stadium zeichnen sich die Bildungszellen durch besondere Kerne und Nucleoli aus, so dass die An-

nahme, welche O. Weber (dieses Archiv Bd. 39 S. 223) bei einem ähnlichen Tumor geäussert hat, dass die jungen Muskelspindeln sich aus farblosen Blutkörpern entwickeln sollten, bestimmt als irrig erkannt werden kann. Dagegen müssen wir manchen einzelnen Beobachtungen des genannten Forschers, bezüglich der Zellen- und Eiterbildung innerhalb der Muskelfasern u. s. w. vollste Bewunderung zollen. Schwer verständlich ist es aber, dass Weber an der einfachen Deutung der Muskelfaser als einem aus vielen Zellen aufgebauten Gebilde hat vorübergehen können, angesichts seiner eignen Abbildungen, und angesichts der Thatsache, dass schon vor ihm Deiters, Margo, Moritz und Waldeyer diesen Entstehungsmodus klar und deutlich behauptet hatten. Die Autoritäten, wie Remak, Max Schultze und Kölliker, welche für die Entstehung des Muskelprimitivbündels aus einer einzigen Zelle eintreten, haben die Erkenntniss des wahren Sachverhaltes hier unendlich aufgehalten. Wie schwer es ist, in diesem Kapitel eine gerechte Würdigung der wirklichen Verdienste zu geben, und aus dem Chaos der widersprechenden Ansichten zu einer Klarheit durchzudringen, zeigt die 1889 herausgegebene Gewebelehre von Kölliker sowohl im beschreibenden Text des § 37 als in dem Literaturverzeichniss. Die hier von Kölliker gewünschte Bestätigung einer Beobachtung von Leydig am Triton taeniatus, betreffend die Verschmelzung zweier embryonaler Muskelfasern zu einer einzigen, bin ich in der Lage an dem Myosarcoma striocellulare in ausgiebiger Weise zu liefern. Es verschmelzen 1) Zellen mit Zellen, und bilden eine Faser, es verschmelzen 2) Zellen mit einer Faser und bilden derselben in ihrem Umfang neue Substanz an, welche zu Fibrillen umgewandelt wird, es verschmelzen endlich 3) junge Fasern unter einander, und erst wenn diese Vorgänge zur Bildung grosser Complexe geführt haben, wenn viele Kerne darin in den unsichtbaren Zustand verwandelt sind, erst dann ist die reife Muskelfaser auf der Höhe ihrer Ausbildung angelangt. Bis zur Höhe dieser letzteren ist es in dem Tumor an keiner Stelle gekommen.

Wir werden im nächsten Protocolle sehen, dass auch die Körpermuskeln eines 5—6monatlichen Fötus noch keine solchen voll ausgereiften Fasern enthalten.

Unterschenkelmuskel vom sechsmonatlichen menschlichen Embryo.

Das Muskelstück wurde gewonnen von einem etwa 6monatlichen Fötus und konnte erst 24 Stunden nach erfolgter Geburt in Flemming'sche Lösung eingelegt werden. Nachhärtung in Alkohol. Paraffineinbettung. Färbung mit Saffranin.

Makroskopisch hat die Musculatur ein glasiges, grau durchscheinendes Aussehen und ist geleeähnlich weich. Am Zupfpräparat kann man mikroskopisch schmale Muskelfasern mit erheblich vielen Kernen sehen. Querstreifung ist nicht sehr deutlich, an vielen Stellen fehlt sie. Längsstreifung ist oft gut erkennbar.

Mit der schwachen Vergrösserung sieht man im Längsschnitt ganz blassrosa gefärbte Muskelfasern, die durchgehends nicht die Breite von entwickelten Fasern haben. Quer- und Längsstreifung ist nicht erkennbar. Die Kerne sind sehr zahlreich, die einen intensiver roth gefärbt, als andere. Ein kegelförmiger Streifen Bindegewebe mit weissglänzenden wellig verlaufenden Fasern (sehniger Ansatz) verläuft in der Quere und bildet mit den Muskelfasern einen spitzen Winkel.

Die starke Vergrösserung zeigt eine sehr ausgesprochene Längsstreifung an den meisten Fasern, an den übrigen ist das Myosin körnig. Die Kerne innerhalb der Fasern sind meist länglich, die einen schmäler, die anderen dicker, ja manche sehr dickleibig. Der Chromatingehalt wechselt, namentlich die sehr voluminösen haben wenig davon. Die Kerne im Sehnengewebe sind spindelig.

Mit der Oelimmersion erkennt man an einzelnen Fasern mit Bestimmtheit Querstreifung, doch ist der Unterschied zwischen hellen und dunklen Querscheiben lange nicht so ausgesprochen, wie beim ausgebildeten Muskel. In anderen Fasern ist das Myosin durch feinste dunklere Körner getrübt, in wieder anderen ist eine fibrilläre Längsstreifung das Bemerkenswertheste. Ein Sarcolemm ist nirgends ausgebildet.

Die Verbindung zwischen den Fibrillen in den deutlich längsgefaserten Muskelfasern ist eine sehr lockere; körniges Myosin trennt 2 Fibrillen. Oft jedoch bleibt zwischen ihnen ein feiner Spalt, in dem ein blasser schmaler Kern, dicht an die Fibrillen sich anschmiegend, liegen kann. Die Fibrillen selbst sehen lockig aus und heben sich von dem körnigen Myosin zu ihrer Seite wenig ab.

Die Kerne in den Fasern sind oval bis länglich. In ihrer Breite variiren sie sehr. Es giebt solche die als schmale Spindeln verlaufen, während andere plumper sind und an den Polen stumpf enden. Ein durchgehender Unterschied im Chromatingehalt dieser beiden Arten existirt nicht. Daneben giebt es jedoch auch ganz runde Kerne von sehr intensiver Färbung. Dies sind die zur Zeit permanenten Kerne. Auffallend viele ganz blasse grosse Kerne verschwinden im Myosin, man sieht nur noch ihren Rand durchschimmern, jedoch zeigt das Myosin häufiger eine Aufhellung um den Kern.

Man kann nicht erkennen, wie viel Bildungszellen nöthig sind zum

Aufbau der Muskelfasern, man sieht nur an den nicht völlig in den Schlummerzustand übergegangenen Kernen, dass es eine Mehrzahl gewesen ist. Die Herzmuskeln dieses Alters zeigen nahe dem Pericard schon quergestreifte kernärmere Fasern, nach dem Endocard zu sind dieselben noch unfertig, körnig, reich an Kernen und lassen die Verdickung der Fasern durch Verschmelzung anliegender Zellen erkennen.

Epikrise. Das Präparat lehrt, dass sich die embryonalen Bildungszellen bereits zu Zellenverbänden zusammengeschlossen haben und mit einander verschmolzen sind. Daher die vielen Kerne. Das Protoplasma der einzelnen Zellen ist zusammengeflossen und ist hier im Begriff sich zu quergestreifter Muskelsubstanz zu differenziren. Das erste ist eine feine Körnung, auf die dann die Ausbildung der Längs- und Querstreifung folgt. Diese verschiedenen Zustände des Myosins sind hier nebeneinander zu sehen. Die ganz blassen Kerne gehen in Schlummerzustand über, während die ganz intensiv rothen runden, die manchmal zu zweien dicht bei einanderliegen durch Theilung entstanden sind. Das beweist, dass die Muskelfaser auch interstitiell und nicht nur an den Enden wächst, wie Mingazzini es für Torpedo behauptet.

Die definitive Fertigstellung erfolgt eigenthümlicher Weise erst sehr spät. Im 6. Embryonalmonat, wo im Binde- und Knochengewebe schon vollständig entwickelte Elemente vorhanden sind, ist die Constitution des Muskelgewebes noch eine lockere unfertige. Das Wachsthum erfolgt durch Anlagerung einzelner spindeliger Zellen und Verschmelzen derselben. Nachdem das geschehen, findet noch eine Vergrösserung der Fasern durch mitotische Vermehrung der Zellen innerhalb derselben statt. Die Kerne der Spindelzellen werden bei der Verbindung zur Muskelfaser, blass und schmal, so dass sie in der Zelle dem Blick ganz entschwinden. Ein anderer Theil der Kerne persistiret und wird zu den das ganze spätere Leben hindurch sichtbaren Muskelkernen. Im 6. Embryonalmonat sind noch zahlreiche schmale Längsspalten zwischen feinen Fäserchen von Fibrillendicke vorhanden, die durch diese Aneinanderlagerung der letzteren allmählich verschwinden. Dann hat man junge Muskelfasern mit Längsstreifung; das Myosin ist körnig, Querstreifung bildet sich erst später.

Diese Darstellung erklärt die Thatsache, dass die entwickelte Muskelfaser sehr viel weniger Kerne besitzt als die embryonale: dass zahlreiche Kerne verschwinden, ist eine längst bekannte Thatsache, die Art des Verschwindens blieb bisher verborgen.

Schlussfolgerungen:

Die quergestreifte Muskelfaser ist ein Zellenverband von hoher Entwickelung, an dessen Aufbau viele Spindelzellen theilnehmen. Diese Bildungszellen vereinigen sich zu schmalen Fasern, sie legen sich an Fasern an oder verschmelzen noch, nachdem sie bereits zu Fasern geworden sind in Länge und Breite. Durch Theilung von Kernen innerhalb der jungen Fasern findet Längenwachsthum, durch Anlagerung neuer Zellen an die Faser findet Dickenwachsthum statt.

Innerhalb der Fasern gehen die meisten Kerne in den von Grawitz am Bindegewebe beschriebenen unsichtbaren Schlummerzustand über; aus der früheren Zellsubstanz ebenso wie aus der Kernsubstanz entsteht die quergestreifte contractile Myosinsubstanz. An der fertigen Faser sind die Bildungszellen nicht mehr nachweisbar.

Bei krankhaften Ernährungsstörungen kann unter sehr mannichfachen optischen Erscheinungen das Myosin zu Protoplasma zurückgebildet werden. In der contractilen Substanz treten wieder Kerne hervor, welche Attractionscentra für das umgeformte Protoplasma bilden. Bei langsamem Ablauf lösen sich die Muskelfasern in ähnlicher Weise zu Reihen anastomosirender Spindelzellen auf, wie sie sich bei der Entwickelung aus solchen zusammengesetzt haben. Die Zellenformation kann aber auch innerhalb der Faser verlaufen und runde Zellen liefern. Die durch Umwandelung entstandenen Zellen können sich durch Theilung vermehren. Gestörte Umwandelung kann zur directen Kernwucherung führen. Kaum erwachte Kerne können zerfallen und unter dem Bilde der Fettmetamorphose untergehen. Wenn fertige Zellen entstanden sind, so können dieselben direct in Bindegewebe, Fettgewebe, Knorpel, Knochen, Tuberkel, Eiter, Käse umgebildet werden.

XXIII.

Ueber die cadaverösen Veränderungen der Altmann'schen Granula.

(Aus dem Pathologischen Institut zu Berlin.)

Von Dr. Paul Dannehl in Berlin.

Die im Zellkörper schon seit längerer Zeit bekannten Eiweisskörner (Virchow) und Fäden (Kupffer, Flemming) sind dem Interesse der mikroskopischen Forschung erheblich näher gerückt worden, seitdem durch die Ehrlich'schen Leukocytenfärbungen und die Altmann'schen Untersuchungen Methoden geboten waren, welche eine distincte Darstellung, in gewissem Maasse auch eine ungefähre chemische Charakterisirung dieser Elemente gestatteten. Während Ehrlich's Methoden die Färbung der Zellkörner — Granula — nur in Objecten zulassen, die im Deckglas-Trockenpräparat dargestellt werden können, setzte Altmann sich die erweiterte Aufgabe, dieselben auch in Organschnitten nachzuweisen, wodurch erst eine Untersuchung des ganzen Gebietes der Körner und Fäden in den Zellen möglich wurde.

Altmann's Methode ist bisher systematisch nur an Objecten, die soeben dem lebenden Körper entnommen waren, verwandt worden, und dadurch ihre Anwendbarkeit in einer ihrer Bedeutung durchaus nicht entsprechenden Weise vornehmlich auf zoologische Objecte beschränkt worden. Altmann selbst schlägt vor, die zu fixirenden Stücke, um getreue Abbilder der während des Lebens vorhandenen Verhältnisse zu erhalten, möglichst dem frisch getödteten Thiere zu entnehmen. Das grosse Gebiet der Pathologie gestattet indessen eine solche Verwendung ganz frischer Objecte nicht, und es erklärt sich so, dass Granulauntersuchungen bei pathologischen Zuständen bisher kaum unternommen worden sind. Diese bisherige Lücke liess eine Untersuchung der cadaverösen Veränderungen der Granula und eine Bestimmung der Dauer des Ablaufs derselben sehr wünschenswerth erscheinen, abgesehen von dem rein wissenschaftlichen Interesse, das eine derartige Untersuchung hat.

Wesentlich der erwähnte praktische Gesichtspunkt war es, der mich bestimmte, auf Anregung von Herrn Dr. O. Israel das Verhalten der Granula im todten Körper näher zu untersuchen. Es liessen sich von vornherein drei Möglichkeiten annehmen: 1. Die Granula erhalten sich im todten Körper längere Zeit und bleiben durch die Altmann'sche Methode fixirbar. 2. Sie bleiben im todten Körper vorhanden, lassen sich aber nicht mehr fixiren. 3. Sie verschwinden nach dem Tode durch einen Auflösungsprozess. Zwischen den beiden letzterwähnten Möglichkeiten lässt sich eine Unterscheidung durch die mikroskopische Untersuchung kaum durchführen, und es ist diese Frage auch von untergeordneter Bedeutung. Die Hauptfrage bleibt die, wie lange Zeit nach dem Tode überhaupt eine Fixirung und Färbung der Granula möglich ist.

Nach der von Altmann angegebenen Methode — Fixirung mit Osmiumsäure und doppelt chromsaurem Kali, Färbung mit Säurefuchsin und Pikrinsäure — behandelte ich nun die verschiedenen Versuchsthieren entnommenen kleinen Organstücke, die ich verschieden lange nach dem Tode des betreffenden Thieres hatte liegen lassen. Um die zu erwartenden Veränderungen der Granula von etwaigen Fehlern bei der Färbung unterscheiden zu können, wurden mit Ausnahme der ersten Untersuchungsreihen (Maus, Triton) alle späteren Untersuchungen mit Zuhülfenahme von Controlfärbungen gemacht. Es wurden dazu Schnitte von Stücken genommen, die, wie schon festgestellt war, gut färbbare Granula enthielten. Ich lasse nun meine Untersuchungen folgen:

Vorversuch.

Zunächst wurden, um zu sehen, ob die Veränderungen der Granula sehr schnell nach dem Tode einträten, Stücke von jungen Mäusen sofort, $\frac{1}{4}$, $\frac{1}{2}$, $\frac{3}{4}$ und 1 Stunde nach dem Tode fixirt und untersucht. Innerhalb dieser Zeit konnten Veränderungen der Granula nicht nachgewiesen werden.

Dies Resultat gestattete den Schluss, dass unmittelbar nach dem Tode die Granula sich nicht veränderten, eine Ansicht, die auch bereits von O. Israel[1]) ausgesprochen worden ist. Es

[1]) O. Israel, Die anämische Nekrose der Nierenepithelien. Dieses Archiv Bd. 123.

wurden die Untersuchungen demgemäss auf weitere Zeit ausgedehnt. Als Objecte dienten Organstücke sowohl von Kalt- wie von Warmblütern, da es wichtig erschien, festzustellen, ob sich bei den ersteren, deren Lebensprozesse bekanntlich im Allgemeinen langsamer verlaufen, auch in Bezug auf das Verhalten der Granula Unterschiede herausstellen würden. Ich nehme der Uebersicht halber die Untersuchungen bei Kaltblütern vorweg, obgleich zwischen der ersten und zweiten Reihe derselben zeitlich Warmblüteruntersuchungen liegen.

A. Kaltblüter.

Triton.

Es wurden Organstücke von Tritonen sofort, 2, 4, 6 und 8 Stunden nach dem Tode fixirt. Im Allgemeinen zeigen die untersuchten Organe, Leber, Ovarium und kleinere Drüsen Granula von bedeutender Grösse, so dass meist schöne Bilder erhalten wurden. In der quergestreiften Körpermusculatur konnten bei der angewandten Vergrösserung Granula nur schwer gefunden werden, leichter in der Herzmusculatur, wo dieselben beträchtlich grösser waren und sich in Reihen hinter einander gelagert zwischen den Fibrillen gut verfolgen liessen. Veränderungen der Granula waren innerhalb der der Fixation voraufgegangenen Zeit noch nicht eingetreten.

Salamander.

Nach den noch zu erwähnenden inzwischen an Warmblütern gefundenen Resultaten setzte ich die Untersuchung an Kaltblütern fort, indem ich Leberstücke von Salamandra maculata verschieden lange Zeit, bis zu 66 Stunden, nach dem Tode bis zur Fixirung liegen liess. Etwas ungünstig gestaltete sich diese Untersuchung durch den grossen Pigmentreichthum der Salamanderleber. Das Pigment fand sich theils in feinsten Körnchen von der Grösse der Granula vertheilt oder in grösseren schwarzen Klumpen zusammengehäuft vor. Indessen wurde dieser Nachtheil durch die bedeutende Grösse der zelligen und granulären Elemente des Salamanders hinreichend ausgeglichen. Der grössere Theil des Raumes der Leberzellen wird von einem zusammenhängenden ausgedehnten Netzwerk eingenommen, dessen Bedeutung später bei der Katzenleber erörtert werden soll. Es entsteht durch das Zusammentreten von zahlreichen schmalen, schwarzen Ringen, deren Centra hell und leer erscheinen. Zwischen den einzelnen Ringen, sowie in dem von ihnen nicht eingenommenen Theil der Zellen liegen dicht gedrängte, ziemlich grosse und scharf gefärbte Granula. Fast in jeder Zelle ist es deutlich sichtbar, wie die Granula in grösserer Menge die theils längs-, theils quergetroffenen Gallencapillaren umlagern, während der Kern inmitten des Netzwerkes liegt. Nach 20 Stunden sind alle Granula noch distinct gefärbt; ein Kälteversuch, der nach der gleichen Zeit so gemacht wurde, dass die betreffenden Stücke bis zu ihrer Fixation auf Eis gelegt wurden,

ist deshalb nicht beweisend. Nach 30 Stunden erscheinen in fast allen Zellen distinct gefärbte Granula in kaum verminderter Anzahl. Auch nach 40 Stunden sind erhebliche Veränderungen der Granula nicht erkennbar. In der Peripherie verschiedener Zellen erscheinen dagegen eigenthümliche grau-schwarze Stellen, bald kleiner und rundlich, bald zu grösseren, unregelmässig gestalteten Klumpen vereinigt. Von den erwähnten hellen Netzwerken in der Leber sind sie durch ihren grau-schwarzen Inhalt, ihre unregelmässigere Form und ihre Lage in der Peripherie der Zellen wohl zu unterscheiden. Die erhaltenen Bilder sind demnach recht bunt, indem die grell rothen Granula, die tiefschwarzen Pigmenthaufen, die hellen Ringe und die grau-schwarzen Stellen in den meisten Zellen mit einander abwechseln. Nach 66 Stunden enthalten nur noch wenige Zellen durchweg distinct gefärbte Granula, in den meisten ist nur noch eine undeutliche Körnung sichtbar. In diesen liegen hin und wieder einzelne grössere, schärfer gefärbte Granula. Die grau-schwarzen Stellen in der Peripherie der Zellen haben an Ausdehnung zugenommen, einzelne Zellen sind ganz davon erfüllt.

Eine bestimmte Deutung im Anschluss an die bekannten Beobachtungen von Kraus und Hauser, will ich diesen Erscheinungen nicht geben. Dass die grau-schwarzen Stellen in den frischeren Stücken der Leber nicht vorhanden sind, ist gewiss. Doch wage ich hieraus Schlüsse nicht zu ziehen, da ja bei der Leber durch locale Fettinfiltrationen leicht Täuschungen hervorgerufen werden können. Es ist daher möglich, dass der ganze Befund ein zufälliger ist, indessen sei nochmals betont, dass ausschliesslich in dem zuletzt untersuchten Stück sich die beschriebenen Stellen vorfanden, was für die Annahme einer cadaverösen Fettmetamorphose innerhalb der Zellen sprechen würde.

Es ist also nach 66 Stunden die Grenze der Fixirbarkeit der Granula bei Kaltblütern noch nicht erreicht worden, doch haben dieselben so gelitten, dass von ihrer ursprünglichen Anordnung und Menge innerhalb der Zellen nichts mehr erkennbar ist. Bis zum Eintritt der gänzlichen Unfärbbarkeit derselben könnte indessen immerhin noch eine ziemliche Zeit vergehen.

Ich gehe nun zu den Untersuchungen an Warmblütern über.

B. Warmblüter.

Zur Untersuchung kamen Organtheile einer Katze, eines Kaninchens, sowie menschliches Material.

I. Katze.

Es wurden Leber, Niere, Herz und Milz zu verschiedenen Zeiten, bis zu 20 Stunden nach dem Tode fixirt. Es ergab sich dabei Folgendes:

Niere.

An sofort nach dem Tode fixirten Stücken sind sämmtliche Epithelzellen der Harnkanälchen erfüllt mit dicht gedrängten, kleinen Granulis, die im Allgemeinen in radiären, von der Peripherie zum Lumen hinziehenden Reihen angeordnet sind. Die Granulareihen ziehen an den Kernen vorbei, überragen sie aber nach dem Lumen hin nur um ein Geringes. In der Regel hört in der Zone jenseits der Kerne die regelmässige Anordnung der Granula auf, und es liegen nur noch vereinzelte, bald kleine, bald auch grössere Granula um die Kerne herum. In einzelnen Harnkanälchen finden sich auch in der Nähe des Lumens noch zahlreiche Granula, bisweilen ist sogar das ganze Lumen damit erfüllt. Nach 8 Stunden sind die Contouren der Zellen und Kerne noch scharf, die Granula noch überall deutlich sichtbar. Indessen hat sich die regelmässige Anordnung an einigen Stellen schon verloren, und die Granula liegen zerstreut durch einander. Nach 15 Stunden erscheinen die Körner hin und wieder verschwommen und geben eine mehr diffuse Färbung, meist sind sie aber noch distinct gefärbt. Auch nach 20 Stunden ist die Färbung meist noch gut gelungen. In einzelnen Harnkanälchen sind die Veränderungen weiter vorgeschritten: die Umrisse der Zellen und Kerne haben sich verwischt, Granula sind nur noch durch eine diffuse Rothfärbung angedeutet. In anderen Zellen zeigt nur die Umgebung der Kerne noch deutliche, meist ziemlich grosse Granula, während der übrige Zellraum nur eine undeutliche Körnung erkennen lässt. Die meisten Harnkanälchenepithelien aber sind noch voll von Granulis; dieselben zeigen allerdings keine regelmässige Anordnung mehr, sondern liegen meist in dichten Haufen in der Peripherie der Harnkanälchen.

Leber.

Die Leberschnitte zeigen ähnliche Verhältnisse. Die Zellen enthalten ziemlich grosse, im Verhältniss zu den Epithelien der Niere allerdings nur spärliche Granula, die fast überall eine regelmässige Anordnung aufweisen: In einfacher ringförmiger Lage finden sie sich in der unmittelbaren Umgebung der Kerne, in stärkerer Anhäufung liegen sie um die Gallencapillaren und ziehen in einzelnen Strängen durch den sonst von Körnern freien Zellkörper hindurch. Nach 8 Stunden ist in der Menge, sowie der Anordnung der vorhandenen Granula noch keine Veränderung wahrzunehmen, erst bei einer 15 Stunden nach dem Tode erfolgten Fixation erscheint die Anordnung der Zellkörner nicht mehr so regelmässig wie vorher. Dieselben liegen mehr in einzelnen Anhäufungen in der Peripherie der Zellen zusammen und heben sich schon bei schwacher Vergrösserung als dunkle rothe Flecke von den helleren, körnchenfreien Stellen ab. Nach 20 Stunden hat sich das Bild noch nicht sehr verändert, die Anzahl der Granula hat sich kaum vermindert. Einzelne wenige Zellen lassen deutliche Granula nicht mehr erkennen, sondern enthalten nur schwach körnige, braungelbe Massen.

In den Leberschnitten finden sich im Innern der Zellen die schon beim Salamander erwähnten hellen kreisförmigen, wie

Vacuolen aussehenden Stellen, die gewöhnlich von einem schmalen schwarzen Rand umsäumt sind und zu bald mehr, bald weniger ausgedehnten Netzwerken zusammentreten, während die Granula auf den übrig bleibenden Theil der Zelle, sowie die Zwischenräume zwischen den Maschen des Netzwerkes beschränkt sind. In der Leber nehmen die hellen Ringe meist die mittlere Zone der Zellen, gewöhnlich also die Gegend um die Kerne ein. Dass sich diese scheinbaren Vacuolen erst nach dem Tode bilden oder wenigstens vermehren, wie es mir nach der Betrachtung der ersten Schnitte der Fall zu sein schien, hat sich bei den weiteren Untersuchungen nicht bestätigt. Es hätte sich diese Annahme eines cadaverösen Vorganges nur durch ein post mortem stattfindendes Fortlaufen des functionellen Prozesses in der Zelle oder eine cadaveröse Metamorphose des Zellinhaltes begründen lassen. Das Erste erschien an und für sich zu unwahrscheinlich, und auch das Zweite musste verworfen werden, da sich auch in unmittelbar nach dem Tode fixirten Stücken solche hellen Ringe, mitunter sogar, wie beim Salamander, in grosser Ausdehnung vorfanden. Auch die Extraction der in den Lücken vorhanden gewesenen Inhaltsmassen blieb bei der Annahme eines cadaverösen Vorganges unerklärt. Es blieb daher nur der Schluss übrig, dass die gefundenen Bilder den Verhältnissen im Moment des Absterbens des Versuchsthieres entsprachen. Die in verschiedenen Stücken desselben Organes vorhandenen Unterschiede in Bezug auf die Anzahl und Grösse der hellen Lücken lassen sich dann auf Verschiedenheiten, die schon im Leben innerhalb der einzelnen Zellengebiete vorhanden waren, zurückführen. Altmann[1]) selbst beschreibt solche Netzwerke und erklärt ihre Entstehung folgendermaassen: die ursprünglichen Granula wandeln sich durch Fettassimilation in grössere Kugeln um, die sich mit Osmiumsäure schwärzen. Diese schwärzende Eigenschaft kommt der Osmiumsäure aber nicht allen Fetten, sondern nur dem Oleïn und der Oelsäure gegenüber zu. Neben dem Rest der ursprünglichen Granulasubstanz können also nur diese beiden in den geschwärzten Kugeln vorhanden sein. Die Lösung und Extraction des im Centrum der Kugeln vorhandenen

[1]) R. Altmann, Die Elementarorganismen und ihre Beziehungen zu den Zellen. Leipzig 1890.

Inhaltes geschieht durch längere Einwirkung des Alkohols, wonach die schwarzen leeren Ringe zurückbleiben. Diese Löslichkeit in Alkohol nach der Osmiumbehandlung hat das Oleïn nicht, wohl aber die Oelsäure. Danach hat die Oelsäure den central gelegenen Inhalt der nach der Alkoholeinwirkung leer zurückbleibenden schwarzen Ringe gebildet, die ihrerseits aus Oleïn bestehen müssen. — Diese Erklärung, glaube ich, trifft auch für meine Bilder zu, und es ist die Extraction der ursprünglichen Inhaltsmassen der Ringe auf den Alkohol zurückzuführen.

Im Allgemeinen hatten also die Granula nach Ablauf von 20 Stunden nur wenig gelitten, jedenfalls die Grenze ihrer Fixirbarkeit noch bei weitem nicht erreicht. Es lag daher Grund vor, anzunehmen, dass die Veränderungen der Granula mit der Verlängerung der Frist nach dem Tode des Thieres bis zu ihrer Fixirung in derselben langsamen Weise weiter fortschreiten würden. Bis zum Eintritt der vollständigen Unfärbbarkeit der Granula konnte demnach noch eine geraume Zeit vergehen, und es wurde daher bei dem nächsten Versuchsobject, einem Kaninchen, die bis zur Fixation der gewählten Stücke verstreichende Frist erheblich erweitert.

II. Kaninchen.

Es wurden Leber und Niere eines Kaninchens sofort, 24 und 48 Stunden nach dem Tode fixirt.

Leber.

In Schnitten von der Leber sind bei sofort nach dem Tode vorgenommener Fixirung alle Zellen voll von Granulis, doch fällt hier ein erheblicher, in den vorher untersuchten Organen nicht bemerkter Grössenunterschied der Granula in den verschiedenen Zellen auf: die meisten enthalten kleine und dicht gedrängte Granula, zwischen denen hier und da einzelne grössere erscheinen, einzelne Zellen dagegen zeigen durchweg beträchtlich grössere und viel weniger dicht liegende Körner. Alle Granula sind gleichmässig in den Zellen vertheilt. Die 24 Stunden nach dem Tode erhaltenen Bilder zeigen schon bemerkenswerthe Veränderungen. In fast allen Zellen haben sich noch Granula gefärbt, aber sie sind vielfach blasser und grenzen sich nicht mehr so scharf gegen das intergranuläre Gewebe ab. Schärfer und intensiver sind die grösseren Granula gefärbt, die zwischen den kleinen in grösserer oder geringerer Anzahl hervortreten. Nur wenige Zellen, ungefähr 5 bis 6 in jedem Gesichtsfeld, enthalten durchweg gut gefärbte, grosse Granula und heben sich durch ihre intensive Färbung auf den ersten Blick von ihrer

Umgebung ab. In wenigen Zellen endlich, in denen auch die Kerne schon gelitten haben, ist eine distincte Färbung der Granula nicht mehr eingetreten. In den 48 Stunden nach dem Tode fixirten Stücken sind Kern und Kernkörperchen in den meisten Zellen nicht mehr scharf begrenzt. Granula sind nur noch an einzelnen Stellen in geringer Anzahl vorhanden, sie sind blass und undeutlich. In den meisten Zellen sind sie überhaupt nicht mehr sichtbar, wenn auch eine Differenzirung des Zellkörpers gegenüber dem Kern insofern eingetreten ist, dass der erstere dunkler gefärbt erscheint und eine undeutliche Körnung erkennen lässt.

Niere.

In der Niere sind die Granula unmittelbar nach dem Tode ziemlich regelmässig angeordnet. Sie liegen in radiär verlaufenden Reihen und ziehen in gerader Richtung an den Kernen vorbei. In einzelnen Harnkanälchen überwiegen grössere Granula, die dieser Anordnung nicht folgen, sondern ringförmig um die Kerne liegen. Ein bestimmtes Verhalten der Granula zu dem Kern lässt sich hier, wie auch an anderen Nieren- sowie Leberschnitten, nicht nachweisen. Oft findet sich um den Kern eine ganz schmale Zone, die frei von Granulis erscheint und von einem Granularing umgeben wird, oft aber, namentlich in der Leber, lagern sich die Granula unmittelbar an den Kern heran. In den vorliegenden Schnitten liegt in der Regel zwischen Kern und Granulis eine schmale Zone körnchenfreier Substanz. Ausser in den Harnkanälchen sind auch in den Glomerulis in einzelnen Epithelzellen Granula deutlich sichtbar. Die nach 24 Stunden eingetretenen Veränderungen entsprechen denen in der Katzenniere. Granula sind noch in allen Zellen vorhanden, doch fehlt meist ihre regelmässige Anordnung, sie liegen vielmehr in Klumpen zusammen an der Basis der Epithelzellen. Am besten sichtbar sind die grossen, zerstreuten Granula, die noch an vielen Stellen als isolirte, deutlich ringförmige Lage um die Kerne hervortreten und auch innerhalb der Lumina angetroffen werden. Nach 48 Stunden sind deutliche Granula nicht mehr sichtbar. An einzelnen Stellen erkennt man noch diffuse Rothfärbungen, an anderen hat eine gleichmässige Gelbfärbung des ganzen Gewebes stattgefunden.

Es kann also auch die Frist von 48 Stunden vom Tode des Thieres an bis zur Vornahme der Fixirung noch nicht als die äusserste Grenze der Fixirbarkeit der Granula angesehen werden, wenngleich nach Ablauf dieser Zeit nur noch ein schwacher Rest des ursprünglichen Körnerinhaltes der Zellen vorhanden ist. Jedenfalls sind gute Granulabilder nach 48 Stunden bei warmblütigen Thieren nicht mehr zu erwarten.

III. Mensch.

Es lag nahe, die für die Warmblüter bisher gefundenen Ergebnisse ohne weiteres auf den Menschen zu übertragen. In-

dessen zeigen die Verhältnisse bei diesem doch soviel Abweichungen von dem Typus der übrigen Warmblüter, dass es gerathen erschien, auch mit menschlichem Material eine besondere Untersuchung anzustellen. Zu diesem Zwecke wurden Leber und Niere von vier verschieden frischen Leichen fixirt und mit einander verglichen. Die Resultate waren zunächst wenig befriedigend. Bei Schnittdicken, die bei den vorhergehenden Versuchen durchaus gelungene Bilder gegeben hatten, erschien in zahlreichen Schnitten der Zelleninhalt nur undeutlich und diffus gefärbt. Da die mitgefärbten Controlpräparate etwaige Fehler der Färbung auszuschliessen gestatteten, wurden die Versuche mit möglichst dünn hergestellten Schnitten — etwa 1μ — wiederholt. Es ergab sich dabei Folgendes:

Erste Leiche, 10 Stunden alt.

Niere: In der Niere sind in allen Zellen Granula vorhanden, auch tritt nur die Minderzahl derselben mit wünschenswerther Klarheit aus ihrer Umgebung hervor. Diese scharf gefärbten Granula liegen gewöhnlich in der Umgebung der Kerne.

Leber: Die Bilder von der Leber sind besser, sie zeigen in fast allen Zellen distinct gefärbte, dicht liegende Granula. Meist sind dieselben kleiner als die bisher in den Leberzellen beobachteten Körnchen.

Von derselben Leiche wurden entsprechende Stücke auch 24, sowie 75 Stunden nach dem Tode fixirt:

Nach 24 Stunden hat sich die Anzahl der Granula in den Nierenzellen kaum vermindert, doch liegen dieselben mehr in einzelnen Anhäufungen in der Peripherie der Harnkanälchen, während diese sonst nur vereinzelte Granula enthalten. In der Leber hat sich das Bild kaum verschlechtert.

Bei der 75 Stunden nach dem Tode vorgenommenen Fixirung sind in den Nierenzellen Granula, mit Ausnahme einiger rother Punkte, die sich aus dem gleichmässig gefärbten Zelleninhalt abheben, nicht zu sehen. In der Leber zeigen alle Zellen noch eine undeutliche Körnung, der Zelleninhalt ist auch hier gleichmässig gefärbt. Die schon beim Salamander erwähnten, in der Peripherie der Zellen auftretenden, rundlichen grau-schwarzen Stellen, die bald isolirt, bald zu unregelmässig gestalteten Klumpen vereinigt liegen, finden sich auch hier. Einzelne Zellen sind ganz von ihnen eingenommen. In den Nierenschnitten sind sie nicht vorhanden.

Zweite Leiche, 12 Stunden alt.

Niere: In allen Harnkanälchen finden sich Granula in ziemlicher Anzahl, doch unregelmässig vertheilt und ausnahmslos so klein, wie sie bisher, ausgenommen in quergestreiften Muskeln, von mir noch nicht beobachtet wurden. Es gelang daher nur an ausgesucht dünnen Schnitten und bei

starker Differenzirung, sie mit der nöthigen Klarheit darzustellen. Zwischen ihnen liegen zahlreiche grössere und kleinere schwarze Kugeln.

Leber: Auch in der Leber sind Granula wegen ihrer ausserordentlichen Kleinheit nur schwer darzustellen. Doch finden sie sich an geeigneten Schnitten in fast allen Zellen vor, meist allerdings nur in spärlicher Anzahl. Vereinzelt finden sich auch grössere Granula.

Dritte Leiche, 36 Stunden alt.

Niere: In der Niere haben sich überall Granula von mittlerer Grösse distinct gefärbt. In grösserer Anzahl liegen sie nur in der Umgebung der Kerne, sonst sind sie nur vereinzelt sichtbar.

Leber: In der Leber sind deutliche Granula nur in sehr geringer Anzahl vorhanden, meist sind die Zellen mit zahlreichen grossen und kleinen schwarzen Kugeln erfüllt.

Vierte Leiche, 52 Stunden alt.

Niere: In allen Zellen sind noch Granula sichtbar. In einigen ist die Färbung mehr diffus, in den meisten aber heben sich die Körner scharf von der Grundsubstanz ab.

Leber: Auch die Leberschnitte zeigen in fast allen Zellen noch Granula. Dieselben sind im Allgemeinen recht klein und verschwimmen deshalb etwas, doch finden sich zwischen ihnen auch grössere, scharf gefärbte Körner in erheblicher Anzahl. Nur in wenigen Zellen sind Granula nicht mehr zu erkennen.

Im Allgemeinen stimmen die Resultate beim Menschen mit den bei den vorhergehenden Warmblüteruntersuchungen erhaltenen überein, es war sogar in den 52 Stunden nach dem Tode fixirten menschlichen Theilen die Granulafärbung erheblich besser ausgefallen als in den 48 Stunden nach dem Tode fixirten Kaninchentheilen, ein Punkt, auf den ich noch zurückkommen werde. Ob die auffallenden Grössenunterschiede der Granula in den verschiedenen Stücken, namentlich ihre Kleinheit in dem der zweiten Leiche entnommenen Material, zufällige sind oder eine innere Ursache haben, will ich nicht entscheiden. Aber die überraschende Winzigkeit der Granula, sowie der Umstand, dass die betreffende Person an einem septischen Prozess zu Grunde gegangen war, lassen sich vielleicht in Beziehung zu einander bringen, und es dürften weitere Untersuchungen über den Einfluss bestimmter Gifte auf die Granula noch Licht in diese Frage bringen.

Ein erheblicher Unterschied zwischen Kalt- und Warmblütern in Bezug auf die Zeit, innerhalb welcher die Granula sich

nicht mehr färben, hat sich durch die Untersuchung nicht feststellen lassen. Indessen sind die beim Salamander 66 Stunden nach dem Tode erhaltenen Bilder, was die Färbung der Granula anbetrifft, mit den 48 Stunden alten vom Kaninchen noch mindestens auf eine Stufe zu stellen, und man wird also berechtigt sein, auf ein etwas langsameres Ablaufen der Granulaveränderungen bei Kaltblütern zu schliessen.

Fasse ich die Ergebnisse meiner Arbeit zusammen, so lässt sich über das Verhalten der Granula im todten Körper Folgendes sagen: Das Auftreten der ersten Leichenveränderungen an den Granulis giebt sich kund durch das Verschwinden der im Leben vorhanden gewesenen charakteristischen Anordnung derselben. Sie rücken dichter aneinander, lassen sich durch die Färbung nicht mehr so scharf darstellen und färben sich immer diffuser. Bis zum Auftreten dieser ersten Veränderungen vergeht eine Zeit von 18—20 Stunden, bis zum Abschluss derselben, d. h. bis zur völligen Unfärbbarkeit der Körnchen eine solche von 50—60 Stunden.

Der Eintritt und das Fortschreiten der Leichenveränderungen der Granula geschehen nicht in allen Zellen gleichmässig, sondern einzelne Zellen, oft auch einzelne Zellengebiete, zeigen stärkere, andere geringere Grade der Veränderung. In den ersteren kommt es bald zu einem vollständigen Verschwinden der Granula in den Zellen, es bleibt eine gleichmässige braungelbe Färbung der Zelle, in der mitunter noch eine schwache Körnung erkennbar ist, zurück. An andern Stellen erhalten sich die Zellkörner länger, namentlich erscheinen einzelne grössere Granula oft noch allein deutlich gefärbt. Diese überragen nicht selten durch ihre Grösse die vorher vorhanden gewesenen Granula um ein Bedeutendes. Zur Erklärung dieser Erscheinung möchte ich auf eine Hypothese Israel's in seiner schon wiederholt erwähnten Arbeit hinweisen. Er beobachtete in der Kaninchenniere ähnliche grosse Körner und kam zu der Ansicht, es möchten die in der Grundsubstanz eingeschlossenen Granula flüssigen Aggregatzustand besitzen, ähnlich dem Fett und dem Nervenmark, und ihre Form nur durch die zähere Grundsubstanz erhalten. Wird letztere nun weicher, widerstandsunfähiger, wie es wohl mit der Zunahme der nach dem Tode des Thieres bis

zur Fixirung verfliessenden Zeit der Fall sein wird, so können die flüssigen Körner austreten, confluiren und bilden so die grösseren isolirten Körner.

Einen Zusammenhang zwischen den Veränderungen an den Granulis und denen an den Kernen habe ich nicht immer beobachten können. Indessen glaube ich einen solchen doch annehmen zu dürfen. Hammer[1]) in seinen Untersuchungen über die nach dem Tode am Kern auftretenden Veränderungen kommt zu dem Schluss, dass bis zum völligen Verschwinden der Kerntheilungsfiguren in der menschlichen Leiche mindestens 48 Stunden vergehen. Diese Frist trifft für das völlige Unfärbbarwerden der Granula nicht genau zu, die Grenzen der Färbbarkeit sind für dieselben etwas weiter hinaus, bei 60 Stunden gelegen. Doch entspricht dieses Verhältniss völlig den Befunden Israel's in nekrotisch sich umwandelndem Material, das auch eher Veränderungen der Kerne als solche der Granula aufweist. Man kann also wohl annehmen, dass im todten Körper die Veränderungen an dem Zellkern und im Zellenleib einander proportional verlaufen, nur ist das Tempo der Veränderungen am Kern etwas beschleunigter. Zum Schluss erfülle ich die angenehme Pflicht, Herrn Dr. O. Israel, erstem anatomischen Assistenten am pathologischen Institut zu Berlin, für die Anregung zu dieser Arbeit und die freundliche Unterstützung bei der Anfertigung derselben meinen besten Dank auszusprechen[2]).

[1]) Hammer, Ueber das Verhalten der Kerntheilungsfiguren in der menschlichen Leiche. Inaug.-Dissert. Berlin 1891.

[2]) Während der Abfassung dieser Arbeit kam mir eine Notiz eines italienischen Autors, Zoja, Intorno ai Plastiduli fuscinofili, Leipzig 1890, zu Gesicht. Danach hat derselbe 24 Stunden nach dem Tode weder in der Anordnung noch in der Färbbarkeit der Granula eine Veränderung gefunden und noch 60 Stunden nach dem Tode Granulafärbungen erhalten. Meine Resultate sprechen im Allgemeinen dagegen: Nach 24 Stunden habe ich meist die ersten Veränderungen der Granula schon eintreten sehen, und eine distincte Färbung derselben nach 60 Stunden ist mir nur bei Kaltblütern in vereinzelten Zellen gelungen, Ich habe also im Ganzen etwas engere Grenzen für die Färbbarkeit der Granula gefunden.

XXIV.

Untersuchungen über den Bau des Rückenmarks und der Medulla oblongata eines Mikrocephalen.

(Aus dem Pathologischen Institut in Bern.)

Von Barbara Kossowitsch,
Dr. med. von Moskau.

(Hierzu Taf. XIV—XV.)

Das Untersuchungsmaterial entstammt einem 14 Tage alten mikrocephalen Mädchen, Rosa Feller, geboren den 4. Juni 1888, dreizehntes Kind des Samuel Feller, Zimmermann, Viehweid in Almendingen bei Thun; ein Bruder des Vaters ist in Folge von Eklampsie Idiot geworden und etwa 40 Jahre alt gestorben. Ihre Mutter ist gesund; verstorbene Schwester der Mutter war epileptisch. Von den 12 Geschwistern der Kleinen sind alle gesund, mit Ausnahme von zweien, von denen das eine verunglückte, das andere ganz jung an Lungenkatarrh starb.

Das Kind ist am 18. Juni 1888 gestorben; die Leiche kam durch gütige Vermittelung des Herrn Dr. Pfander am 20. Juni in den Besitz des Pathologischen Instituts in Bern.

Die Leiche war sehr gut erhalten und ohne wesentliche Zeichen von Fäulniss. Die Section ergab, dass andere Deformitäten am Kind nicht vorhanden waren. Hirn und Rückenmark wurden sofort herausgenommen, der übrige Körper wurde in Spiritus aufbewahrt.

Von der Kopfform giebt die Abbildung nach einer vor dem Tode aufgenommenen Photographie eine hinreichende Vorstellung. Zugleich füge ich am Schlusse einige Zahlen bei, die an dem Spirituspräparat genommen wurden.

Was den Schädel anlangt, so begnüge ich mich mit wenigen Bemerkungen über das abgesägte Dach, soweit die Verhältnisse nach Entfernung des Pericranium sichtbar sind.

Am stärksten sind verkleinert die Stirnbeine, weniger die Scheitelbeine, am geringsten die Hinterhauptschuppe. Das Stirnbein steigt von unten vorn nach oben hinten auf, die Scheitelbeine haben eine annähernd normale Lage, das Os occipitale fällt senkrecht ab. Die Sutura frontalis ist vorhanden und ragt

etwas vor, ebenso die Sutura sagittalis, an welcher das rechte Os parietale ganz leicht über das linke vorspringt. Auch die Sutura coronaria und lambdoidea sind vorhanden; alle diese Nähte stellen einfache, leicht gezackte Linien dar. Von den Fontanellen ist keine Spur zu sehen. Und ferner ist höchst charakteristisch, dass in den beiden letzteren Nähten die hinteren Knochen die vorderen überragen, was auch namentlich für die Sutura lambdoidea in der Photographie deutlich ist; am stärksten ist dies an der Sutura lambdoidea, wo diese Prominenz 4,5 mm beträgt. Das genaue Verhalten ist folgendes: an den Stirnbeinen findet sich, etwas vor der Sutura coronaria, eine quer verlaufende flache Einsenkung, von welcher das Stirnbein nach der Naht sanft in schräger Richtung emporsteigt. An der Sutura lambdoidea gehört die stärkste Vorragung dem Hinterhaupt an, welches nach vorn zu etwas übberragt über den fast senkrecht aufsteigenden hinteren Rand des Scheitelbeins. Die Naht liegt etwa 1,5 mm vor und unterhalb der stärksten Prominenz, so dass der aufsteigende Rand des Os parietale eine Höhe von 3 mm besitzt. Weiter ist auffallend die sehr bedeutende Dicke und Festigkeit der Knochen, als wenn als Ersatz der geringen Flächenausdehnung die Knochensubstanz compensatorisch in die Dicke angelagert worden wäre, sie sind fast gar nicht biegsam. Es kommen hier zahlreiche Variationen vor, so sind auf der Sägefläche die beiden Stirnbeine in ihren medianen Theilen am dünnsten 1,5 mm, im lateralen Theile dicht vor der Sutura coronaria 4 bis 4,5 mm; die Scheitelbeine haben in der Nähe der Sutura coronaria die gleiche Dicke; das Hinterhauptsbein in der Mittellinie eine Dicke von 3 mm. Auffallend ist dabei sowohl am Hinterhauptsbein, wie an den Scheitelbeinen, dass sie in der Nähe der Naht am dicksten sind, in der Mitte dagegen stark durchscheinend. Die Synchondrosis sphenoccipitalis scheint verwachsen zu sein; nach dem Abziehen der Dura kann nichts von derselben erkannt werden.

Hirn und Rückenmark wurden an der frischen Leiche herausgenommen und, mit Rücksicht auf die Weichheit, sofort, ohne die weichen Häute abzuziehen, in Müller'sche Flüssigkeit gelegt. Darin blieben sie, am Anfang mit häufigem Wechsel der Flüssigkeit, über ein halbes Jahr lang; kamen dann in Spiritus. Vor

der weiteren Untersuchung wurden die weichen Häute zunächst abgezogen, leider ohne vorherige Berücksichtigung und Messung der Arterienlumina. Vor dem Abziehen der weichen Häute wogen Hirn und Rückenmark zusammen 27,5 g. Nach dem Abziehen betrug das Gewicht des Hirns sammt Kleinhirn und Medulla oblongata, welche letztere durch einen Schnitt am distalen Ende der Olive durchtrennt war, — 21,9 g. Nach dem Abziehen der Pia konnten die feineren Verhältnisse der Oberfläche erkannt werden.

Es fällt in erster Linie auf die unverhältnissmässig geringe Entwickelung der Hemisphären des Grosshirns. Das Corpus callosum scheint ganz zu fehlen, während Wurm und Pons in hohem Grade verkümmert sind.

Bei der Ansicht von oben (Fig. 1) erkennt man Folgendes: die beiden Grosshirnhemisphären nehmen, mit dem dazwischen gelagerten Theile des Hirnstammes, etwa die vorderen zwei Drittel ein, das hintere Drittel wird von dem Kleinhirn und dem von oben sichtbaren hinteren Theile des Bodens des vierten Ventrikels eingenommen. Das Grosshirn bedeckt das Kleinhirn nirgends; es berührt nur die Vorderflächen der Kleinhirnhemisphären. Auch ist seine obere Fläche bei seitlicher Ansicht nur ganz wenig über die Oberfläche des Kleinhirns erhaben, kaum um 2 mm. Bemerkbare Asymmetrien lassen sich am Hirn und Kleinhirn nicht erkennen. Die Grosshirnhemisphären sind bohnenförmig; die hilusartige seichte Einziehung, die rudimentäre Fossa Sylvii, findet sich etwas vor der Mitte des seitlichen Randes und deutet die Trennung von Stirn- und Schläfenlappen an. Mit den vorderen Enden berühren sich beide Hemisphären, nach hinten aber divergiren sie, indem sie einen Winkel von ungefähr 45° bilden. Ihre grösste Länge beträgt 31 mm; die grösste Breite 51 mm. Von Furchen lässt sich, abgesehen von der hilusartigen Einziehung, nichts erkennen.

Dadurch dass die Hemisphären nach hinten auseinander weichen, wird in der Mitte ein fast gleichseitiges Dreieck frei, welches von dem Hirnstamme eingenommen ist. Die vorderen zwei Drittel von den Thalami optici, das hintere Drittel von der Corpora quadrigemina. Von dem Balken sieht man keine Andeutung, vielmehr sieht man gerade vor den sichtbaren vorderen

Enden der Thalami noch tief in die mediane Höhle des Hirns hinein. Die obere Fläche der beiden Thalami wird durch eine der Mittelhirnlinie parallele seichte Furche in zwei Hälften getheilt, von welchen die median gelegene in einer Breite von 2,5 bis 3 mm ganz sichtbar ist, die laterale scheint am vorderen Ende verdeckt und tritt nur hinten, namentlich links, deutlich hervor und überragt etwas, wie normal der Pulvinar, das hintere Ende der medialen Hälfte nach hinten zu. Die medialen Flächen der Thalami liegen direct aneinander, vielleicht dass eine Commissura media existirt. In der vorderen Hälfte der trennenden Furche erhebt sich noch eine scharfe Leiste, welche im Querschnitte etwas schräg medianwärts vorspringt, hinter der Mitte der Thalami sich schräg nach der Mittellinie herüberzieht und dann am medialen Rande derselben zur Stelle der Epiphysis sich erstreckt. Es scheint diese Leiste der Stria medullaris Thalami optici zu entsprechen.

Hinter den Thalami werden die Corpora quadrigemina sichtbar mit medianer Furche, jedoch ohne Abgrenzung der vorderen und hinteren Hügel. Dann folgt das Kleinhirn, das am stärksten in seinen Hemisphären entwickelt ist. Seine grösste Breite beträgt 45 mm. In der Mittellinie findet sich eine deutliche Furche und ferner in der Fortsetzung der beiden Seitenflächen der Corpora quadrigemina jederseits eine zweite; der dadurch abgegrenzte Theil des Kleinhirns, der als rudimentärer Wurm anzusehen ist, misst in der Breite 14 mm, im sagittalen Durchmesser an der medialen Furche etwa 7 mm, am seitlichen Rande 10 mm. Die obere Fläche dieser medialen Lappen liegt in gleicher Höhe mit der Oberfläche der Hemisphären. Man sieht ferner an den Hemisphären Andeutung von Furchen, vorzugsweise querverlaufend, etwas schräg nach vorn zu und lateralwärts.

Bei der Ansicht von hinten (Fig. 2) fällt sofort auf, dass der Wurm, der, wie wir gesehen haben, in sagittaler Richtung stark verkürzt ist, auch in der dorso-ventralen Richtung sehr niedrig erscheint. Da seine dorsale Fläche in gleicher Höhe mit der dorsalen Fläche der Kleinhirnhemisphären liegt und die letzteren im dorso-ventralen Durchmesser 2 cm messen, so ist in Folge dessen die Decke des vierten Ventrikels weit von dem

Boden entfernt. Die Oeffnung, durch welche man in den vierten Ventrikel hinein sieht, hat eine fünfeckige Gestalt, gebildet von einer basalen Linie fast 19 mm lang in der Mitte der Ala cinerea gelegen, von 2 seitlichen senkrecht aufsteigenden den medianen Flächen der Kleinhirnhemisphären angehörend — etwa 6 mm lang und 2 oberen, in der Medianlinie in einen sehr stumpfen Winkel zusammenstossend, die linke 11, die rechte 9 mm lang; der Boden des vierten Ventrikels ist daher leicht sichtbar. Die Raphe ist in demselben als scharf einschneidende Furche sehr ausgesprochen. Etwas vor der Mitte verläuft eine tiefe Querfurche. Der nach vorn gelegene Theil steigt nach vorn zu an und begegnet in der Mitte der grössten Höhe des Ventrikels der nach vorn zu abfallenden ventralen Fläche des Wurms. Hier erscheint in der Fortsetzung der Raphe eine Oeffnung — etwa 1,5 mm Durchmesser, welche schon unter den Corpora quadrigemina sich befindet — also dem Aquaeductus Sylvii angehört. Der Locus coeruleus ist nicht sichtbar. Die hintere grössere Hälfte des Ventrikels, welche in der Zeichnung stark verkürzt ist, lässt beiderseits eine Furche erkennen, welche 3 mm seitlich von der Medianlinie von der Querfurche nach hinten zu abgehen und in convergirendem Verlauf bis an die Spitze des Calamus, hie und da etwas unterbrochen, zu verfolgen sind.

Von der seitlichen Hirnansicht (Fig. 3) ist zu bemerken, dass die, als Fossa Sylvii gedeutete, Einsenkung nach oben und etwas nach hinten zu seicht ausläuft. An dem dahinter gelegenen Theile der Grosshirnhemisphäre sieht man einige ganz seichte Furchen in gleicher Richtung verlaufend bis auf die obere Fläche hin. Die grösste Höhe des Hirns in der Gegend des oberen Endes der Fossa Sylvii beträgt 23 mm. Die Kleinhirnhemisphären messen von hier aus gesehen dorso-ventral 19, — sagittal — 13 mm.

Untere Fläche (Fig. 4). Die Grosshirnhemisphären, an denen die Pia nicht ganz abgezogen werden konnte, berühren einander nur am Stirnlappen in einer Länge von etwa 8 mm. Dahinter findet sich gleich das Chiasma und hier weichen ihre medianen Flächen im rechten Winkel von einander ab. Sie lassen so in der Mitte eine leicht gewölbte Fläche frei, in sagittaler Richtung

1 cm messend, an ihrem vorderen Ende das Chiasma, von welchem nach hinten und aussen in normaler Richtung die wenig vortretenden Tractus optici verlaufen; hinter dem Chiasma, an Stelle des Stiels der Hypophysis, eine kleine Oeffnung, dann zwei nach hinten zu convergirende Leisten, welche ein 6—7 mm langes ovales Feld abgrenzen, in dessen Mitte noch eine nach hinten zu spitz zulaufende Längsleiste sich findet. Corpora mammillaria sind nicht angedeutet. Hinter dieser Partie werden die Hirnschenkel frei, die im spitzen Winkel nach vorn auseinander weichen. Ihre untere Fläche ist am seitlichen Rand am stärksten gewölbt und fällt nach der Medianlinie flach ab. Die seitliche Wölbung entspricht den Pyramiden, die nach hinten besonders scharf als convexe Leisten hervortreten. Nunmehr folgt die sehr rudimentäre Andeutung des Pons in Form eines queren, leicht erhabenen Bandes, das in der Raphe stark einsinkt und etwa 2 mm breit ist, auf den Pyramiden zu 3 mm Breite anschwillt und seitlich von denselben in eine Breite von nur 1 mm etwas schräg nach hinten verläuft, nach der Stelle hin, wo die Kleinhirnhemisphären von den Corpora restiformia sich abzuheben beginnen. Direct hinter dem Pons berühren die Pyramiden noch nicht einander, sondern sind durch eine noch ziemlich tiefe Furche, von etwa 2 mm Breite, von einander getrennt; nach hinten convergiren sie ganz allmählich, aber noch am distalen Ende der Oliven findet sich zwischen ihnen eine tiefe Furche. Die Oliven treten stark vor; die rechtseitige drängt etwas in den Pyramidenstrang ein. Sie sind 6 mm lang und bestehen aus einem kleineren — vorderen, 2 mm breiten, und einem grösseren — hinteren, 3 mm breiten Höcker.

Da eine genaue Untersuchung des Hirns erst später vorgenommen werden soll, so beschränke ich mich auf die Angabe, dass, wie aus einem Vergleich mit den in der Literatur beschriebenen Fällen hervorgeht, das vorliegende Gehirn zu den am meisten verkümmerten gehört; weder bei Marchand[1]), noch in der Arbeit von Giacomini[2]) finden sich ähnliche Fälle. Auch

[1]) Felix Marchand, Beschreibung dreier Mikrocephalenhirne nebst Vorstudium zur Anatomie der Mikrocephalie. 1889.

[2]) C. Giacomini, Cervelli dei Microcefali. 1890.

die Gehirne in den Fällen von Steinlechner[1]) und Hervouet[2]) gleichen dem unseren nicht. Alle diese Gehirne sind besser entwickelt, was sich wohl auch aus dem höheren Alter, welches die Mikrocephalen erreicht haben, erklärt. Auch das Hirn des 15monatlichen Mädchen des Anton'schen[3]) Falls unterscheidet sich sofort durch Vorhandensein von Hirnwindungen und durch eine viel bessere Ausbildung des Kleinhirns. Am nächsten steht noch das von Rohon[4]) beschriebene Gehirn, dass einem 14tägigen Mikrocephalen entstammt. Das Grosshirn ist hier noch stärker verkümmert; eine Andeutung von Trennung in Hemisphären findet sich nicht. Ziemlich übereinstimmend mit meinem Falle ist die Entwickelung des Kleinhirns und der Medulla, die Verkümmerung des Wurmes, während die Hemisphären etwas besser ausgebildet sind.

Mikroskopische Untersuchung des Rückenmarks.

Es wurden dem Abgang gewisser Nerven entsprechende Regionen des Rückenmarks vom Microcephalus genau bestimmt und zur Untersuchung benutzt, und zwar folgende vier Theile: entsprechend dem Abgang 1) des ersten Halsnerven, 2) des sechsten Halsnerven, 3) des siebenten Dorsalnerven und 4) das Stück zwischen dem Abgang des zweiten und dritten Lendennerven. Das letzte Stück war rechtseitig unvollständig: es fehlte ein Theil der Seitenstränge und der Hinterhörner.

Es war mir nicht möglich ein normales Rückenmark von dem gleichen Alter von 14 Tagen zum Vergleich zu erhalten. Ich habe mich daher beschränkt das Rückenmark eines Neugebornen zu diesem Zwecke zu benutzen. Auch hier wurden ganz die gleichen Stücke zur Untersuchung gewählt. Die zu untersuchenden Stücke wurden in der gewöhnlichen Weise in Celloidin eingebettet und mit dem Thoma'schen Mikrotome Schnitte von 10 und 15 μ Dicke angefertigt.

Die Schnitte wurden nach Weigert und nach Pal gefärbt. Die Weigert'sche Methode ergab zuerst ungenügende Resultate: es war nicht möglich die Entfärbung der Art durchzuführen, dass die Markscheiden durch dunklere Färbung hervortraten. Die Entfärbung erfolgte an allen Elemen-

[1]) Steinlechner-Gretschischnikoff, Ueber den Bau des Rückenmarks bei Mikrocephalen. Archiv für Psychiatrie. Bd. XVII. Heft 3.
[2]) Hervouet, Etude sur le système nerveux d'une idiote. Archives de Physiologie norm. et path. 1884.
[3]) Anton, Angeborne Erkrankungen des Centralnervensystems. 1890.
[4]) Rohon, Untersuchungen über den Bau eines Mikrocephalenhirns. Arbeiten des Zoolog. Instituts zu Wien. Bd. II. Heft 1.

ten immer in gleichem Grade. Es wurde daher die Kupferbeize für 24 Stunden im Brütofen angewendet, nachdem die Schnitte vorher 5 — 10 Minuten in 0,5procentiger Chromsäure gelegen hatten. Auf diese Weise erhielt ich sehr schöne Markscheidenfärbung. Die Pal'sche Methode wurde dagegen nach einigen Versuchen aufgegeben; sie ergab keine ganz gleichmässige Färbung der Markscheiden.

Ausserdem wurden noch zur Untersuchung hauptsächlich der Ganglienzellen und Neuroglia angewandt die Färbung mit Hämatoxylin-Eosin, die Doppelfärbung nach Merkel (Indigocarmin, Borax und Boraxcarmin), und ganz besonders einfache Carminfärbung, sowie Combination derselben mit Kernfärbung durch Hämatoxylin. Die Carminfärbung von Schnitten des Centralnervensystems gelingt bekanntlich am leichtesten an Präparaten, die nur in Müller'scher Flüssigkeit gelegen hatten. Hat dagegen auch längere Conservirung in Spiritus stattgefunden, wie in vorliegendem Falle, so gelingt die Färbung nicht oder nur sehr unvollkommen. Diese Schwierigkeit wird nun sehr schön beseitigt durch 24stündiges Einlegen der Schnitte in Chlorzink, wie ich nach einer Angabe von Herrn Professor Langhans hier mittheile. Ich wandte dazu die gewöhnliche käufliche flüssige Chlorzinklösung an (55° Be). Die Schnitte werden nach ihrer Einwirkung ganz flüchtig für 3—5 Secunden in Wasser abgespült und kommen dann in eine verdünnte ammoniakalische Carminlösung. Ich brauchte hierzu eine schon mehr als 10 Jahre alte Lösung, deren procentische Zusammensetzung mir nicht bekannt war, so dass ich die Stärke meiner verdünnten Lösung nicht kenne.

Indess geben auch frische Lösungen ganz brauchbare Resultate. In der Lösung entstehen bei dem Eintragen der Schnitte, je nach der Menge des anhaftenden Chlorzinks, mehr oder weniger starke Niederschläge. Schon nach einer ¼ Stunde sind die Schnitte deutlich roth; sie blieben 6 Stunden in der Lösung (manchmal auch 24 Stunden ohne, dass ein wesentlicher Unterschied in der Stärke der Färbung zu erkennen war). Dann werden sie in reichlichem Wasser von dem Niederschlag durch Hin- und Herschwenken gereinigt und kommen noch in eine 5procentige Essigsäurelösung für 12 bis 24 Stunden. Nach weiterem Abspülen mit Wasser wurden sie mit Alkohol behandelt, mit Nelken- (seltener mit Origanum-) Oel aufgehellt und in Balsam eingeschlossen. Die Ganglienzellen, die Axencylinder sind schön roth, ebenso die Neuroglia, in welcher an Schnitten von der geringen Dicke, wie ich sie anwandte, die Kerne durch stärkere Färbung sich schön hervorheben. Durch nachträgliche Färbung mit einer stark verdünnten Hämatoxylinlösung erhält man blaue Kernfärbung. Auch kann man nach Pal gefärbte Schnitte sehr gut nachträglich in obiger Weise mit Carmin unterfärben.

Bei der makroskopischen Untersuchung der Schnitte fällt der geringe Umfang des Dorsaltheiles beim Mikrocephalus im Vergleich zum Neonatus auf; der Halstheil ist ungefähr gleich, der Lendentheil sogar grösser, besonders im frontalen Durch-

messer. Die graue Substanz ist im ganzen Rückenmark des Mikrocephalus im Verhältniss zur weissen umfangreicher als beim Neonatus, besonders breit sind die Vorderhörner im Hals- und Lendentheil. Der Markmantel ist also wesentlich verschmälert, dies beruht hauptsächlich auf der Reduction der Seitenstränge, die Vorder- und Hinterstränge scheinen nicht schmäler zu sein. Am Halstheil ist diese Differenz am meisten ausgesprochen. Diese Anomalie in der Vertheilung der grauen und weissen Substanz ist gut ersichtlich aus den folgenden Abbildungen 8—10[1]) und aus den Zahlen die durch mikrometrische Messungen für die einzelnen Regionen der Rückenmarkquerschnitte gefunden sind. Dieselben beziehen sich auf je 3 Schnitte aus dem Hals-, Dorsal- und Lendenmarke des Mikrocephalus und Neonatus. Hinsichtlich der Auswahl der zu bestimmenden Durchmesser wählte ich im Ganzen dieselben wie Steinlechner-Gretschischnikoff (siehe Fig. VII und VIII ihrer Arbeit), nur musste der grösste Querdurchmesser der Seitenstränge am Hals- und Lendentheile (g f der Abbildung) etwas weiter hinten gemessen werden. Die Messungen wurden vermittelst eines Zeiss'schen Mikrometeroculars ausgeführt. Ich gebe die wirklichen Zahlen, nicht die Zahl der Theilstriche. Steinlechner theilt an dieser Stelle nur die Zahl der Theilstriche mit, so dass ein directer Vergleich nicht möglich ist.

Tab. I enthält die transversalen — Tab. II die sagittalen Dimensionen der Querschnitte des Cervical-, Dorsal- und Lendenmarkes. Die Zahlen der Schnitte desselben Rückenmarktheiles stimmen gut untereinander überein, auch sind keine bedeutenden Unterschiede zwischen rechts und links vorhanden.

Tab. III enthält die Mittelwerthe der Transversaldimensionen; sie ergiebt für die einzelnen Regionen der Querschnitte

[1]) Die Abbildungen geben genaue Umrisszeichnungen, und zwar Fig. 8, 9, 10 vom normalen Neonatus, 8a, 9a, 10a vom Microcephalus. Fig. 8 und 8a entsprechen dem Abgang des 6. Halsnerven, 9 und 9a des 7. Dorsalnerven, 10 und 10a sind zwischen dem 2. und 3. Lendennerven gelegen. Die Durchmesser sind nur in 8 mit Buchstaben bezeichnet, in den anderen Figuren wird man die entsprechenden Durchmesser leicht erkennen. Sie sind auch hier eingezeichnet genau an der Stelle, an der die Maasse genommen wurden.

Folgendes: am Halstheile sind die Vorder- (a b) und Hinterstränge (i h und k l) annähernd den normalen gleich; die Breite der Seitenstränge (d e und g f) beträgt dagegen nur die Hälfte (1,69 gegen 0,85) der normalen, die der Vorderhörner (c d) ist fast doppelt (1,17 gegen 2,07) so gross. Im Dorsaltheil bemerkt man wesentlich dasselbe, nur ist die Breitendifferenz der Vorderhörner geringer (0,88 gegen 0,78) und die Hinterstränge sind nach hinten zu breiter als die normalen. Die Breitendifferenzen der Seitenstränge und Vorderhörner sind im Lendentheile annähernd denen des Halstheiles gleich; die Hinter- (i h und k l) und Vorderstränge (a b) sind breiter als die normalen.

In Tab. IV sind die Mittelwerthe der Sagittaldimensionen zusammengestellt; sie erweisen dass die Hinterstränge in allen Theilen des Rückenmarkes im dorso-ventralen Durchmesser kürzer (100 gegen 83) sind und die graue Commissur dagegen verlängert ist. Dies letztere muss auf die Erweiterung des Centralkanals zurückgeführt werden. Denn schon bei oberflächlicher mikroskopischer Untersuchung fällt die beträchtliche Weite desselben, besonders im Lendentheile, beim Mikrocephalus im Vergleich zum normalen auf. Die Form des Centralkanals ist sehr unregelmässig: im oberen Theile des Halsmarkes hat er die Form eines in sagittaler Richtung verlaufenden Spaltes, dessen Länge 0,355, Breite 0,022 mm beträgt; in der Halsanschwellung ist er fünfeckig, in frontaler Richtung ausgezogen (Sagittaldurchmesser — 0,099, Frontaldurchmesser 0,188 mm); im Dorsalmark ist er wieder fünfeckig, aber noch stärker ausgezogen (S. D. 0,111. F. D. 0,299); im Lendenmark hat er die Form eines Rhomben, dessen S. D. 0,477, F. D. 0,544 mm beträgt.

Ich gehe über zur Schilderung der feineren Structur. In der grauen Substanz fällt schon bei schwacher Vergrösserung der grobporöse Bau auf: zahllose Lücken durchsetzen dieselbe, von denen die grösseren den Lücken, in denen die Ganglienzellen liegen, gleichkommen. Hie und da ist das Grundgewebe auf schmale Septa reducirt, so dass man fast von einem alveolären Bau sprechen kann. Indessen sind die Alveolen von sehr wechselnder Gestalt, zum Theil rund, meist aber in verschiedener Weise eckig, zackig, so dass sie vielfach Aehnlichkeit mit Rissen gewinnen. Die Maschen sind leer. Es handelt sich offen-

bar um einen ödematösen Zustand der grauen Substanz. Nur ein kleiner Theil der Lücken entspricht den Lymphscheiden der Gefässe, deren Wände in collabirtem Zustand durch die Lücke hindurch ziehen oder auch einer Seite ihrer Wand anliegen; indessen sind wenige Gefässe in dieser Weise von Lymphspalten umgeben. Viele derselben, sowohl grössere wie auch Capillaren, liegen in den Septa zwischen den Lücken.

Der grobmaschige Bau ist am stärksten im Vorderhorn ausgesprochen; im Dorsal- etwas weniger wie im Lenden- und Brusttheil. In der grauen Commissur und in den Hinterhörnern sind die Lücken durchschnittlich etwas kleiner.

Was nun das Grundgewebe anlangt, so lässt sich in demselben keine Veränderung gegen die Norm erkennen. Die Kerne der Neuroglia, welche an den mit Carmin-Hämatoxylin gefärbten Schnitten schon bei schwacher Vergrösserung sichtbar sind, scheinen nicht vermehrt.

Eine ziemliche Zahl feiner markhaltiger Nervenfasern ist zu erkennen.

Dagegen sind die Ganglienzellen etwas verändert; zwar nicht ihre Lymphscheide, sie füllen die Lücke in welcher sie liegen, fast vollständig aus, so dass nur eine schmale Spalte sie von dem umgebenden Gewebe trennt. Dagegen ist eine nicht unerhebliche Vergrösserung derselben auffallend. Bei der ersten Betrachtung schien mir ihre Zahl vermehrt zu sein. Eine Zählung bei schwacher Vergrösserung (Zeiss a*), bei welcher ich das Vorderhorn in einem Gesichtsfeld gerade vollständig übersehen konnte, ergab z. B. in den Vorderhörnern 28, 35, 36, 38, 40, 50 und beim Neonatus 16, 20, 22, 24, 33 und 34. Indessen genauere Betrachtung mit starker Vergrösserung (Zeiss E) führte zu dem Resultat, dass beim Neonatus neben den grösseren auch noch eine grosse Zahl kleiner Ganglienzellen sich vorfand, welche bei schwacher Vergrösserung nicht gesehen wurden. Bei dem Mikrocephalus dagegen waren solche nicht sichtbar. Ich glaube daher sagen zu dürfen, dass bei schwacher Vergrösserung schon alle Ganglienzellen sichtbar waren, dass bei der Zählung keine übersehen wurde. Weil es mir nun nicht möglich war bei starker Vergrösserung diese kleinen Ganglienzellen des Neonatus mit Sicherheit zu zählen, da das Gesichtsfeld derselben zu klein ist,

so kann ich mich über das Verhältniss der Zahl der Ganglienzellen in beiden Fällen nicht sicher aussprechen. Doch halte ich nach ungefährer Schätzung die Zahl der Ganglienzellen in beiden Fällen für gleich. Eben so bedeutend ist die Vergrösserung der Gaglienzellen in den Clark'schen Säulen, auch in den Hinterhörnern scheint eine allerdings geringe Vergrösserung derselben zu sein.

Die auffallendste Veränderung derselben betrifft aber ihr Protoplasma; sie ist am schönsten ausgesprochen an den grossen Ganglienzellen der Vorderhörner (Fig. 5 u. 6). Hier sind nehmlich in das Protoplasma eingelagert eigenthümliche stark gefärbte meist ziemlich grobe Körner. Sie färben sich nach Weigert braun, mit Carmin roth, nach Merkel blau, mit Hämatoxylin-Eosin roth, haben also immer die gleiche Farbe wie das normale Protoplasma; am besten sind sie sichtbar bei Carminfärbung. In ausgesprochenen Fällen ist das ganze Protoplasma ganz damit angefüllt oder, besser gesagt, das Protoplasma zerfällt hier in zwei Substanzen, eine blassgefärbte, helle, und eine starkgefärbte dunkle; letztere bildet die fraglichen Körner, erstere die Grundsubstanz, in welche die Körner eingelagert sind. So bildet also die Grundsubstanz gleichsam ein schwammiges, ein spongiöses Gewebe, dessen Maschen von den dunkel gefärbten Körnern eingenommen sind.

Die Grösse der Körner wechselt; die grösseren erreichen die Grösse des Kernkörperchens der Ganglienzellen und können sogar dieselben nicht unbedeutend übertreffen, die kleineren haben etwa einen halb so grossen Durchmesser.

Ihre Form scheint auf den ersten Blick vielfach eine rundliche zu sein. Doch überzeugt man sich bei Anwendung von Oelimmersion Zeiss $\frac{1}{12}$, dass nur einige der kleineren Körner wirklich rund sind; weitaus die Mehrzahl und namentlich die grösseren sind eckig, und zwar in sehr unregelmässiger Weise 3-, 4-, 5eckig, doch ist die Form im Grossen und Ganzen eine compacte; längliche, mehr stäbchenartige Gebilde lösen sich sehr häufig bei genauer Betrachtung in eine Reihe kleiner Körner auf.

Ihre Vertheilung ist eine gleichmässige; eine grössere Menge von körnerfreiem Protoplasma findet man nur dann und wann

in der Umgebung des Kerns; auch an der Peripherie ist in der Regel ein, allerdings ganz schmaler Saum von heller Substanz indessen sieht man bisweilen Körner dicht am Rande der Wand liegen. Hie und da findet sich einmal eine Zelle, in welcher ein kleinerer sehr unregelmässig gestalteter Theil des Protoplasmas nur die gewöhnliche ganz feine protoplasmatische Körnelung darbietet, während der übrige, bei weitem grössere Theil diese seltsamen grossen Körner enthält. In diesem Falle ist dieser feinkörnige Theil nur um weniges dunkler gefärbt als die helle Substanz des grobkörnigen Theils und steht ihr in der Intensität der Farbe viel näher als den bedeutend dunkleren Körnern. In die Fortsätze der Ganglienzellen erstrecken sich die Körner nicht.

Die Kerne der Ganglienzellen unterscheiden sich von denen des normalen Neonatus nicht, weder in der Grösse noch im inneren Bau.

Wie ich schon anführte, ist diese eigenthümliche Veränderung der Ganglienzellen am schönsten ausgesprochen in den Vorderhörnern, wo sämmtliche Ganglienzellen in dieser Weise entartet sind.

Die Zellen der Hinterhörner und der Clarke'schen Säulen im Dorsaltheil enthalten keine Körner; ihr Protoplasma ist wie gewöhnlich etwas feinkörnig; ich konnte dies hier an allen Ganglienzellen constatiren. Im Hals- und Lendentheil dagegen konnte ich dies nur für einen Theil der Ganglienzellen der Hinterhörner feststellen, während an anderen das Protoplasma wohl etwas grobkörnig erschien, aber die Körner waren nur wenig dunkler als die übrige Substanz und bestanden vielfach nur aus kreisförmigen Linien dessen Inneres hell war.

In der weissen Substanz fällt zuerst in die Augen die Thatsache, dass die Pyramidenbahnen schon eben so vollständig markhaltig sind wie die Nerven der anderen Systeme. Damit fiel gerade eine Hoffnung weg, welche ich beim Beginn der Untersuchung hatte: die Ausdehnung der Pyramidenbahnen liess sich nicht genau bestimmen. Ganz dasselbe fand sich auch beim Neonatus, dessen Rückenmark ich zum Vergleich benutzte. Die Ausbildung der Pyramidenbahnen, d. h. die Entwickelung der Markscheiden in ihnen beim Neugebornen, richtet sich nach

den Untersuchungen von Flechsig[1]) nach der Länge des Körpers:

„Bei drei 44 cm langen Neugebornen war der gesammte Markmantel der Medulla spinalis mit Ausnahme der Pyramidenseitenstränge entschieden weiss“ (St. 27).

„Bei zwei 49—50 cm langen Neugebornen erschien der Markmantel im Halstheil ähnlich dem des Erwachsenen. Im Dorsal- und Lendenmark fanden sich innerhalb der Seitenstränge noch dieselben Helligkeitsdifferenzen wie früher“ (St. 30—31).

„Bei einem 54 cm messenden todtgebornen Individuum war auch im Dorsal- und Lendentheil die Scheidung der Seitenstränge in einen graudurchscheinenden und einen weissen Theil nicht mehr so deutlich ausgesprochen wie vorher“ (St. 32).

„Von 49—51 cm an lässt das Rückenmark in der Regel wenigstens im Halstheil nicht mehr jene grauhyalinen Abschnitte innerhalb des Markmantels erkennen, welche für die früheren Epochen charakteristisch sind“ (St. 38).

„Es erlangt . . . . . der Markmantel des Rückenmarkes . . . . . noch intrauterin ein entschieden weisses Aussehen“ (St. 39).

„Was die Markumhüllung der Pyramiden anlangt, so fällt dieselbe gegen das Ende des 9. Monats, denn dieses Alter dürfte 48—49 cm langen Früchten zukommen“ (St. 193).

Es entspricht also der Befund bei unserem Mikrocephalus ganz gut diesen Angaben. Seine wirkliche Länge beträgt allerdings nur 45 cm; allein der Schädel ist bei weitem zu niedrig. Nach den in „Daten und Tabellen von Vierordt“ 1888 mitgetheilten Untersuchungen von Zeisig sind Ober- und Unterkörper bei dem Neugebornen von gleicher Länge; als Grenze von Ober- und Unterkörper wird dabei der Hüftbeinkamm angesehen. Bei unserem Mikrocephalus beträgt das Längenmaass des Unterkörpers 24 cm; seine gesammte Länge wäre danach, bei gut entwickeltem Kopfe, auf 48 cm zu berechnen.

Für den fraglichen Neonatus fehlen mir Angaben über die Länge.

Vergleicht man das Rückenmark des Mikrocephalus mit

[1]) P. Flechsig, Die Leitungsbahnen im Gehirn und Rückenmark des Menschen. 1876.

dem des Neugebornen, so zeichnet sich das des ersteren durch seine blassere Farbe aus (Weigert'sche Färbung). Die weisse Substanz des normalen Rückenmarks ist durchgängig entschieden dunkler, als die des Mikrocephalus. Beim Neonatus sind am dunkelsten die Kleinhirnseitenstrangbahnen und die Hinterstränge; die übrigen Systeme sind etwas heller; ganz dasselbe findet sich auch beim Mikrocephalus. Die im ganzen blassere Färbung des mikrocephalischen Rückenmarks beruht, wie man leicht sehen kann, darauf, dass hier die Nervenfaserquerschnitte weiter von einander liegen und recht fein sind, während sie beim Neonatus erheblich grösseren Durchmesser haben und dicht neben einander stehen. Am ausgesprochensten ist dieser Unterschied in den Goll'schen Strängen. Es ist also beim Mikrocephalus ein Minus an Nervenfasern vorhanden. Um diese Unterschiede vollständig festzustellen, habe ich in gleicher Weise wie Steinlechner die Nervenfasern gezählt. Es geschah dies mittelst eines Netzoculars an genau gleich grossen Feldern an der Stelle der gleichen Nervenursprünge. Ich benutzte dazu Hartnack's Objectiv 7. Die Seitenlänge der einzelnen Quadratfelder betrug 0,035 mm. Da es schon bei oberflächlicher Untersuchung ersichtlich war, dass die Fasern ungleichmässig vertheilt sind, so wurden, um möglichst die Mittelwerthe zu bekommen, immer zwei benachbarte Quadrate, von denen das eine am reichsten, das andere am ärmsten an Fasern zu sein schien, gewählt. Die Fasern wurden ganz empirisch in klein, mittelgross und gross registrirt.

Die Resultate der Zählungen sind in den Tab. V bis XII zusammengestellt. Es beziehen sich die Zählungen auf je drei Schnitte vom Cervical-, Dorsal- und Lumbalmarke des Neonatus und Mikrocephalus.

Aus Tab. V ersieht man, dass die Zahlen der einzelnen Schnitte derselben Region recht gut übereinstimmen; die Differenzen zwischen links und rechts sind auch nicht beträchtlich; es ist zu bemerken, dass gerade an Orten, wo die Differenzen zu Ungunsten des Mikrocephalus vorliegen, diese entschieden grösser sind, als die Unterschiede zwischen links und rechts des normalen Schnittes. Beim Mikrocephalus ist in allen Strängen ein Minus an Fasern vorhanden.

Am geringsten sind die Unterschiede im Dorsaltheil, aber wenn man in Rücksicht zieht, dass der Umfang dieses Theils am beträchtlichsten verkleinert ist, so wird dies ganz begreiflich.

Die erste Columne der Tab. V und Tab. VI enthalten die Ergebnisse der Zählungen in den Vordersträngen neben der Längsspalte. Beim Mikrocephalus besteht gegenüber dem normalen ein Minus (100 : 78) an Nervenfasern, das hauptsächlich die kleinen Fasern betrifft, auch an mittelgrossen und grossen Fasern sind diese Schnitte ärmer, aber nicht im gleichen Grade.

Die Differenzen der lateralen, neben den Vorderhörnern gelegenen, Theile der Vorderstränge (zweite Columne der Tab. V und Tab. VII) sind nur etwas kleiner (100 : 81). Die Zahl der Fasern an beiden genannten Stellen der Vorderstränge ist annähernd gleich.

Die Pyramidenseitenstränge und die Goll'schen Stränge (Tab. V dritte und vierte Columne, Tab. VIII und IX) enthalten auf demselben Raume mehr Fasern, als alle anderen Bahnen, bei den ersten sind vorzugsweise die kleinen Fasern, bei den zweiten die mittelgrossen zahlreicher. In diesen beiden Regionen ist das Minus an Fasern beim Mikrocephalus am bedeutendsten. In den Pyramidenseitensträngen betrifft das Minus (100 : 66) die kleinen Fasern; am grössten ist die Differenz im Halstheil (100 : 53). In den Goll'schen Strängen (100 : 64) betrifft das Minus vorzugsweise die mittelgrossen, weniger die kleinen Fasern.

Die fünfte Columne der Tab. V und Tab. X zeigen die Differenzen in den Keilsträngen (100 : 82); das Minus betrifft hier die mittelgrossen und kleinen Fasern, vorzugsweise im Lendentheil.

Die sechste Columne der Tab. V und Tab. XI beziehen sich auf die Kleinhirnseitenstränge; die Differenzen sind hier ganz gering (100 : 97).

Aus Tab. XII sind die Verhältnisse der Faserzahlen in allen Strängen des normalen und pathologischen Objectes ersichtlich. Am bedeutendsten sind die Differenzen in den Goll'schen Strängen (100 : 66). Wenn man berücksichtigt, dass die Dimensionen der Pyramidenseitenstränge fast um die Hälfte verkleinert sind (Querdurchmesser 100:55) und alle die anderen Bahnen annähernd

normale Dimensionen haben, so wird das Minus an Fasern in den Pyramidenseitensträngen noch auffälliger.

Vom Gehirn wurde zur mikroskopischen Untersuchung die Medulla oblongata und die Gegend der Vierhügel genommen. Es wurden Schnitte von 15—25 μ Dicke angefertigt und nach Weigert, mit Carmin in der beim Rückenmark beschriebenen Weise gefärbt, mit dem Unterschied, dass nicht die einzelnen Schnitte, sondern die ganzen Stücke für 2 mal 24 Stunden in die Kupferbeize kamen.

Ich gehe hier nur auf einige wenige Punkte ein, da die ausführliche Schilderung dieser Gegend am besten in einer Schilderung des inneren Hirnbaus vorgenommen wird. Die Form der Querschnitte durch die Medulla weicht stark von der normalen ab: sie sind alle in frontaler Richtung ausgezogen und in der dorso-ventralen verkürzt, dem entsprechend ist die der Rautengrube angehörende dorsale Seite sehr lang, z. B. in der Gegend des Abducenskerns beträgt der quere Durchmesser 18,5, der dorso-ventrale 5,5.

In den Schnitten durch die Corpora quadrigemina tritt der Pes pedunculi durch die Markscheidenfärbung hervor und bildet an der seitlichen Kante der ventralen Fläche einen halbmondförmigen Streifen, dessen Sehne 3,5 mm lang ist, seine grösste Dicke beträgt nur 0,75 mm. In der Gegend des Abducenskerns bildet die Pyramide ein ovales dicht neben der Mittellinie gelegenes Feld von 1,5 mm Breite und 1 mm Höhe im dorso-ventralen Durchmesser. Der Aquaeductus Sylvii ist beträchtlich erweitert.

Bei genauerer Betrachtung fällt auf, dass die Ganglienzellen der motorischen Kerne gekörnt sind, ganz in der Weise wie die in den Vorderhörnern des Rückenmarks beschriebenen, während in den sensorischen Kernen sich normale Ganglienzellen mit feinkörnigem Protoplasma finden.

Solche gekörnte Ganglienzellen sind vorhanden im Hypoglossuskern, ventralen Vaguskern (Nucleus ambiguus), Facialiskern, Abducenskern, Trochlearis- und Oculomotoriuskern.

Im dorsalen, neben dem Hypoglossuskern gelegenen Vaguskern, dem dorsalen und dem ventralen (accessorischen) Acusticuskern sind kleine ungekörnte Ganglienzellen.

Durch die Trigeminuskerne habe ich keine Schnitte angelegt.

In der Substantia reticularis grisea, Substantia gelatinosa, der aufsteigenden Trigeminuswurzel, Nucleus funiculi gracilis und cuneati und den Oliven sind die Ganglienzellen ebenfalls normal, ungekörnt, ebenso wie auch die Purkinje'schen Zellen der Kleinhirnrinde.

In der Richtung vom Kern des Hypoglossus ziehen markhaltige Nervenfasern zu den Epithelzellen der Rautengrube: einige dieser Fasern kann man deutlich bis zur Insertion an die Epithelzellen verfolgen (Fig. 7); meist sieht man die Fasern, vor der Insertion, sich in zwei ungleich lange Schenkel theilen, welche dann die Zelle umgreifen (Fig. 7, b und c). Weiter cerebralwärts, in der Gegend des Acusticuskerns, sind auch solche Fasern vorhanden, aber spärlicher. In der Gegend des Trochleariskerns treten sie wieder reichlicher auf; hier ziehen sie von der ventralen und den beiden lateralen Seiten zu den Epithelzellen des Aquaeductus Sylvii durch das Ependym hindurch. Auch hier konnte ich ihren Zusammenhang mit den Epithelzellen in gleicher Weise feststellen. Die Fasern werden meist nach den Epithelzellen hin etwas dicker, nach der Tiefe hin feiner, sie treten in die angrenzende graue Substanz ein und sind hier unter den feinen Fasern, die hier mehr netzförmig angeordnet sind, nicht mehr weiter zu verfolgen.

Die Pyramidenkreuzung vollzieht sich wie gewöhnlich in Form von Bündeln, die auf dem einzelnen Durchschnitt nur geringe Ausdehnung haben. Ueber ihre Länge kann ich nichts Bestimmtes angeben, da ich keine zusammenhängende Reihe von Schnitten angelegt habe.

Das Aussehen der Schleifenkreuzung ist das gewöhnliche, doch sind die Fasern spärlich und fast vereinzelt.

Ich fasse die Ergebnisse meiner Untersuchung in folgenden Sätzen zusammen:

1. Der Querschnitt des Rückenmarks ist im Ganzen dem Normalen gleich, im Halstheil nur um ein Geringes, im Brusttheil etwas erheblicher verkleinert, im Lendentheil dagegen sogar etwas vergrössert.

2. Die graue Substanz der Vorderhörner ist erheblich verbreitert, im Hals und Lendentheil fast um die Hälfte; es ist dies auf Rechnung eines porösen Baus (Oedem) zu setzen.

3. Von der weissen Substanz haben Vorder- und Hinterstränge annähernd normales Volum, die Seitenstränge sind dagegen überall fast um die Hälfte verschmälert.

4. In der weissen Substanz des Rückenmarks ist auf einem gleich grossen Felde des Querschnittes die Zahl der Nervenfasern vermindert; am bedeutendsten in den Goll'schen (100 : 64) und Pyramidenseitensträngen (100 : 66), weniger in den Pyramidenvordersträngen (100 : 78 oder 100 : 81), sowie in den Keilsträngen (100 : 82), fast normal in den Kleinhirnseitensträngen (100 : 97).

5. Die Ganglienzellen sind in den Vorderhörnern bedeutend vergrössert und ihr Protoplasma ist eigenthümlich grobkörnig.

In den Hinterhörnern und Clarke'schen Säulen sind normale Ganglienzellen enthalten.

In der Medulla oblongata, wie in der Gegend der Vierhügel enthalten alle untersuchten motorischen Nervenkerne (XII, X, VII, VI, IV und III, nicht untersucht V) Ganglienzellen mit gekörntem Protoplasma, die sensiblen Kerne (IX und X, VIII und gelatinöse Substanz der aufsteigenden Wurzel von V) bestehen dagegen aus normalen Ganglienzellen.

6. Es ziehen markhaltige Nervenfasern in der Richtung vom Hypoglossus-, Acusticus- und Trochlearis-Kerne zu den Epithelzellen des Ventrikels und Aquaeductus Sylvii und inseriren an letztere.

7. Die Pyramide und die Schleife sind an Stelle der Kreuzung faserarm.

Mikroskopische Untersuchungen über den Bau des Rückenmarks von Mikrocephalen liegen vor von Hervouet[1]), Starr[2]), Steinlechner-Gretschischnikoff[3]) und Anton[4]). Ich hebe

[1]) Hervouet, Etude sur le système nerveux d'une idiote. Archive de Physiologie. 1884.

[2]) Allen Starr, The sensory tract in the central nervous system. Journ. of nerv. a. ment. disease. Vol. XI. No. 3. 1884.

[3]) Steinlechner-Gretschischnikoff, Ueber den Bau des Rückenmarks bei Mikrocephalen. Archiv für Psychiatrie. Bd. XVII. Heft 3.

[4]) Anton, Angeborne Erkrankungen des Centralnervensystems. 1890.

daraus nur die Hauptpunkte hervor und verweise auf die sehr ausführliche historische Darstellung von Steinlechner, in welcher allerdings die später erschienene Arbeit von Anton nicht berücksichtigt ist.

Die Arbeit von Rohon[1]) bezieht sich nur auf das Hirn und Medulla oblongata eines 14tägigen Mikrocephalen, das Rückenmark wurde hier nicht untersucht. Er konnte weder im Pes pedunculi, noch in der Medulla oblongata Pyramiden nachweisen, dagegen glaubte er ihre Kreuzung am unteren Ende der Medulla oblongata gefunden zu haben. Im Gegensatz zu Flechsig, nach welchen die Pyramiden vom Hirn zum Rückenmark entstehen, glaubt er schliessen zu können, dass ihre Entwickelung eine umgekehrte ist. Indessen erhebt Anton Zweifel an der Deutung der von Rohon gesehenen Kreuzung, er weist namentlich auf dessen Abbildung hin, welche die betreffende Kreuzung mehr in Form der Schleifenkreuzung darstellt; dieser Zweifel schien nicht unberechtigt. Ferner bemerkt Steinlechner mit Recht, dass nach der Form des Hirns kein typischer Fall von Mikrocephalie vorliegt, eher ein Fall des Cyclops; das Grosshirn ohne Andeutung von Trennung in zwei Hemisphären hatte die Form einer quergestellten Bohne.

Was nun die anderen Untersuchungen anlangt, so bezieht sich die von Allen Starr[2]) auf ein mikrocephales Kind von 7 Jahren mit vollständigem Mangel des Vorderhirns und theilweiser Verkümmerung des Zwischenhirns. Dieser viel höhere Grad des Defectes schliesst, wie schon Flesch hervorhebt, einen directen Vergleich mit anderen Fällen aus.

Hervouet hat einen 3½ Jahre alten Mikrocephalen mit asymmetrischen und atrophischen Grosshirnhemisphären untersucht. Diese Asymmetrie zeigt sich noch am Rückenmark; entsprechend der stärkeren Atrophie der linken Hemisphäre ist an der Halsanschwellung die rechte Hälfte schmäler und das rechte Vorderhorn weniger entwickelt als das linke, namentlich in seinem medialen Theil. In den Pyramidenseitensträngen sind die

[1]) Rohon, Untersuchungen über den Bau eines Mikrocephalen-Hirnes. Arbeiten des Zoolog. Instituts zu Wien. Bd. II. Heft 1.

[2]) Citirt nach Flesch, Zusatz zu der Arbeit von Steinlechner-Gretschischnikoff, S. 43 des Separat-Abdrucks.

Nervenfasern vorn sehr spärlich und ganz vereinzelt, in ihren hinteren Theilen fehlen sie vollständig; auch dies ist in der rechten Hälfte stärker ausgesprochen, wie in der linken. Die Goll'schen Stränge sind sehr arm an Nervenfasern und bieten das Bild einer aufsteigenden Degeneration dar. Im Dorsal- und Lendentheil sind die Veränderungen etwas geringer, als die der Halsanschwellung. Die Zahl und das Aussehen der Ganglienzellen ist normal.

Steinlechner hat 2 Fälle untersucht: das Rückenmark eines 9jährigen Mikrocephalen aus der bekannten Mikrocephalenfamilie Becker und einen 6jährigen Mikrocephalen. In dem ersten Fall war noch ein Hydrocephalus internus vorhanden, an dem zweiten Falle eine Porencephalie. Steinlechner fasst die Ergebnisse ihrer Arbeit in folgender Weise zusammen.

1. In den beiden untersuchten Fällen von Mikrocephalie besteht eine Verkümmerung des Rückenmarks „Mikromyelie".

2. Locale Erkrankungen als Ursache der Mikromyelie der Mikrocephalen sind nicht nachzuweisen.

3. Die Verkümmerung des Rückenmarks betrifft in erster Linie dessen weisse Substanz, und zwar hier vor Allem die Pyramiden- und Goll'schen Stränge, ausserdem die Vorderstränge, sowie bei dem stärker betroffenen Präparat die Gegend der Kleinhirnseitenstrangbahn; die Keilstrangregion ist anscheinend nicht afficirt.

4. In dem einen höheren Grade der Mikrocephalie entstammenden Präparat ist auch die graue Substanz durch Verminderung der Zahl der Nervenzellen afficirt.

Der Mikrocephale, welcher der Untersuchung von Anton zu Grunde liegt, war 15 Monate alt und litt während seiner Lebenszeit an Störung der Motilität, welche die Diagnose einer congenitalen spastischen Spinalparalyse und einer Läsion der Pyramidenbahnen veranlasste. Die Mikrocephalie war sehr hochgradig. Am stärksten sind verkümmert Stirn- und Scheitellappen, weniger die Insel und die obere Partie des Hinterhauptlappens, ferner die Corpora mammillaria, vordere Partie des Corpus striatum, Linsenkern und Sehhügel. Der Pons war auffällig flach und schmal. Die Oliven traten fast mit der ganzen Masse vor und stiessen in der Medianlinie völlig zusammen. Es

schienen die Pyramidenbahnen schon bei makroskopischer Untersuchung zu fehlen, wie auch ihre Kreuzung nicht zu erkennen war. Auf Querschnitten durch den Pons fehlen in der That die Pyramidenbahnen vollständig. Das Rückenmark war in toto klein. Das Gebiet der Pyramidenbahnen war sowohl in den Vordersträngen, als in den Seitensträngen, merklich eingeengt und an Fasern verödet; in den Seitensträngen bis in das Lendenmark hinein fand sich an ihrer Stelle ein vielleicht embryonales, gliomatöses Gewebe; eine Bindegewebseinlagerung, wie sie nach längeren secundären Degenerationen entsteht, konnte nirgends nachgewiesen werden. Es handelte sich also um eine primäre Agenesie der Pyramidenbahnen im ganzen Rückenmark. An den Ganglienzellen waren keine Veränderungen, ihre Zahl normal.

Es liegen also bis jetzt 5 mikroskopische Untersuchungen des Rückenmarks von Mikrocephalen vor: von Hervouet, zwei von Steinlechner, ein von Anton und der vorher beschriebene Fall. Sie beziehen sich auf Mikrocephale von verschiedenem Alter: von 14 Tagen mein Fall, von 15 Monaten der von Anton, 3½ Jahren von Hervouet, 6 und 9 Jahren von Steinlechner. Unter diesen Fällen steht der von Anton etwas isolirt mit dem vollständigen Fehlen der Pyramidenbahnen von oben bis unten im Vorder- und Seitenstrang, während alle übrigen Fasersysteme normal erschienen. Die vier anderen Fälle stimmen dagegen in wesentlichen Punkten überein und dies betrifft auch wieder die Pyramidenbahnen: dieselben sind überall sehr faserarm. Nach den Zählungen, die Steinlechner und ich vorgenommen haben, ist in den Fällen von Steinlechner die Verarmung an Fasern etwas grösser. In dem gleich grossen Felde des Querschnittes betrifft in meinem Falle die Zahl der Fasern 66 pCt. des normalen, bei Steinlechner in einem Falle 40 pCt., im anderen 52 pCt., indessen muss man dabei berücksichtigen, dass in meinem Präparat der Breitendurchmesser der ganzen Pyramidenseitenstrangbahnen nur halb so gross ist, wie bei einem normalen Neonatus; die gesammte Zahl der Fasern würde danach höchstens etwa 30 pCt. der Norm betragen.

Genaueres lässt sich darüber nicht sagen, da der dorsoventrale Durchmesser nicht sicher zu bestimmen ist, jedenfalls ist derselbe nicht vergrössert.

In den Pyramidenvordersträngen ist der Unterschied gegenüber der Norm geringer, 78 pCt. in meinem Fall, 73 pCt. in einem Fall von Steinlechner, während im anderen die Zahl fast normal ist.

Auch die Goll'schen Stränge sind in sämmtlichen 4 Fällen faserärmer, doch bei weitem nicht so wie die Pyramidenbahnen. Die Verhältnisszahl ist in meinem Fall fast die gleiche wie in den Pyramidenbahnen (64 : 100), bei Steinlechner in einem Fall 85 pCt., im anderen 77 pCt., aber dabei sind die Dimensionen der Goll'schen Stränge fast normal.

In den Keilsträngen ist die Verminderung noch geringer und die Kleinhirnseitenstrangbahnen können vielleicht als normal angesehen werden.

Etwas widersprechend sind die Resultate bei der Zählung der Ganglienzellen in den Vorderhörnern. Steinlechner fand in einem Fall ihre Zahl vermindert, aber nicht erheblich: das Mittel nach Ausschluss der Maximal- und Minimalzahlen ist sogar normal. In den übrigen Fällen war eine Verminderung nicht nachzuweisen. Ich habe allerdings nicht gezählt, deshalb weil ich die Zählung beim normalen Neonatus wegen der Kleinheit vieler Zellen für zu unsicher hielt. Besonders hervorzuheben ist, dass in dem Fall Anton's bei völligem Fehlen der Pyramidenbahnen die Ganglienzellen in den Vorderhörnern gut entwickelt und an Zahl nicht verändert erschienen. Mir scheint daher der Schluss gerechtfertigt zu sein, dass ein sicherer Beweis für die Verminderung der Ganglienzellen noch zu erbringen ist. Als etwas Besonderes in meinem Fall hervorzuheben ist der sehr lockere, poröse Bau, besonders der Vorderhörner, und von besonderem Interesse sind noch die eigenthümlichen grobkörnigen Einlagerungen in sämmtlichen motorischen Ganglienzellen.

Die Discussionen über die causale Abhängigkeit der Mikrocephalie, ihre Abhängigkeit von der Verkümmerung des Hirns ist von Steinlechner und Anton sehr eingehend geführt worden; beide finden die Ursachen in dem Hirn. Ich könnte hier nichts Neues hinzufügen und gehe um so weniger darauf ein, weil die genauere Untersuchung des Hirns in meinem Fall noch aussteht. Nur darauf will ich hinweisen, dass die eigenthüm-

liche Deformität des Schädels in meinem Falle so recht im Sinne von Klebs für eine mechanische Behinderung seines Wachsthums, durch Druck von aussen namentlich auf die Stirngegend spricht. Das kielförmige Vorragen der Sutura frontalis und sagittalis deuten darauf hin, dass von hier aus noch Knochen angesetzt wurde, als die Ausdehnung in die Breite gehindert war. Das Vorragen der hinteren Knochen über die vorderen in der Sutura coronaria und namentlich lambdoidea ist offenbar in ähnlicher Weise aufzufassen. Der Druck auf die vorderen Partien scheint erheblich grösser gewesen zu sein, als auf die hinteren. Alles dies bestätigt also die Ansicht von Steinlechner und Anton, dass auch die Störung des Hirnwachsthums primär ist gegenüber derjenigen des Rückenmarks.

Ich möchte noch zum Schluss meinem hochgeehrten Lehrer, Herrn Professor Langhans, für die Ueberlassung des nöthigen Materials, die Anregung zu dieser Arbeit und die bereitwillige Leitung bei ihrer Ausführung, meinen Dank aussprechen.

Maasse des Schädels, am Spirituspräparate genommen.

Grösste Länge des Schädels	70 mm
Grösste Breite des Schädels	68 -
Die Höhe des Gesichtes	55 -
Der Abstand der inneren Augenwinkel	18 -
Breite der linken Lidspalte	16 -
Höhe der Nase	30 -
Grösste Breite der Nase an den Nasenflügeln	17 -
Breite der Mundspalte	24 -
Grösste Länge der Ohrmuschel	33 -
Grösste Breite der Ohrmuschel	21 -
Horizontalumfang des Kopfes	22 cm.

Tabelle I.

Messungen der Querdimensionen am Rückenmark.

	ab Vorderstränge l.	ab Vorderstränge r.	cd Vorder- u. Seitenhörner l.	cd Vorder- u. Seitenhörner r.	de Gemischte Seitenstrangbahnen l.	de Gemischte Seitenstrangbahnen r.	gf Pyramiden- und Kleinhirnseitenstrangbahn. l.	gf Pyramiden- und Kleinhirnseitenstrangbahn. r.	hi Hinterstränge oben l.	hi Hinterstränge oben r.	kl Hinterstränge unten l.	kl Hinterstränge unten r.	
Neonatus 6. Halsnerv	0,6	0,6	1,25	1,1	1,5	1,75	1,7	1,9	0,8	0,7	1,75	1,8	1
	0,6	0,6	1,15	1,1	1,7	1,5	1,8	1,95	0,8	0,75	1,85	1,75	2
	0,6	0,55	1,3	1,1	1,5	1,6	1,8	1,65	0,75	0,75	1,8	1,75	3
Mikrocephalus 6. Halsnerv	0,55	0,65	2,25	2,0	0,6	0,5	1,05	1,0	0,5	0,65	1,8	1,75	1
	0,5	0,55	1,9	2,2	0,75	0,7	1,0	1,05	0,8	0,7	1,75	1,65	2
	0,5	0,45	2,25	1,95	0,75	0,55	1,15	1,1	0,6	0,7	1,65	1,75	3
Neonatus 7. Dorsalnerv	0,45	0,4	0,8	0,8	1,4	1,3	1,7	1,7	0,5	0,55	1,1	1,25	1
	0,45	0,45	0,8	0,75	1,35	1,35	1,75	1,75	0,5	0,55	1,2	1,3	2
	0,5	0,45	0,8	0,75	1,4	1,25	1,75	1,65	0,5	0,55	1,15	1,35	3
Mikrocephalus 7. Dorsalnerv	0,4	0,35	0,95	0,8	0,9	0,9	0,95	0,95	0,35	0,45	1,7	1,5	1
	0,35	0,4	0,85	0,9	0,85	0,85	0,9	1,0	0,35	0,35	1,45	1,5	2
	0,35	0,4	0,85	0,95	0,9	0,9	0,95	0,9	0,35	0,35	1,5	1,5	3
Neonatus vom 2. bis zum 3. Lendennerv	0,45	—	1,0	—	1,0	—	1,2	—	0,35	—	1,6	—	1
	0,5	—	1,05	—	1,05	—	1,25	—	0,35	—	1,65	—	2
	0,5	—	1,0	—	1,0	—	1,25	—	0,4	—	1,7	—	3
Mikrocephalus vom 2. bis zum 3. Lendennerv	0,5	—	2,0	—	0,5	—	0,9	—	0,75	—	2,05	—	1
	0,5	—	2,05	—	0,5	—	0,9	—	0,65	—	2,0	—	2
	0,55	—	2,05	—	0,45	—	0,85	—	0,75	—	1,75	—	3

Tabelle II.

Messungen der Längendimensionen am Rückenmark.

	ab Vorderhörner links	ab Vorderhörner rechts	bc Vorderstränge v. d. Peripherie bis zu den Vorderhörnern links	bc Vorderstränge v. d. Peripherie bis zu den Vorderhörnern rechts	de Vorderstränge links	de Vorderstränge rechts	fg Höhe der Commissuren	hi Hinterstränge	
Neonatus 6. Halsnerv	1,1	1,1	0,75	0,75	1,75	1,8	0,3	3,5	1
	1,1	1,2	0,7	0,75	1,85	1,75	0,3	3,45	2
	1,0	1,15	0,8	0,7	1,7	1,85	0,3	3,65	3
Mikrocephalus 6. Halsnerv	1,0	1,05	0,9	0,85	1,6	1,7	0,5	2,9	1
	1,05	1,0	0,95	0,85	1,65	1,75	0,4	3,0	2
	1,05	1,05	0,85	0,95	1,8	1,75	0,35	2,95	3
Neonatus 7. Dorsalnerv	0,8	0,95	0,7	0,7	1,5	1,65	0,2	2,7	1
	0,85	0,95	0,75	0,7	1,7	1,6	0,25	2,8	2
	0,9	0,95	0,7	0,65	1,6	1,7	0,2	2,75	3
Mikrocephalus 7. Dorsalnerv	0,6	0,75	0,55	0,6	1,2	1,25	0,4	2,0	1
	0,65	0,65	0,65	0,6	1,25	1,15	0,35	2,0	2
	0,75	0,6	0,6	0,6	1,25	1,3	0,35	2,1	3
Neonatus vom 2. bis zum 3. Lendennerv	1,05	—	0,55	—	1,6	—	0,3	2,7	1
	1,1	—	0,6	—	1,75	—	0,3	2,75	2
	1,15	—	0,6	—	1,75	—	0,3	2,75	3
Mikrocephalus vom 2. bis zum 3. Lendennerv	1,25	—	0,6	—	1,85	—	0,75	2,45	1
	1,35	—	0,55	—	1,9	—	0,7	2,5	2
	1,3	—	0,65	—	1,9	—	0,75	2,5	3

Tabelle III.

Querdimensionen in mm.

Mittel aus 6 Messungen.

	Vorderstränge. ab	Vorder- und Seitenhörner. cd	Gemischte Seitenstrangbahnen. de	Pyramiden- und Kleinhirnseitenstrangbahnen. gf	Hinterstränge oben. ih	Hinterstränge unten. kl
Neonatus 6. Halsnerv . .	0,59	1,17	1,59	1,80	0,78	1,78
Mikrocephalus 6. Halsnerv	0,59	2,07	0,64	1,06	0,66	1,72
Neonatus 7. Dorsalnerv	0,45	0,78	1,35	1,72	0,52	1,22
Mikrocephalus 7. Dorsalnerv	0,37	0,88	0,88	0,94	0,37	1,52
Neonatus vom 2. bis zum 3. Lendennerv	0,48	1,02	1,02	1,23	0,38	1,65
Mikrocephalus vom 2. bis zum 3. Lendennerv . .	0,52	2,03	0,48	0,88	0,72	1,93
Mittel aus Hals-, Dorsal- und Lendentheil: Neonatus	0,51	0,99	1,32	1,58	0,56	1,55
Mikrocephal.	0,49	1,66	0,66	0,96	0,58	1,71
Die Dimensionen beim Neonatus sind für 100 genommen	100 : 96	100 : 167	100 : 50	100 : 61	100 : 103	100 : 110
			100 : 55.			

Tabelle IV.

Längendimensionen in mm.

Mittel aus 6 Messungen.

	Vorderhörner. ab	Vorderstränge v. d. Peripherie bis zu den Vorderhörnern. bc	Vorderstränge. de	Höhe der Commissuren mit dem Centralkanal. fg	Hinterstränge. hi
Neonatus 6. Halsnerv . . .	1,11	0,74	1,78	0,3	3,53
Mikrocephalus 6. Halsnerv . .	1,03	0,89	1,71	0,41	2,95
Neonatus 7. Dorsalnerv . .	0,9	0,7	1,62	0,22	2,75
Mikrocephalus 7. Dorsalnerv .	0,67	0,6	1,23	0,38	2,03
Neonatus vom 2. bis zum 3. Lendennerv	1,1	0,58	1,7	0,3	2,73
Mikrocephalus vom 2. bis zum 3. Lendennerv	1,3	0,6	1,88	0,73	2,48
Mittel aus Hals-, Dorsal- und Lendentheil: Neonatus . .	1,04	0,67	1,7	0,27	3,0
Mikrocephalus	1,0	0,7	1,61	0,51	2,49
Die Dimensionen beim Neonatus sind für 100 genommen	100 : 96	100 : 104	100 : 91	100 : 188	100 : 83

Tabelle VI.

Vorderstränge neben der Längsspalte.

Mittel aus 6 Zählungen.

	6. Halsnerv.				7. Dorsalnerv.				Vom 2. bis zum 3. Lendennerv.			
	Neonatus.		Mikrocephalus.		Neonatus.		Mikrocephalus.		Neonatus.		Mikrocephalus.	
	l.	r.	l.	r.	l.	r.	l.	r.	l.	r.	l.	r.
Grosse Nervenfasern	1,5	2,3	0,5	0,2	3,5	2,3	2,2	2,2	1,8	3,0	0,8	0,5
Mittelgrosse -	13,5	8,7	11,7	11,7	9,8	9,5	11,8	9,5	14,3	11,5	9,8	9,8
Kleine -	35,7	37,8	20,5	26,3	21,2	18,8	18,8	15,7	25,8	24,5	17,7	19,3
Summe	50,7	48,8	32,7	38,2	34,5	30,6	32,8	27,4	41,9	39,0	28,3	29,6

Tabelle VII.

Vorderstränge in der Nähe der Vorderhörner.

Mittel aus 6 Zählungen.

	6. Halsnerv.				7. Dorsalnerv.				Vom 2. bis zum 3. Lendennerv.			
	Neonatus.		Mikrocephalus.		Neonatus.		Mikrocephalus.		Neonatus.		Mikrocephalus.	
	l.	r.	l.	r.	l.	r.	l.	r.	l.	r.	l.	r.
Grosse Nervenfasern	2,5	2,1	2,0	1,6	2,0	3,2	0,7	1,2	2,3	4,3	1,0	0,5
Mittelgrosse -	14,1	12,5	13,3	13,6	11,0	12,8	12,7	10,8	8,7	8,3	9,5	6,7
Kleine -	29,0	30,0	17,3	19,3	19,3	21,7	19,0	18,0	26,0	19,7	17,5	19,0
Summe	45,6	44,6	32,6	34,5	32,3	37,7	32,4	30,0	37,0	32,3	28,0	26,2

Tabelle VIII.

Pyramidenseitenstränge.

Mittel aus 6 Zählungen.

	6. Halsnerv.				7. Dorsalnerv.				Vom 2. bis zum 3. Lendennerv.			
	Neonatus.		Mikrocephalus.		Neonatus.		Mikrocephalus.		Neonatus.		Mikrocephalus.	
	l.	r.	l.	r.	l.	r.	l.	r.	l.	r.	l.	r.
Grosse Nervenfasern	0,2	0,2	0,3	0,5	1,0	1,0	1,8	1,3	1,8	—	0,3	—
Mittelgrosse -	12,6	11,2	9,7	7,0	11,2	11,0	8,7	8,7	8,3	—	11,7	—
Kleine -	49,7	41,2	23,3	21,0	35,8	28,7	18,7	25,3	29,8	—	15,2	—
Summe	62,5	52,7	33,3	28,5	48,0	40,7	29,2	35,3	39,9	—	27,2	—

Tab

Vergleichende Tabelle über die Zahl der Nervenfasern in d

	Vorderstränge neben der Längsspalte.						Vorderstränge in der Nähe der Vorderhörner.						Pyramidenseitenstränge.					
	Grosse Nervenfasern.		Mittelgrosse Nervenfasern.		Kleine Nervenfasern.		Grosse Nervenfasern.		Mittelgrosse Nervenfasern.		Kleine Nervenfasern.		Grosse Nervenfasern.		Mittelgrosse Nervenfasern.		Klein Nervenfasern.	
	l.	r.	l.	r.	l.	r.	l.	r.	l.	r.	l.	r.	l.	r.	l.	r.	l.	
Neonatus 6. Halsnerv.	1	4	10	6	31	34	4	3	16	10	22	19	0	1	13	10	32	
	4	2	12	10	40	40	2	4	13	11	46	28	1	0	20	22	61	
	2	4	15	4	26	46	4	0	14	22	14	22	0	0	11	9	49	
	1	0	11	16	38	40	1	1	9	10	42	51	0	0	13	10	51	
	1	3	16	10	34	30	0	4	19	11	16	17	0	0	9	8	52	
	0	1	17	6	45	37	4	1	14	11	34	43	0	0	10	8	53	
Mikrocephalus 6. Halsnerv.	2	0	12	9	12	23	3	1	10	12	9	19	0	0	10	11	21	
	0	0	12	10	20	34	3	0	11	17	20	26	0	0	11	6	24	
	0	0	15	14	19	21	0	3	17	13	16	11	1	1	6	4	19	
	0	1	17	17	19	23	3	0	16	15	24	24	1	1	6	6	23	
	1	0	6	11	21	25	3	2	6	12	18	16	0	1	12	2	23	
	0	0	8	9	32	32	0	4	21	13	17	20	0	0	13	6	30	
Neonatus 7. Dorsalnerv.	4	1	9	7	16	15	0	3	11	10	13	20	1	3	9	6	33	
	3	1	11	8	24	28	2	4	8	11	22	21	3	1	7	6	33	
	4	5	7	8	19	15	2	2	11	17	19	19	0	1	9	8	41	
	5	2	15	10	20	25	4	0	12	19	24	38	0	0	14	16	45	
	3	5	6	9	23	10	1	3	9	8	14	18	0	1	18	12	29	
	2	0	11	15	25	20	3	7	15	12	24	14	2	0	10	18	34	
Mikrocephalus 7. Dorsalnerv.	1	5	8	8	15	13	1	0	11	12	17	20	0	3	10	10	21	
	0	0	17	11	22	22	0	0	15	15	27	27	0	1	11	8	22	
	4	1	10	7	18	12	1	0	11	10	19	17	3	3	9	4	17	
	1	2	11	11	18	21	2	2	17	8	17	19	1	0	10	6	24	
	6	3	12	9	12	6	0	5	9	10	18	13	3	1	7	9	19	
	1	2	13	11	28	20	0	0	13	10	16	22	4	0	5	15	9	
Neonatus vom 2. bis zum 3. Lendennerv.	1	2	11	18	27	22	4	5	8	8	25	12	1	—	6	—	32	—
	4	2	17	15	20	33	3	3	6	13	30	25	3	—	0	—	43	—
	1	4	8	8	31	20	0	6	8	0	24	20	0	—	12	—	30	—
	2	4	18	12	30	25	2	5	12	10	33	20	5	—	13	—	25	—
	3	2	12	8	25	22	5	6	6	6	24	15	2	—	8	—	22	—
	0	3	20	8	22	24	0	1	12	13	20	26	0	—	11	—	27	—
Mikrocephalus vom 2. bis zum 3. Lendennerv.	1	2	8	8	12	18	3	1	9	5	12	18	0	—	14	—	11	—
	1	0	9	11	17	22	1	0	9	8	19	22	0	—	21	—	11	—
	3	0	11	8	16	20	0	0	10	8	13	17	0	—	9	—	10	—
	0	0	14	12	19	20	2	0	7	9	20	20	0	—	15	—	20	—
	0	1	9	9	13	18	0	2	12	4	18	12	2	—	9	—	18	—
	0	0	8	11	23	20	0	0	10	6	23	25	0	—	12	—	21	—

l e V.

einzelnen Abschnitten der weissen Substanz des Rückenmarks.

Goll'sche Stränge.						Keilstränge.						Kleinhirnseitenstränge.						
Grosse Nervenfasern.		Mittelgrosse Nervenfasern.		Kleine Nervenfasern.		Grosse Nervenfasern.		Mittelgrosse Nervenfasern.		Kleine Nervenfasern.		Grosse Nervenfasern.		Mittelgrosse Nervenfasern.		Kleine Nervenfasern.		
l.	r.	l.	r.	l.	r.	l.	r.	l.	r.	l.	r.	l.	r.	l.	r.	l.	r.	
—	—	46	42	14	17	0	0	15	14	20	19	2	2	22	24	12	12	1
—	—	48	43	15	22	1	0	12	16	22	24	2	6	18	25	24	15	
—	—	30	33	30	26	—	—	22	6	15	25	0	5	18	12	21	17	2
—	—	29	34	32	30	—	—	9	18	25	24	0	2	28	13	12	28	
—	—	30	32	28	29	—	—	14	14	20	21	1	2	20	19	8	12	3
—	—	36	29	32	30	—	—	21	20	19	16	2	4	26	12	21	19	
—	—	29	2	8	32	—	—	10	13	18	17	0	0	15	30	17	15	1
—	—	21	17	19	30	—	—	12	16	28	14	1	0	20	27	17	12	
—	—	12	11	16	18	—	1	6	13	17	16	0	0	18	22	13	15	2
—	—	6	16	33	28	—	0	10	14	15	19	2	4	17	22	13	20	
—	—	13	10	26	23	—	—	12	12	18	22	0	1	23	15	10	14	3
—	—	15	11	25	27	—	—	16	16	29	24	4	1	8	22	17	17	
1	6	20	15	30	21	—	—	12	12	25	24	2	2	15	10	16	12	1
0	0	17	25	36	20	—	—	8	22	36	22	5	2	14	14	19	14	
—	—	40	30	21	28	—	5	17	9	52	25	—	7	15	8	25	11	2
—	—	23	31	41	29	—	3	15	16	47	27	—	6	30	12	14	10	
—	—	36	28	20	23	0	—	19	13	27	36	2	3	6	16	19	10	3
—	—	40	30	20	29	1	—	10	12	44	41	2	3	25	12	10	24	
—	—	20	13	7	20	—	—	8	11	25	21	3	4	16	10	11	10	1
—	—	19	10	28	28	—	—	7	4	36	35	0	4	15	20	17	10	
—	0	6	12	33	24	1	—	15	11	20	17	7	0	10	11	18	15	2
—	2	21	10	22	25	0	—	5	15	35	38	4	2	18	11	12	19	
—	—	17	8	13	24	—	—	10	13	25	27	5	—	5	16	13	12	3
—	—	22	20	14	16	—	—	11	12	27	34	4	—	8	12	11	19	
—	—	38	20	16	34	2	—	14	15	24	28	11	—	4	—	2	—	1
—	—	30	28	28	28	1	—	1	11	52	39	10	—	3	—	6	—	
—	—	16	31	28	20	—	—	25	13	15	25	9	—	3	—	4	—	2
—	—	30	28	20	26	—	—	28	23	16	22	7	—	0	—	13	—	
—	—	20	22	24	30	—	—	10	13	35	31	8	—	10	—	0	—	3
—	—	26	28	30	26	—	—	24	12	38	35	4	—	12	—	11	—	
—	—	12	12	16	15	—	—	8	9	20	14	0	—	6	—	12	—	1
—	—	10	18	20	14	—	—	12	15	34	25	0	—	5	—	7	—	
—	—	13	13	17	18	1	—	9	10	20	23	0	—	3	—	11	—	2
—	—	10	10	28	30	0	—	8	9	30	25	0	—	4	—	27	—	
—	0	13	13	21	21	—	—	12	8	22	23	0	—	4	—	7	—	3
—	2	11	10	26	27	—	—	17	16	31	20	0	—	3	—	17	—	

Tabel

Vergleichende Tabelle über die Zahl der Nervenfasern in den

	Vorderstränge neben der Längsspalte.						Vorderstränge in der Nähe der Vorderhörner.						Pyramidenseitenstränge.					
	Grosse Nervenfasern.		Mittelgrosse Nervenfasern.		Kleine Nervenfasern.		Grosse Nervenfasern.		Mittelgrosse Nervenfasern.		Kleine Nervenfasern.		Grosse Nervenfasern.		Mittelgrosse Nervenfasern.		Kleine Nervenfasern.	
	l.	r.	l.	r.	l.	r.	l.	r.	l.	r.	l.	r.	l.	r.	l.	r.	l.	r.
Neonatus 6. Halsnerv.	1	4	10	6	31	34	4	3	16	10	22	19	0	1	13	10	32	31
	4	2	12	10	40	40	2	4	13	11	46	28	1	0	20	22	61	23
	2	4	15	4	26	46	4	0	14	22	14	22	0	0	11	9	49	45
	1	0	11	16	38	40	1	1	9	10	42	51	0	0	13	10	51	40
	1	3	16	10	34	30	0	4	19	11	16	17	0	0	9	8	52	53
	0	1	17	6	45	37	4	1	14	11	34	43	0	0	10	8	53	55
Mikrocephalus 6. Halsnerv.	2	0	12	9	12	23	3	1	10	12	9	19	0	0	10	11	21	20
	0	0	12	10	20	34	3	0	11	17	20	26	0	0	11	6	24	26
	0	0	15	14	19	21	0	3	17	13	16	11	1	1	6	4	19	21
	0	1	17	17	19	23	3	0	16	15	24	24	1	1	6	6	23	23
	1	0	6	11	21	25	3	2	6	12	18	16	0	1	12	2	23	16
	0	0	8	9	32	32	0	4	21	13	17	20	0	0	13	6	30	20
Neonatus 7. Dorsalnerv.	4	1	9	7	16	15	0	3	11	10	13	20	1	3	9	6	33	28
	3	1	11	8	24	28	2	4	8	11	22	21	3	1	7	6	33	34
	4	5	7	8	19	15	2	2	11	17	19	19	0	1	9	8	41	32
	5	2	15	10	20	25	4	0	12	19	24	38	0	0	14	16	45	35
	3	5	6	9	23	10	1	3	9	8	14	18	0	1	18	12	29	17
	2	0	11	15	25	20	3	7	15	12	24	14	2	0	10	18	34	26
Mikrocephalus 7. Dorsalnerv.	1	5	8	8	15	13	1	0	11	12	17	20	0	3	10	10	21	35
	0	0	17	11	22	22	0	0	15	15	27	27	0	1	11	8	22	45
	4	1	10	7	18	12	1	0	11	10	19	17	3	3	9	4	17	14
	1	2	11	11	18	21	2	2	17	8	17	19	1	0	10	6	24	28
	6	3	12	9	12	6	0	5	9	10	18	13	3	1	7	9	19	15
	1	2	13	11	28	20	0	0	13	10	16	22	4	0	5	15	9	18
Neonatus vom 2. bis zum 3. Lendennerv.	1	2	11	18	27	22	4	5	8	8	25	12	1	—	6	—	32	—
	4	2	17	15	20	33	3	3	6	13	30	25	3	—	0	—	43	—
	1	4	8	8	31	20	0	6	8	0	24	20	0	—	12	—	30	—
	2	4	18	12	30	25	2	5	12	10	33	20	5	—	13	—	25	—
	3	2	12	8	25	22	5	6	6	6	24	15	2	—	8	—	22	—
	0	3	20	8	22	24	0	1	12	13	20	26	0	—	11	—	27	—
Mikrocephalus vom 2. bis zum 3. Lendennerv.	1	2	8	8	12	18	3	1	9	5	12	18	0	—	14	—	11	—
	1	0	9	11	17	22	1	0	9	8	19	22	0	—	21	—	11	—
	3	0	11	8	16	20	0	0	10	8	13	17	0	—	9	—	10	—
	0	0	14	12	19	20	2	0	7	9	20	20	0	—	15	—	20	—
	0	1	9	9	13	18	0	2	12	4	18	12	2	—	9	—	18	—
	0	0	8	11	23	20	0	0	10	6	23	25	0	—	12	—	21	—

l e V.

einzelnen Abschnitten der weissen Substanz des Rückenmarks.

Goll'sche Stränge.						Keilstränge.						Kleinhirnseitenstränge.						
Grosse Nervenfasern.		Mittelgrosse Nervenfasern.		Kleine Nervenfasern.		Grosse Nervenfasern.		Mittelgrosse Nervenfasern.		Kleine Nervenfasern.		Grosse Nervenfasern.		Mittelgrosse Nervenfasern.		Kleine Nervenfasern.		
l.	r.	l.	r.	l.	r.	l.	r.	l.	r.	l.	r.	l.	r.	l.	r.	l.	r.	
—	—	46	42	14	17	0	0	15	14	20	19	2	2	22	24	12	12	1
—	—	48	43	15	22	1	0	12	16	22	24	2	6	18	25	24	15	
—	—	30	33	30	26	—	—	22	6	15	25	0	5	18	12	21	17	2
—	—	29	34	32	30	—	—	9	18	25	24	0	2	28	13	12	28	
—	—	30	32	28	29	—	—	14	14	20	21	1	2	20	19	8	12	3
—	—	36	29	32	30	—	—	21	20	19	16	2	4	26	12	21	19	
—	—	29	2	8	32	—	—	10	13	18	17	0	0	15	30	17	15	1
—	—	21	17	19	30	—	—	12	16	28	14	1	0	20	27	17	12	
—	—	12	11	16	18	—	1	6	13	17	16	0	0	18	22	13	15	2
—	—	6	16	33	28	—	0	10	14	15	19	2	4	17	22	13	20	
—	—	13	10	26	23	—	—	12	12	18	22	0	1	23	15	10	14	3
—	—	15	11	25	27	—	—	16	16	29	24	4	1	8	22	17	17	
1	6	20	15	30	21	—	—	12	12	25	24	2	2	15	10	16	12	1
0	0	17	25	36	20	—	—	8	22	36	22	5	2	14	14	19	14	
—	—	40	30	21	28	—	5	17	9	52	25	—	7	15	8	25	11	2
—	—	23	31	41	29	—	3	15	16	47	27	—	6	30	12	14	10	
—	—	36	28	20	23	0	—	19	13	27	36	2	3	6	16	19	10	3
—	—	40	30	20	29	1	—	10	12	44	41	2	3	25	12	10	24	
—	—	20	13	7	20	—	—	8	11	25	21	3	4	16	10	11	10	1
—	—	19	10	28	28	—	—	7	4	36	35	0	4	15	20	17	10	
—	0	6	12	33	24	1	—	15	11	20	17	7	0	10	11	18	15	2
—	2	21	10	22	25	0	—	5	15	35	38	4	2	18	11	12	19	
—	—	17	8	13	24	—	—	10	13	25	27	5	—	5	16	13	12	3
—	—	22	20	14	16	—	—	11	12	27	34	4	—	8	12	11	19	
—	—	38	20	16	34	2	—	14	15	24	28	11	—	4	—	2	—	1
—	—	30	28	28	28	1	—	1	11	52	39	10	—	3	—	6	—	
—	—	16	31	28	20	—	—	25	13	15	25	9	—	3	—	4	—	2
—	—	30	28	20	26	—	—	28	23	16	22	7	—	0	—	13	—	
—	—	20	22	24	30	—	—	10	13	35	31	8	—	10	—	0	—	3
—	—	26	28	30	26	—	—	24	12	38	35	4	—	12	—	11	—	
—	—	12	12	16	15	—	—	8	9	20	14	0	—	6	—	12	—	1
—	—	10	18	20	14	—	—	12	15	34	25	0	—	5	—	7	—	
—	—	13	13	17	18	1	—	9	10	20	23	0	—	3	—	11	—	2
—	—	10	10	28	30	0	—	8	9	30	25	0	—	4	—	27	—	
—	0	13	13	21	21	—	—	12	8	22	23	0	—	4	—	7	—	3
—	2	11	10	26	27	—	—	17	16	31	20	0	—	3	—	17	—	

Tabelle IX.

Goll'sche Stränge.

Mittel aus 6 Zählungen.

	6. Halsnerv.				7. Dorsalnerv.				Vom 2. [illegible] Lenden-
	Neonatus.		Mikrocephalus.		Neonatus.		Mikrocephalus.		Neonatus.
	l.	r.	l.	r.	l.	r.	l.	r.	l. r.
Grosse Nervenfasern	0,0	0,0	0,0	0,0	0,2	1,0	0,0	0,3	0,0 0,0
Mittelgrosse -	36,5	35,5	16	11,2	29,3	26,5	17,5	11,7	26,7 [illegible]
Kleine -	26,3	25,7	21,2	26,3	28,0	23,0	20,5	22,8	24,3 [illegible]
Summe	62,8	61,2	37,2	37,5	57,5	50,5	38,0	34,8	51,0 [illegible]

Tabelle X.

Keilstränge.

Mittel aus 6 Zählungen.

	6. Halsnerv.				7. Dorsalnerv.				Vom 2. [illegible] Lenden-
	Neonatus.		Mikrocephalus.		Neonatus.		Mikrocephalus.		Neonatus [illegible]
	l.	r	l.	r.	l.	r.	l.	r.	l. r.
Grosse Nervenfasern	0,2	0,0	0,0	0,2	0,2	1,3	0,2	0,0	0,5 [illegible]
Mittelgrosse -	15,5	14,7	11,0	14,0	13,5	13,8	9,3	11,0	17,0 [illegible]
Kleine -	20,1	21,5	20,8	16,9	38,5	29,2	28,0	31,3	30,0 [illegible]
Summa	35,8	36,2	31,8	31,1	52,2	44,3	37,5	42,3	47,5 [illegible]

Tabelle XI.

Kleinhirnseitenstränge.

Mittel aus 6 Zählungen.

	6. Halsnerv.				7. Dorsalnerv.		Ver
	Neonatus.		Mikrocephalus.		Neonatus.	Mikro-	
	l.	r.	l.	r.	l.		
Grosse Nervenfasern	1,2	3,5	1,2	1,0	1,8		
Mittelgrosse -	22,0	17,5	16,8	23,0			
Kleine -	16,3	17,2	15,5	15,2			
Summe	39,5	38,2	33,5	[illegible]			

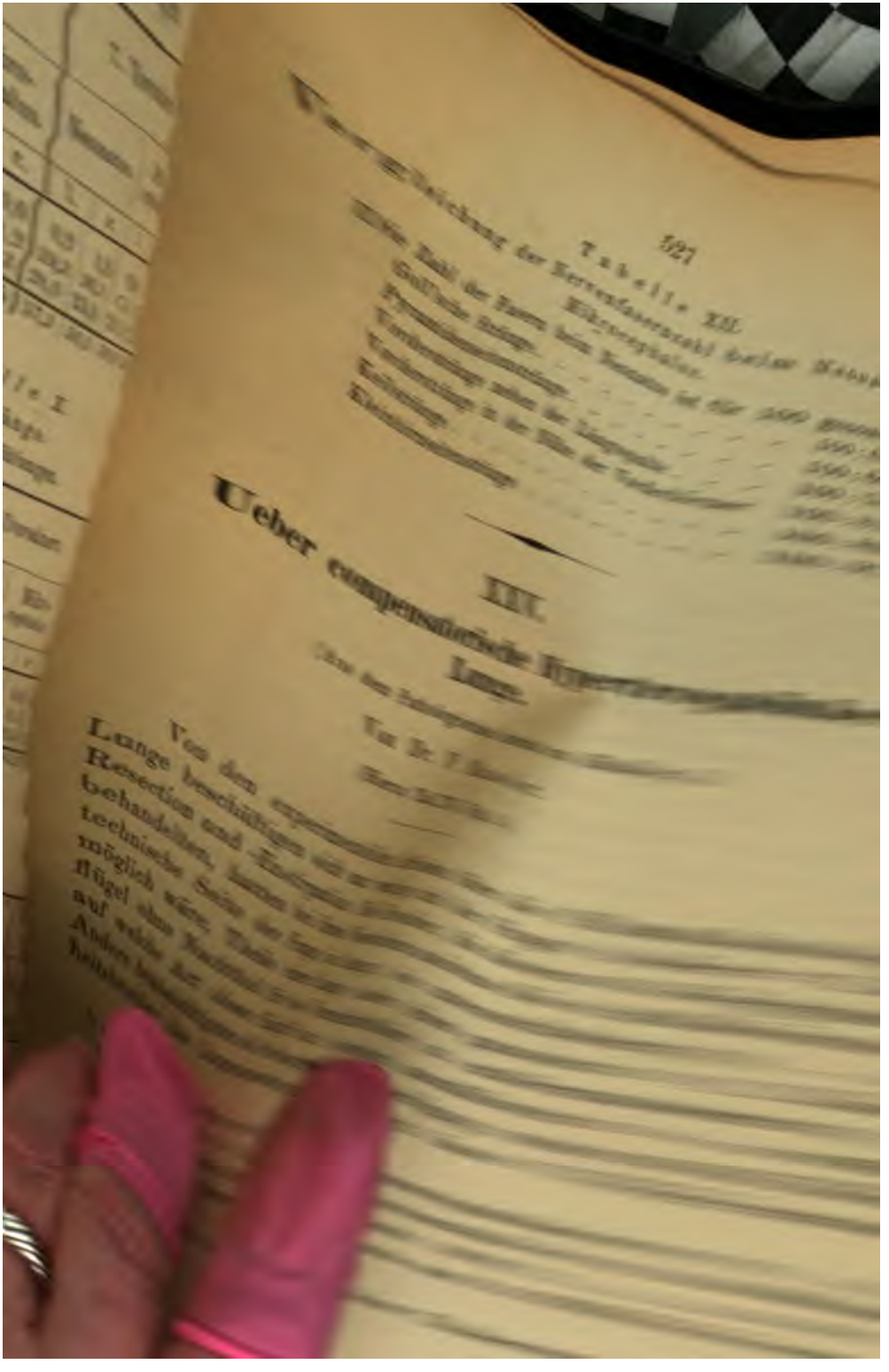

ist bereits seit mehreren Jahren bekannt, dass man bei Kaninchen und Hunden Stücke der Lunge bis zur Ausdehnung eines ganzen Flügels operativ entfernen kann, und dass die Thiere bei günstigem Verlauf der Wundheilung den Eingriff überraschend gut vertragen. Wie das zurückgelassene Parenchym sich nach der Exstirpation grosser Theile der Lunge verhält, besonders ob nach Analogie anderer Organe compensatorische Wachsthumsvorgänge am Lungenrest oder dem erhaltenen Organ der andern Seite auftreten, darüber fehlen Angaben in den betreffenden Publicationen.

Von der Niere ist ja seit langer Zeit ein hypertrophisch-hyperplastisches Wachsthum der einen bei functionellem Ausfall der anderen durch Sectionserfahrungen und Thierversuche bekannt. Für Nebenniere [1]), Hoden und Mamma [2]) ist durch neuere experimentelle Arbeiten ebenfalls ein ziemlich regelmässig eintretendes vicariirendes Wachsthum des restirenden Organs nach Exstirpation des anderen nachgewiesen worden. Für die Leber hat Ponfick [3]) gezeigt, dass nach theilweiser Entfernung des Organs eine ausgiebige Compensation durch Recreation statt hat. Es fragte sich nun, ob ähnlich wie bei diesen Organen auch bei der Lunge eine Compensation zu Stande käme. Dafür schien eine Anzahl von Beobachtungen am Sectionstisch zu sprechen, Fälle, in denen bei völligem Mangel oder functionellem Ausfall einer Lunge, eine weit über die Norm hinausgehende Grösse der anderen beschrieben und als compensatorische Hypertrophie gedeutet wurde.

So zählt J. F. Meckel [4]) eine Reihe von Fällen auf, in denen eine Lunge fehlte, und erwähnt bei einem derselben, dass das vorhandene Organ auffallend gross gewesen sei.

Ratjen [5]) fand eine in aussergewöhnlichem Grade gewachsene rechte Lunge, die, das Mediastinum nach links verdrängend, weit

[1]) Stilling, Compens. Hypertrophie d. Nebennieren. Dies. Arch. 118. 569.
[2]) Ribbert, Ueber compens. Hypertr. der Geschlechtsdrüsen. Dies. Arch.
[3]) Ponfick, Experim. Beiträge zur Pathologie d. Leber. Dies. Arch. 118 und 119.
[4]) J. F. Meckel's Handbuch der pathol. Anatomie. I. S. 475 ff.
[5]) Ratjen, Mittheilung eines angebornen Lungenfehlers. Dies. Arch. 38. S. 172.

in die linke Thoraxhälfte hineinragte, während die linke Lunge sehr klein und völlig atelektatisch war.

Schuchardt[1]) beschreibt eine hypertrophische rechte Lunge, welche, bis in die linke Mamillarlinie reichend, mit ihrem Oberlappen auch die linke obere Thoraxapertur vollkommen erfüllte, während die linke Lunge knapp faustgross, luftleer, pigmenthaltig war.

Chiari[2]) berichtet über einen Fall von Atrophie der linken Lunge bei hochgradiger Bronchiektasie, in welchem die rechte Lunge hyperplastisch vergrössert war und in die linke Thoraxhälfte hinüberreichte.

Grawitz[3]) erwähnt in seiner Arbeit über angeborne Bronchiektasie eine compensatorische Hypertrophie der gesunden Lunge.

Ferner gehören hierher die Fälle von v. Recklinghausen[4]), Coats[5]) und Burnet[6]); in allen dreien Hypertrophie der einen Lunge bei sehr geringem Volumen der anderen, sowie ein Fall von Birch-Hirschfeld[7]): Hypertrophie des Oberlappens bei Atrophie des Unterlappens.

Immerhin muss es auffallen, dass bei der Häufigkeit von Verkümmerung einer Lunge, besonders auch während der Zeit des Wachsthums, eine vicariirende Vergrösserung der anderen doch nur selten beobachtet wird. Vielmehr scheint nach den alltäglichen Erfahrungen schon ein verhältnissmässig kleiner Theil für die Bedürfnisse des Organismus auszureichen.

Wir haben nun versucht, auf experimentellem Wege einen Beitrag zu der Frage der compensatorischen Lungenhypertrophie zu liefern.

Die Anregung zu diesen Untersuchungen gab eine Arbeit

[1]) Schuchardt, Hochgradige Atrophie (inveterirte Atelectase) der linken Lunge mit compensatorischer Hypertrophie der rechten. Dies. Arch. 101. S. 71.

[2]) Chiari, Bericht der k. k. Krankenanstalt Rudolfsstiftung in Wien vom Jahre 1880. S. 468.

[3]) Grawitz, Ueber angeborne Bronchiektasie. Dies. Arch. Bd. 82. S. 217.

[4]) v. Recklinghausen, Pathologie des Kreislaufs und der Ernährung. S. 315.

[5]) Coats, Manual of pathology. London 1883. p. 513.

[6]) Burnet, Transact of the path. soc. of London. 36. B. 1885.

[7]) Birch-Hirschfeld, mündliche Mittheilung.

des Herrn Geh. Rath Ackermann[1]) über den Ausgleich der Circulationsstörungen nach Ausschaltung grösserer Theile des kleinen Kreislaufs. Ackermann resecirte bei seinen Experimenten grosse Stücke einer Lunge; die Versuchsthiere vertrugen im Allgemeinen den Eingriff gut. Es lag nahe, an diesen Thieren das Verhalten des zurückgelassenen Lungenparenchyms, bezw. der intacten Lunge, zu untersuchen, speciell auf Vorgänge der Recreation und der compensatorischen Hypertrophie. Herr Geheimrath Ackermann gestattete mir gütigst, diese Untersuchungen vorzunehmen und unterstützte mich in liebenswürdigster Weise bei der Ausführung der Experimente.

Die Experimente wurden an Kaninchen und Hunden, und zwar grössten Theils an wachsenden Thieren, angestellt. Den Thieren wurde ein grosses Stück einer Lunge, bis zur Ausdehnung eines ganzen Lungenflügels, exstirpirt, und nach verschieden langer Zeit das Verhalten des Lungenrestes und der anderen Lunge untersucht.

Die Technik der Experimente war eine einfache. Die betreffende Thoraxseite wurde sorgfältig rasirt und abgeseift, dann mit Aether abgerieben, mit Sublimatlösung desinficirt. Parallel dem Sternum, 1—2 cm nach aussen von ihm wurde der Hautschnitt geführt, in derselben Richtung die Musculatur durchtrennt und die Rippen freigelegt. Sodann wurden die Rippen in ihrem knöchernen Theil jedoch nahe der Knorpelgrenze mit der Scheere durchtrennt, gleichzeitig Intercostalmuskeln und Pleura. Für gewöhnlich wurde die 2. bis 5. Rippe durchschnitten. Man kann nun die Wundränder mit stumpfen Haken bequem so weit aus einander ziehen, dass man mit zwei Fingern in die Pleurahöhle eingehen kann. Dies gelingt mühelos auch bei jungen Kaninchen. Einige Schwierigkeiten macht es dann, die Lunge zu erfassen. Bei Fixirung mit Pincette oder Naht reisst das zarte Gewebe leicht ein, das Organ entweicht und man erhält starke Blutungen. Am zweckmässigsten hat es sich uns erwiesen, die Lunge einfach mit den Fingern zu fassen und aus dem Pleurasack in die Thoraxwunde hervorzuziehen. Dann

[1]) Die Blutgefässe in den Pseudoligamenten der Pleura und ihre Bedeutung für den Lungenkreislauf, von Prof. Ackermann-Halle. Fortschritte d. Medicin, Jahrg. 7. S. 261.

legt man eine Catgutschlinge um den Hilus, macht eine feste Unterbindung en masse und trägt das Organ mit der Scheere ab. Im Allgemeinen verläuft die ganze Operation ohne jede nennenswerthe Blutung. Sollte aus einer Intercostal- oder Muskelarterie oder aus dem angerissenen Lungenparenchym eine Blutung stattgefunden haben, so wird die Pleurahöhle gereinigt, der Lungenstumpf nochmals auf Blutung untersucht, eventuell nochmals ligirt, dann die Wunde geschlossen. Die tiefen Theile werden, nachdem die Schnittflächen der Rippen an einander gepasst sind, durch Knopfnähte in zwei Etagen vereinigt, der Hautschnitt wird durch fortlaufende Naht geschlossen, durch Jodoformcollodium geschützt. Bei Hunden führten wir die Operation in Opiumnarkose aus.

Bei unseren ersten Experimenten haben wir die Operationsmethode vielfach variirt, so besonders in Bezug auf die Schnittführung, haben jedoch die beschriebene Methode als die bequemste und sicherste befunden und später nur nach dieser operirt. In den meisten Fällen wurde nicht die ganze Lunge entfernt, sondern ein unbedeutender Theil, und zwar rechts meistens der an der Hohlvene gelegene kleine Lappen zurückgelassen. Dies geschah, weil wir die Fortnahme des übrigen Lungenparenchyms der betreffenden Seite für hinreichend hielten, um etwaige compensatorische Veränderungen eintreten zu lassen, nicht etwa wegen technischer Schwierigkeit der totalen Resection. In der Mehrzahl der Fälle operirten wir an der rechten Seite, weil hier wegen der Lage des Herzens die Operation etwas sicherer auszuführen ist; es besteht jedoch kein wesentlicher Unterschied zwischen der rechtsseitigen und linksseitigen Resection. Wenngleich man bei sorgfältiger Beobachtung der Antiseptik und bei ruhiger Ausführung der Operation den Eingriff ohne wesentliche Gefährdung des Versuchsthiers ausführen kann, so sind uns doch in der ersten Zeit mehrere der operirten Thiere während der Operation oder kurz nach derselben eingegangen. Im Ganzen führten wir bei 31 Thieren, 26 Kaninchen und 5 Hunden, die Lungenexstirpation aus. Hiervon starben 8 Kaninchen während der Operation, meistens an Blutung aus dem Lungenstumpf, einmal in Folge von Eröffnung des Pleurasacks der anderen Seite durch Zerreissen des Mediastinums. In den ersten acht Tagen nach der Operation verendeten fünf

Kaninchen in Folge von Pleuritis und Pericarditis, ferner drei Kaninchen, bei denen die Section keinen Aufschluss über die Todesursache gab. Diese drei letzterwähnten Thiere waren jedoch sämmtlich hoch gravid, und es ist wohl denkbar, dass hierdurch die zurückgelassene Lunge in ausgiebigen Athembewegungen behindert wurde.

Die übrigen Thiere überstanden die Operation gut, erholten sich meistens schon am nächsten Tage von dem Eingriff und entwickelten sich, so weit es sich um junge Thiere handelte, völlig wie gesunde.

Wenn nun die Exstirpation eines Lungenflügels ein sofort eintretendes compensatorisches Wachsthum der anderen Lunge zur Folge hat, so kann dieses nach unserer Ansicht in den ersten Tagen nach der Operation nur dadurch nachgewiesen werden, dass man eine Vermehrung der Kern- und Zelltheilungsvorgänge des vicariirenden Organs festzustellen vermag. Es müssten dann diese Proliferationsvorgänge gegen das normale Wachsthum eine quantitative Zunahme zeigen.

Wir haben nun sechs von unsern Versuchsthieren am 1. bis 7. Tage nach der Operation durch Verbluten oder Narkose getödtet, und den etwa vorhandenen Lungenrest sowie das Organ der Gegenseite darauf untersucht, ob Zeichen einer Beschleunigung der Wachsthumsvorgänge vorhanden wären. Wir nahmen zu diesen Experimenten wachsende Thiere im Alter von 10 bis 14 Wochen und benutzten zum Vergleich theils die operativ entfernten exstirpirten Organe, theils Lungen von Controlthieren des gleichen Wurfes. Wir verglichen nun an gleichwerthigen Präparaten die Zahl der Kerntheilungen, um festzustellen, ob ein reichlicheres Auftreten von Mitosen nach Exstirpation einer Lunge in dem zurückgebliebenen, wachsenden Organ zu beobachten wäre. Dieses war jedoch nicht der Fall, es liess sich histologisch kein Unterschied auffinden. Ein unmittelbar nach der Exstirpation einsetzendes compensatorisches Wachsthum war hiernach nicht erkennbar, ob ein solches sich allmählich im Verlauf eines längeren Zeitraumes ausbilden könne, wurde in einer zweiten Versuchsreihe untersucht.

Diese umfasst sechs Versuche, von denen vier an Kaninchen, zwei an Hunden angestellt wurden; wieder waren es nur

junge Thiere im Alter von zehn bis vierzehn Wochen, die zur Operation kamen. Die Lebensdauer nach der Lungenexstirpation betrug 4 Woehen bis 16 Monate. Die Thiere wurden durch Durchschneidung der Carotis getödtet, nachdem zuvor die Athembewegungen des Thorax, sowie vom eröffneten Abdomen aus Stand und Bewegung des Zwerchfells inspicirt worden waren. Dann wurden die Pleurahöhlen geöffnet und zwar zunächst die auf der operirten Seite.

Es fragte sich nun, welche Anhaltspunkte man benutzen durfte, um bei der Section das Vorhandensein oder Fehlen einer compensatorischen Hypertrophie der Lunge zu beurtheilen. Die bei anderen Organen üblichen Methoden können bei der Lunge nicht gut angewendet werden. Die Bestimmung der Maasse und des Volumens ist bei dem lufthaltigen Organ zu wenig verlässlich, als dass man von ihr brauchbare Werthe für den Vergleich normaler und hypertrophischer Lungen erwarten könnte. Auch Gewichtsbestimmungen schienen uns keinen grossen Werth zu haben, da das Gewicht der Lunge selbst bei Thieren desselben Wurfes verhältnissmässig weiten Schwankungen unterworfen ist, welche bei den kleinen Zahlen, um die es sich bei diesen Wägungen handelt, leicht zu Täuschungen führen können. Am ersten könnte man das Verhältniss des Gewichts der Lunge zum Körpergewicht verwerthen, doch auch diese Zahl ist zu unbeständig, vor Allem zu abhängig von dem Ernährungszustand des betreffenden Thieres. Als einwandsfrei und zuverlässig ist es uns erschienen, neben einer offenbar vorhandenen Grössenzunahme allein den abnormen Situs als Ausdruck einer Vergrösserung der Lunge anzusehen und hiernach die Hypertrophie zu beurtheilen, wobei natürlich auf alle den Situs beeinflussende Momente, wie Pleuraerguss, Emphysem u. s. w. Rücksicht genommen werden musste.

Wir fanden nun in fünf von diesen sechs Fällen nichts, was für eine Hypertrophie der zurückgelassenen Lunge hätte sprechen können; sie nahm ihren normalen Platz ein und überschritt nach keiner Richtung hin ihre normalen Grenzen. Von der anderen Lunge fanden sich in drei Fällen ganz minimale lufthaltige Reste am Hilus; zwei mal war der um die Hohlvene gelagerte Lappen bei der Operation zurückgeblieben und selbstständig weiterge-

wachsen, ohne jedoch eine besonders mächtige Entwickelung zu zeigen.

Nur bei einem Versuchsthier fand sich eine ausgesprochene compensatorische Hypertrophie seiner Lunge.

Es war dies ein Hund von kleiner Rasse, der, 10 Wochen alt, am 12. December 1890 operirt worden war, indem ihm die linke Lunge bis auf kleine, am Hilus zurückbleibende Reste exstirpirt wurde. Er hatte den Eingriff sehr gut ertragen und sich — mit einem Controlthier desselben Wurfes verglichen — recht kräftig entwickelt. Am 23. Juni 1891, also nach etwa einem halben Jahr, wurde er durch Oeffnung der rechten Carotis getödtet, nachdem zuvor in Chloroformnarkose das Zwerchfell vom Abdomen her inspicirt worden war. Es stand beiderseits gleich hoch und bewegte sich bei der Respiration durchaus gleichmässig. Auch die beiden Seiten des Thorax zeigten keinen erkennbaren Unterschied in den Athembewegungen. An der rechten Thoraxhälfte war die Wölbung stärker, die maximale Distanz vom Sterno-Clavicular-Gelenk zum Rippenrand grösser, die Intercostalräume waren breiter als linkerseits. Sternum und Wirbelsäule waren leicht nach links concav.

Nach Oeffnung der Brusthöhle[1]) zeigte es sich, dass die rechte Lunge, das Herz von oben und unten her umgreifend, beide Thoraxhälften fast völlig ausfüllte, bis auf ein hinter dem Herzen am linken Hilus gelegenes, von zahlreichen Pseudomembranen und Ligamenten eingeschlossenes Gewebstück, den Rest der linken Lunge. Dieser war lufthaltig, länglich rund, etwa von der Grösse einer Erbse; von der Trachea her liess er sich aufblasen. Die rechte Lunge erschien, besonders in der Breitendimension, vergrössert, und zwar waren namentlich der Oberlappen und der um die Cava inf. gelagerte vierte Lappen verbreitert. Diese beiden schlugen sich mit langen zungenförmigen Fortsätzen vor der Wirbelsäule nach links herüber, die Pleura mediast. fast bis an die linke Thoraxwand vor sich herschiebend. Der Oberlappen war in seinem am weitesten nach links gelegenen Abschnitt in etwa Quadratcentimeter Ausdehnung mit der Pleura verwachsen. Im Uebrigen war die rechte Lunge frei von Adhäsionen. Makro-

[1]) Vergleiche zu der folgenden Beschreibung Taf. XVI. Fig. 1.

skopisch liess die Lunge in ihren einzelnen Abschnitten keine Verschiedenheiten des Parenchyms erkennen, namentlich fand sich kein Emphysem der Randpartien. Es lag also eine die Norm weit überschreitende Vergrösserung der rechten Lunge vor, die wohl nur als der Ausdruck einer compensatorischen Hypertrophie aufgefasst werden kann.

Zur histologischen Untersuchung wurden aus den verschiedenen Lappen und Zungen kleine Stückchen entnommen und unter sich sowie mit normalen Lungen verglichen. In allen Theilen zeigte die Lunge eine normale Structur, sowohl was Grösse und Begrenzung der Alveolen, als was deren Epithel und das der Luftwege anbetraf. Es würde sich hiernach um eine Hyperplasie im Sinne Virchow's handeln; wir haben Hypertrophie gesagt, weil die Mehrzahl der einschlägigen Autoren diesen Ausdruck braucht.

Ferner habe ich noch an drei ausgewachsenen Kaninchen die Totalexstirpation der rechten Lunge ausgeführt. Diese Thiere wurden nach 12, bezw. 22 Wochen, eines erst nach 17 Monaten getödtet. Bei keinem fand sich eine Vergrösserung der linken Lunge.

Aus unseren Versuchen geht hiernach hervor, dass nach Lungenexstirpation eine compensatorische Hypertrophie der anderen Lunge für gewöhnlich nicht eintritt, sondern sich nur in einzelnen Fällen beim wachsenden Thier ausbilden kann.

Ueber das Verhalten der operirten Seite wäre noch Einiges zu bemerken. Am Lungenstumpf und auf der Pleura fanden sich in früheren Stadien trockene Fibrinauflagerungen, in späteren spannte sich ein zartes Netzwerk von Adhäsionen, zumeist vom Stumpf ausgehend durch den Pleuraraum. War centralwärts der Ligatur Lungengewebe zurückgeblieben, oder der hinter der Cava inf. gelegene Lappen (Lob. inf. med.) nicht abgeschnürt worden, so hatten diese Theile weiter functionirt und zeigten in ihren histologischen Verhältnissen keine Abweichung von normalem Lungenparenchym. Der genannte Lappen hatte sich bei jugendlichen Thieren, entsprechend dem fortschreitenden Wachsthum, vergrössert, ohne jedoch jemals excessive Entwickelung zu zeigen. Vorgänge der Recreation, analog den von Ponfick für die Leber beschriebenen, haben wir am Lungenrest

nicht beobachtet. Wie bei der Beschreibung der Operationstechnik bemerkt wurde, haben wir eine Verkleinerung des Thoraxraumes nach der Lungenexstirpation nicht vorgenommen. Bei der Section fand sich der Pleuraraum mit Luft angefüllt, wie sich durch Eröffnung desselben unter Wasser leicht constatiren liess.

Bei den nach vollendetem Wachsthum operirten Thieren zeigten die Thoraxhälften noch lange Zeit (17 Monate) nach der Operation keine erheblichen Differenzen. Anders bei den jugendlichen Thieren. Hier blieb die operirte Seite beträchtlich in der Entwickelung zurück, es bildete sich eine Verkrümmung der Wirbelsäule und des Brustbeins aus, wie sie weiter oben beschrieben wurde.

Am Herzen rief die Ausschaltung eines grösseren Theiles des kleinen Kreislaufs keine anatomisch erkennbaren Veränderungen hervor.

Erklärung der Abbildung.

Taf. XVI. Fig. 1.

(Vergleiche Beschreibung im Text Seite 534.)

Die Abbildung zeigt den geöffneten Thorax eines Hundes, welchem etwa ½ Jahr vor seinem, durch Eröffnung der rechten Carotis herbeigeführten Tode die linke Lunge bis auf einen kleinen Rest exstirpirt worden war. Die offenbar vergrösserte rechte Lunge reicht weit in die übrigens erheblich abgeflachte linke Thoraxhälfte hinein und überragt in bedeutender Ausdehnung das Herz (a). Bei b das ebenfalls nach links verschobene Mediastinum. Bei c umfängliche Pseudoligamente, welche den bei der Operation stehen gebliebenen Rest der linken Lunge einschliessen. Bei d. Vena cava inf., hinter welcher sich ein übrigens normaler Fortsatz des unteren Lappens der rechten Lunge ebenfalls sehr weit nach links erstreckt.

XXVI.

Ein Fall von Myositis ossificans progressiva.

Beobachtet und beschrieben

von Ludwig Rabek,

Hausarzt an dem Warschauer Kinderhospital.

(Hierzu Taf. XVI. Fig. 2 – 3.)

Am 11. December 1888 wurde in das Warschauer Kinderhospital au die innere Abtheilung Michalina Sienkowska, ein 3½ Jahre altes Mädchen, aufgenommen. Die Anamnese ergab Folgendes: Die Eltern des kranken Kindes, welche in einer Vorstadt Warschaus (Szmulowizna) wohnten, waren von jeglichen Krankheiten verschont geblieben. Der Vater war Eisenbahn-Unterbeamter. Ausser diesem kranken Mädchen sind die Eltern im Besitz zweier gänzlich gesunder Knaben von 5½ und 1½ Jahren. Mehr Kinder hatten sie nicht. In den ersten Monaten ihres Lebens litt Patientin an harten Geschwülsten auf dem Kopfe. Eine derselben war am Hinterkopf, mehrere am oberen Theile des Kopfes; diese Geschwülste waren von der Grösse einer Haselnuss. Ausserdem war eine bedeutend grössere am Halse rechts dicht unter dem Unterkiefer. Die kleineren Geschwülste verschwanden nach Monatsfrist, diejenige am Halse dagegen verschwand erst mehrere Wochen später nach stattgehabter Eiterung. Als das Mädchen ein Alter von 6 Monaten erreicht hatte, nahmen die Eltern zum ersten Male wahr, dass dasselbe harte Knoten am Rücken in der Gegend der Schulterblätter habe, und bemerkten zugleich, dass die oberen Extremitäten eine gewisse Beschränkung in der Bewegung zeigten. Die Geschwülste auf dem Rücken wurden im Verlaufe der Zeit immer grösser. Schon seit einem ganzen Jahre sind die Bewegungen des Unterkiefers behindert und besteht eine Contractur der oberen rechten Extremität im Ellenbogengelenk. Das Mädchen war immer blass, sehr reizbar und schlief gewöhnlich unruhig.

Status praesens. Das Kind ist abgemagert. Der Kopf gross, der Bau des Brustkastens rachitisch, der Leib aufgebläht. Der Zustand fieberlos. Puls und Respiration normal. Die Kranke leidet an Bewegungsbehinderung des Unterkiefers und beider oberer Extremitäten. Die Abstandsweite der Zähne bei der grösstmöglichen Oeffnung des Mundes beträgt vorn 0,5 cm. Die Bewegungen der oberen Extremitäten sind derartig beschränkt, dass die Kranke dieselben nicht horizontal zu erheben im Stande ist. Im rechten Ellenbogengelenk besteht eine rechtwinklige Contractur, welche eine Geradstreckung selbst bei Anwendung einiger Kraft unmöglich macht; die Flexion

ist ungehindert. Die Schulterblätter sind sehr wenig beweglich. Ausserdem hat die Kranke eine Contractur der grossen Zehen; dieselben sind contract nach aussen und unten, so dass jede derselben unter der zweiten Zehe zu liegen kommt. Diese Contractur ist angeboren.

An vielen Stellen des Körpers befinden sich knochenharte Geschwülste von verschiedener Grösse, die beim Antasten schmerzlos sind; die Haut darüber ist vollkommen beweglich. Von diesen Geschwülsten befinden sich die meist entwickelten auf dem Rücken. Eine derselben beginnt in der Tiefe der rechten Achselhöhle und wendet sich nach hinten und unten in der Richtung des Verlaufs des M. latissimus dorsi; ihr unteres Ende reicht bis an die Schulterblattlinie der X. Rippe. Die zweite befindet sich auf der linken Seite, hat dieselbe Form und reicht von der Achselhöhle bis zur Schulterblattlinie der VIII. Rippe. Von den beiden letztgenannten Geschwülsten ist die erste bei weitem mehr entwickelt. Beide sind wenig beweglich, von kammartiger Form. Ausser denselben befinden sich auf dem Rücken zwei andere neben der Wirbelsäule zwischen den Schulterblättern, ferner zwei auf der unteren Hälfte des linken Schulterblatts und eine links an der Lendengegend der Wirbelsäule. Alle diese Geschwülste befinden sich in den Muskeln. Die Muskeln der Supraspinat- und Infraspinatgegend, der Schultern, der Gegend zwischen den Schulterblättern und der Lendengegend sind hart, jedoch in ihrer Consistenz nicht knöchern. An der vorderen inneren Fläche des rechten Oberarmes befindet sich an Stelle des M. biceps eine harte Geschwulst, von länglicher Form, nach oben zu breiter, nach unten schmäler; ihre obere Hälfte ist vollkommen unbeweglich und bildet mit den das Schultergelenk umgebenden und bedeutend verhärteten Muskeln eine compacte Masse; die untere Hälfte ist sehr wenig beweglich. Im M. pectoralis major dexter, auf einer Fläche von der Achselhöhle bis zum Sternum, befinden sich zahlreich zerstreut runde, erbsengrosse Knötchen. Der M. masseter dexter ist fast in seiner ganzen Fläche hart und vergrössert. Auf der hinteren Seite des Halses, am äusseren Rande des M. cucullaris sinister, befindet sich eine ovale Geschwulst von 0,5 cm Länge. Der obere Theil des M. sterno-cleido-mastoideus dexter ist vergrössert und hart, dagegen seine Consistenz nicht knöchern.

Die Kranke wurde am 14. December 1888 auf Verlangen der Mutter aus dem Hospital entlassen.

Einige Monate darauf starb sie zu Hause.

Der beschriebene Fall stellt ein lehrreiches Bild einer progressiven disseminirten Ossification der Muskeln dar. Ein bedeutender Theil derselben verfiel der Krankheit, indess ist der Entwickelungsgrad des Leidens sehr ungleichmässig vertheilt. In einigen Muskeln erreichte die Krankheit fast die äusserste Grenze. Besonders die MM. latissimi dorsi und biceps brachii dexter sind gänzlich ossificirt; dabei wurden dieselben in hohem Grade de-

formirt und verwuchsen theilweise mit den anliegenden Theilen des Skelets, so dass auf diese Weise bedeutende Beschränkungen in den Bewegungen gewisser Körpertheile entstehen mussten, namentlich der Schulterblätter und der oberen Extremitäten. Andere Muskeln sind nur an gewissen Stellen verknöchert. Diese Verknöcherungen in Form gesonderter Knötchen sind in verschiedenen Theilen derselben disseminirt, wie im M. pectoralis major dexter, wo sie am zahlreichsten auftreten, mehr vereinzelt im M. cucullaris sinister, in den Rückenmuskeln zwischen den Schulterblättern, in den Muskeln des linken Schulterblatts und der linken Hälfte der Lendengegend. Endlich sind einige Muskeln verdickt und hart, jedoch ohne Knochenconsistenz zu besitzen; diese sind der obere Theil des M. sterno-cleido-mastoideus dexter und der M. masseter dexter.

Die Krankheit des Kindes nahm ihren Anfang sehr frühzeitig, denn die Eltern bemerkten an ihm Geschwülste auf dem Rücken und Behinderung in den Bewegungen der oberen Extremitäten, als es kaum 6 Monate alt war. Die Krankheit entwickelte sich also in den ersten Lebensmonaten. Bewegungsbehinderung des Unterkiefers bemerkte man, als das Kind 2½ Jahre alt war.

Der progressive Prozess der Muskelossification beruht auf der Substitution des Muskelgewebes durch Knochengewebe, was in der Weise entsteht, dass — nach Birch-Hirschfeld[1] — die Neubildung vom intermusculären Bindegewebe (unter Betheiligung des Perimysium internum?) anhebt, während die Muskelsubstanz selbst zu Grunde geht. In seiner Structur entspricht das neugebildete Knochengewebe völlig den vom Periost entwickelten Osteophytbildungen. Die mimischen Gesichtsmuskeln, die äusseren Augen- und inneren Ohrmuskeln, die Parenchymmusculatur des Schlundes, des Kehlkopfes, des Diaphragma, des Herzens, des Perineum, des Genitalapparates, die Sphincteren und sämmtliche glatte Muskeln waren in den bis jetzt beobachteten Fällen davon frei.

Fälle der progressiven Ossification kommen selten vor, ihre Ursache ist nicht genau nachzuweisen. Als solche wird ange-

geben: Erkältung, Stoss, Schlag, Muskelanstrengung u. dgl. m. In einzelnen Fällen beobachtete man anfänglich einen Entzündungsprozess in den Muskeln, welche später allmählich der Ossification erlagen. Die Krankheit beginnt meist an den Nackenmuskeln und geht auf die Rücken- und Extremitätenmusculatur über. Wenn sie einen bedeutenden Theil der Körpermuskeln und hierbei auch die Kaumuskeln erfasst, so erfolgt nothwendiger Weise der Hungertod, wenn nicht vorher eine anderweitige Krankheit dem Leben ein Ziel setzt.

Münchmeyer[2] hat 1869 zuerst diese Krankheit genau beschrieben und in verschiedenen medicinischen Schriften verstreute zwölf Fälle gesammelt, darunter kurz zwei aus der medicinischen Literatur des vorigen Jahrhunderts erwähnt.

R. Gerber[3] hat 1875 diese Anzahl um fünf Fälle bereichert.

Gyula Pinter[4] schliesst in seiner 1883 veröffentlichten Arbeit folgende fünf Fälle von dieser Zahl aus: einen von Lieutaud[5], einen von Portal[6], zwei von Lobstein[7], deren Beschreibung der gehörigen Genauigkeit entbehrt, so dass sie Pinter als eine gewöhnliche Petrification der Muskeln deutet; der fünfte Fall, angegeben von Podrazki[8], betrifft einen Soldaten mit ossificirten MM. brachiales interni, welches Leiden nicht den progressiven Charakter an sich trug. Die ersten vier Fälle sind in der Tabelle von Münchmeyer und Gerber, der fünfte in der Tabelle des letzteren angegeben.

Zu dieser, so reducirten Anzahl von Fällen fügte Pinter acht neue hinzu, zusammen also zwei und zwanzig.

In der späteren medicinischen Literatur gelang es mir noch einen Fall zu finden, angegeben von Schwarz[9] als Myositis ossificans progressiva incipiens, und zwar:

Jakob Kleiner, Tagelöhner, 47 Jahre alt, aus einer gesunden Familie, bemerkte wenige Monate nach einem heftigen Schlage auf das rechte Bein ganz zufällig eine harte Masse in der Tiefe der Muskeln des rechten Oberschenkels an der Innenseite. Diese harte Masse befand sich zwischen den MM. adductores und dem Caput longum bicipitis; sie war beweglich und schmerzlos, ihre Verlaufsrichtung war nicht ganz parallel der Oberschenkelaxe, sondern ein wenig schräg, der Richtung des Condylus internus

femoris entsprechend. Sie hatte folgende Dimensionen: Länge 22 cm, Breite 9,5, Dicke 1—2; durch Form und Lage entsprach sie gänzlich dem verknöcherten Muskelbauch des Semimembranosus. Ueber dieser Verhärtung nach innen zu befand sich eine zweite, viel kleineren Umfanges, von Leistenform, mit verknöchertem oberem Theile des M. semitendinosus. Ausserdem befanden sich an einigen Stellen an den Knochen mittelmässig entwickelte knöcherne Auswüchse. Dabei fand man bei dem Kranken Erscheinungen von Tabes dorsualis und Diabetes insipidus. Dieser Fall weist nur zwei ergriffene Muskeln auf und kann nur gezwungen als Ossificatio progressiva gedeutet werden.

Literatur.

1. Birch-Hirschfeld, Lehrbuch der pathologischen Anatomie. 1877. S. 323.
2. Münchmeyer, Ueber Myositis ossificans progressiva. Henle und Pfeufer's Zeitschr. für rat. Medicin. Bd. XXXIV. S. 9. 1869.
3. Richard Gerber, Ueber Myositis ossificans progressiva. Inaugural-Dissertation. Würzburg 1875.
4. Gyula Pinter, Beitrag zur Casuistik der Myositis ossificans progressiva. Inaugural-Dissertation. Würzburg 1883.
5. Lieutaud, Hist. anat. med. Tom II. p. 346.
6. Portal, Anat. méd. Tom II. p. 411.
7. Lobstein, Traité d'anatomie pathologique, livre II. 352.
8. Podrazki, Zeitschrift der k. k. Ges. der Aerzte in Wien. 1873. No. 22.
9. E. Schwarz, Ein bemerkenswerther Fall von Myositis ossificans progressiva. Deutsche medicinische Wochenschrift. 1884. No. 50.

XXVII.

Eleïdin in Carcinomperlen.

Von Dr. Julius Steinhaus aus Warschau.

In seiner „Berichtigung, das Vorkommen von Eleïdin in Epidermoidzellen betreffend“ (dies. Arch. Bd. 128. Heft 2), hebt Herr Dr. F. Franke hervor, dass Dr. Schuchardt (Volkm. Vortr. No. 257. S. 2226) in Schichtungskugeln einer Verruca cancrosa einmal Eleïdin beobachtet hat, dass also meine Behauptung, wonach in den Carcinomperlen die Bildung von Eleïdinkörnchen als Intermediärstadium bei der Verhornung fehlen soll (dies. Arch. Bd. 127. S. 178), unrichtig sei.

Ich kann nur Herrn Franke für den Hinweis auf Dr. Schuchardt's Arbeit, die mir unbekannt war, danken, bemerke dabei zugleich noch, dass ich seitdem selbst bei der Verhornung in Carcinomperlen Eleïdin beobachtet habe, worüber ich bald des Näheren zu berichten gedenke.

8.

9.



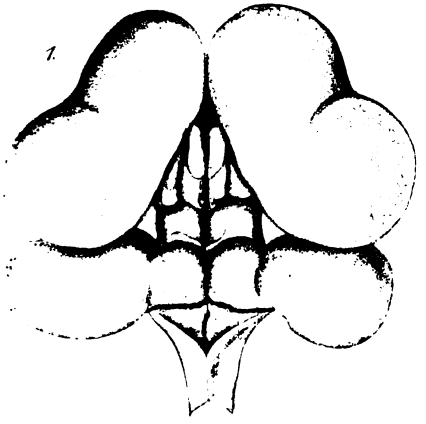
1.

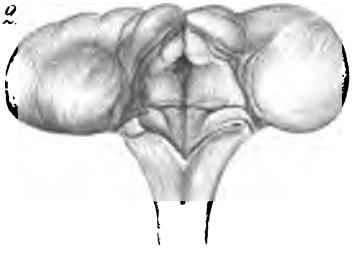
2.

3.

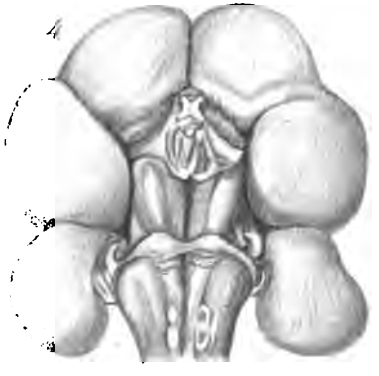
4.

5.

6.

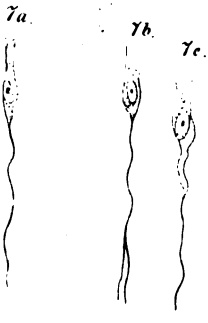
7a. 7b. 7c.

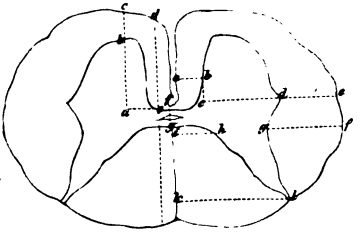
8.

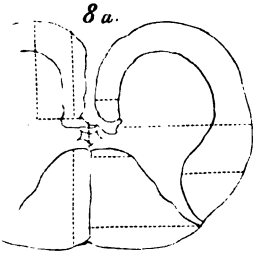
8a.

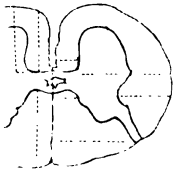
9a.

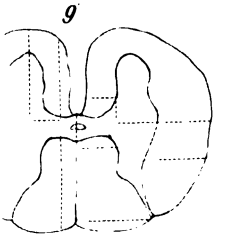
9.

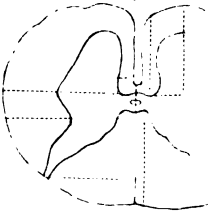
10.

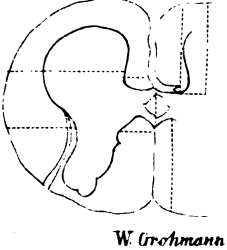
10a.

W. Grohmann sc.

W. Grahmann sc.

XXVII.

Eleïdin in Carcinomperlen.

Von Dr. Julius Steinhaus aus Warschau.

In seiner „Berichtigung, das Vorkommen von Eleïdin in Epidermoidzellen betreffend“ (dies. Arch. Bd. 128. Heft 2), hebt Herr Dr. F. Franke hervor, dass Dr. Schuchardt (Volkm. Vortr. No. 257. S. 2226) in Schichtungskugeln einer Verruca cancrosa einmal Eleïdin beobachtet hat, dass also meine Behauptung, wonach in den Carcinomperlen die Bildung von Eleïdinkörnchen als Intermediärstadium bei der Verhornung fehlen soll (dies. Arch. Bd. 127. S. 178), unrichtig sei.

Ich kann nur Herrn Franke für den Hinweis auf Dr. Schuchardt's Arbeit, die mir unbekannt war, danken, bemerke dabei zugleich noch, dass ich seitdem selbst bei der Verhornung in Carcinomperlen Eleïdin beobachtet habe, worüber ich bald des Näheren zu berichten gedenke.

8



9.

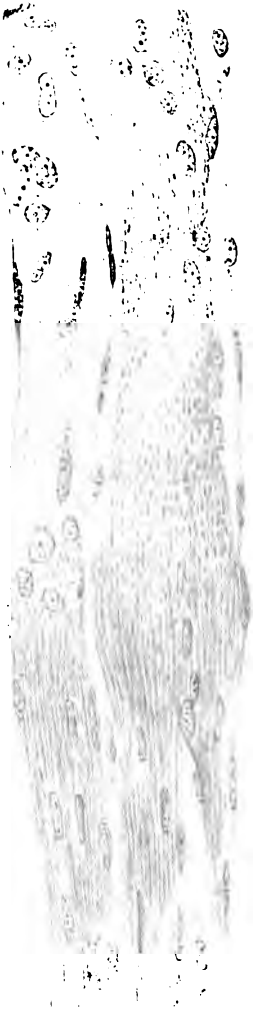

XXVII.

Eleïdin in Carcinomperlen.

Von Dr. Julius Steinhaus aus Warschau.

In seiner „Berichtigung, das Vorkommen von Eleïdin in Epidermoidzellen betreffend“ (dies. Arch. Bd. 128. Heft 2), hebt Herr Dr. F. Franke hervor, dass Dr. Schuchardt (Volkm. Vortr. No. 257. S. 2226) in Schichtungskugeln einer Verruca cancrosa einmal Eleïdin beobachtet hat, dass also meine Behauptung, wonach in den Carcinomperlen die Bildung von Eleïdinkörnchen als Intermediärstadium bei der Verhornung fehlen soll (dies. Arch. Bd. 127. S. 178), unrichtig sei.

Ich kann nur Herrn Franke für den Hinweis auf Dr. Schuchardt's Arbeit, die mir unbekannt war, danken, bemerke dabei zugleich noch, dass ich seitdem selbst bei der Verhornung in Carcinomperlen Eleïdin beobachtet habe, worüber ich bald des Näheren zu berichten gedenke.

8

Taf. XIII.



9.

Gilbert Schmidt Lith. Anst. Cassel.

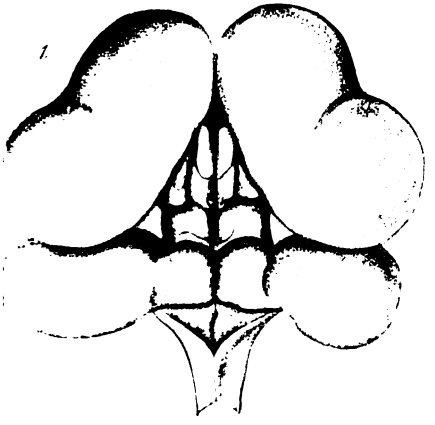

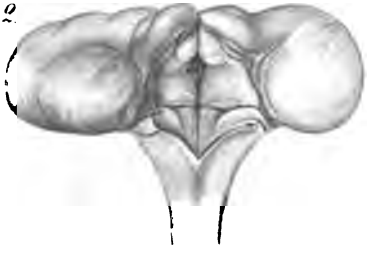

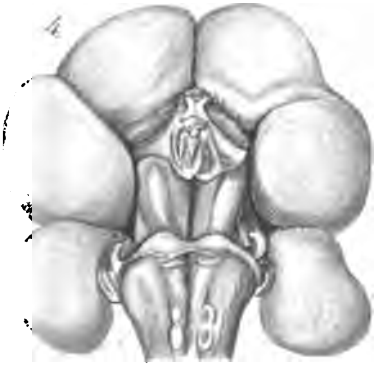

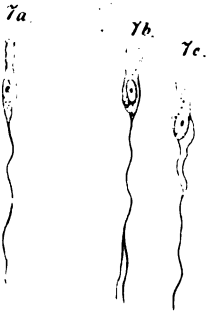

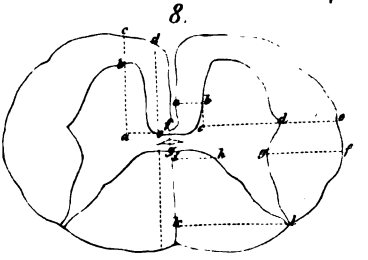

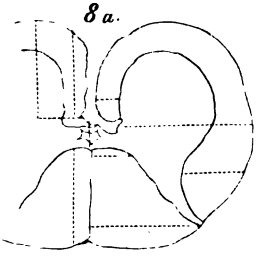

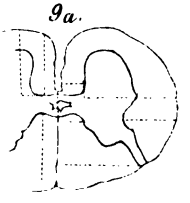

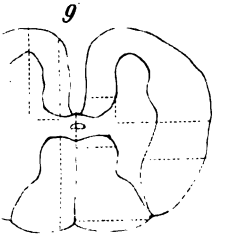

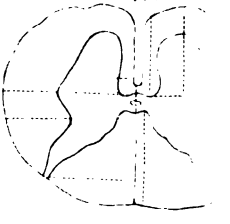

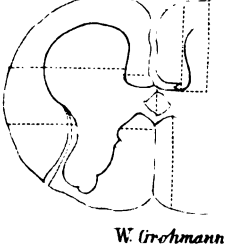

W. Grohmann sc.

W. Grohmann sc.

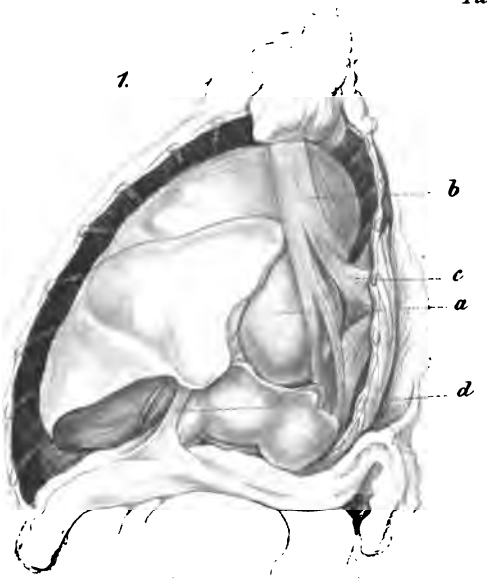



W. Grohmann sc.

Date Due

Demco 293-5

3 2044 103 038 857